Эндоскопическая хирургия
2019, т. 25, №5, с. 37-44
https://doi.org/10.17116/endoskop20192505137

Endoscopic Surgery=
Endoskopicheskaya khirurgiya 2019, vol. 25, no 5, pp. 37-44
https://doi.org/10.17116/endoskop20192505137

Модификация метода эндоскопической аспирации гипертензивных гематом

© В.Г. ДАШЬЯН[1,2], И.М. ГОДКОВ[2], А.В. СЫТНИК[1,2]

[1]ФГБОУ ВО «Московский государственный медико-стоматологический университет им. А.И. Евдокимова» Минздрава России, Москва, Россия;
[2]ГБУЗ «Научно-исследовательский институт скорой помощи им. Н.В. Склифосовского« Департамента здравоохранения Москвы, Москва, Россия

РЕЗЮМЕ

Цель исследования — модификация метода эндоскопической аспирации путем создания способа эвакуации гипертензивных внутримозговых гематом (ВМГ) в прозрачной среде, но через небольшой пункционный канал.

Материал и методы. В 2017 г. авторами было предложено по-новому производить эвакуацию ВМГ через троакар для вентрикулоскопа диаметром 6,5 мм. Если ранее он являлся основным инструментом и весь его просвет использовали для аспирации сгустков вместе с промывной жидкостью, то теперь он выполнял роль порта. В его просвет вместе с оптикой с углом обзора 6 градусов вводили силиконовый катетер диаметром 1,5 мм, подключенный к аспиратору. Просвет троакара ничем не заполняли. Через катетер, положение которого контролировали визуально, аспирировали жидкую часть ВМГ и рыхлые сгустки. Плотные сгустки присасывались к кончику катетера и их доставали вместе с катетером через просвет троакара. В нейрохирургическом отделении НИИ СП им. Н.В. Склифосовского с 01.01.17 по 01.01.18 оперированы 5 пациентов с использованием нового метода.

Результаты. Из 5 оперированных больных у 2 на момент выписки из нейрохирургического отделения неврологический дефицит сохранялся на прежнем уровне, у 3 отмечено улучшение неврологической картины. Рецидивов кровоизлияний после операций не было. Радикальность удаления ВМГ у всех больных составила более 80% от исходного объема.

Заключение. Модифицированный метод эндоскопической аспирации ВМГ через троакар силиконовым катетером в воздушной среде показал себя эффективным способом быстрой эвакуации гипертензивных кровоизлияний различного объема.

Ключевые слова: *геморрагический инсульт, внутримозговая гематома, эндоскопическая аспирация.*

ИНФОРМАЦИЯ ОБ АВТОРАХ:
Дашьян В.Г. — https://orcid.org/0000-0002-5847-9435
Годков И.М. — https://orcid.org/0000-0001-8651-9986
Сытник А.В. — https://orcid.org/0000-0001-5565-4018; e-mail: auroh777@gmail.com

КАК ЦИТИРОВАТЬ:
Дашьян В.Г., Годков И.М., Сытник А.В. Модификация метода эндоскопической аспирации гипертензивных гематом. *Эндоскопическая хирургия.* 2019;25(5):37-44. https://doi.org/10.17116/endoskop20192505137

Improvement of endoscopic aspiration of hypertensive hematoma

© V.G. DASHYAN[1, 2], I.M. GODKOV[2], A.V. SYTNIK[1, 2]

[1]A.I. Yevdokimov Moscow State University of Medicine and Dentistry, Moscow, Russia;
[2]N.V. Sklifosovsky Research Institute of Ambulance, Moscow, Russia

ABSTRACT

Purpose is to improve the method of endoscopic aspiration by means of new technique of hypertensive hematoma extraction in a transparent environment, but through a small puncture channel.

Material and methods. In 2017 the authors have introduced a new method of hypertensive hematoma extraction through the 6.5 mm ventriculoscope trocar. The trocar traditionally is being manipulated as the main tool and its entire lumen is used for clots aspiration along with the wash liquid; the novelty of the improvement is to make the trocar serve as the port. Through the troacar lumen we have delivered 6 degrees viewing optics and 1.5 mm silicone catheter, connected to the suction device. We didn't fill in the trocar with any medium. By the catheter, under the visual control, we did aspirate the liquid fraction of the hypertensive hematoma and the loose clots. Dense clots were vacuum fixed to the tip of the catheter, and they were taken out along with the catheter through the lumen of the trocar. In N.V. Sklifosovsky Research Institute of Ambulance Neurosurgery Department since 01.01.17 till 01.01.18 five patients have survived the new procedure.

Results. Among the 5 operated patients, the neurological deficit remained at the same level at the time of the discharge from the neurosurgical department in 2 patients, neurological clinic improved in 3. There was no recurrence of hemorrhage after the surgery. In all cases we succeeded to extract more than 80% of the initial hypertensive hematoma volume.

Conclusion. The improved method of endoscopic aspiration of hypertensive hematoma through trocar by means of silicone catheter in a transparent aerial environment, demonstrated high efficiency at rapid evacuation of various size hypertensive hematomas.

Keywords: *hemorrhagic stroke, intracerebral hematoma, endoscopic aspiration.*

Автор, ответственный за переписку: Сытник Алексей Вячеславович — e-mail: auroh777@gmail.com

Corresponding author: Sytnik A.V. — e-mail: auroh777@gmail.com

INFORMATION ABOUT THE AUTHORS:
Dashyan V.G. — https://orcid.org/0000-0002-5847-9435
Godkov I.M. — https://orcid.org//0000-0001-8651-9986
Sytnik A.V. — https://orcid.org/0000-0001-5565-4018; e-mail: auroh777@gmail.com

TO CITE THIS ARTICLE:
Dashyan VG, Godkov IM, Sytnik AV. Improvement of endoscopic aspiration of hypertensive hematoma. *Endoscopic Surgery = Endoskopicheskaya khirurgiya.* 2019;25(5):37-44. (In Russ.). https://doi.org/10.17116/endoskop20192505137

Введение

Одним из приоритетных направлений в хирургии геморрагического инсульта (ГИ) являются разработка и усовершенствование миниинвазивных методов вмешательства. В отделении неотложной нейрохирургии НИИ скорой помощи им. Н.В. Склифосовского проблемами хирургического лечения гипертензивных внутримозговых гематом (ВМГ) занимаются уже более 50 лет. С появлением в 2004 г. эндоскопического оборудования в клинике последовательно разработаны варианты хирургического лечения ГИ методом видеоэндоскопической аспирации.

Были внедрены методы эндоскопической аспирации через многоканальный нейроэндоскоп (Aesulap) и вентрикулоскоп диаметром 6,5 мм («Karl Storz») [1—4]. Согласно полученным результатам, послеоперационная летальность при хирургическом лечении путаменальных кровоизлияний методом эндоскопической аспирации оказалась в 5 раз меньше, чем при микрохирургическом методе [2]. С течением времени стали выявляться недостатки эндоскопических методов хирургии: трудности в создании прозрачной среды, достижении гемостаза, а также сложности, связанные с удалением плотных сгустков крови. Решением проблемы аспирации плотных сгустков стал переход от многоканального нейроэндоскопа к широкопросветному вентрикулоскопу или прозрачному порту [1, 2]. Также аспирация через порт позволяла манипулировать в воздушной среде микроинструментами и решала проблемы прозрачности среды и лучшего достижения гемостаза [3]. Вместе с тем размер порта в 2—3 раза превышал диаметр троакара и делал мозговую рану больше. И если при удалении крупных субкортикальных гематом данный факт не имел принципиального значения, то для глубинных ВМГ создание широкой мозговой раны было неприемлемым, поскольку противоречило принципу миниинвазивности.

Цель исследования — модификация метода эндоскопической аспирации путем создания способа эвакуации ВМГ в прозрачной среде, но через небольшой пункционный канал.

Материал и методы

В 2017 г. авторами было предложено по-новому производить эвакуацию ВМГ через троакар для вентрикулоскопа диаметром 6,5 мм. Если ранее он являлся основным инструментом и весь его просвет использовали для аспирации сгустков вместе с промывной жидкостью, то теперь он выполнял роль порта. В его просвет вместе с оптикой с углом обзора 6 градусов вводили силиконовый катетер диаметром 1,5 мм, подключенный к аспиратору. Просвет троакара ничем не заполняли. Через катетер, положение которого контролировали визуально, аспирировали жидкую часть ВМГ и рыхлые сгустки. Плотные сгустки присасывались к кончику катетера, и их доставали вместе с катетером через просвет троакара. Описание метода представлено в клиническом наблюдении.

Клиническое наблюдение

Пациентка *В.,* 70 лет, заболела остро 08.12.17, когда на фоне головной боли появилась слабость в левых конечностях. Бригадой скорой медицинской помощи доставлена в региональный сосудистый центр НИИ скорой помощи им. Н.В. Склифосовского. При поступлении состояние тяжелое, дыхание самостоятельное. ЧДД 16 в минуту, АД 180/100 мм рт.ст., ЧСС 88 в минуту. Бодрствование не нарушено, 15 баллов по шкале комы Глазго. Неврологический дефицит представлен левосторонней гемиплегией. Пациентке выполнена КТ головного мозга, при которой выявлена острая субкортикальная гематома на границе правых лобной и теменной долей объемом 27 $см^3$, поперечная дислокация срединных структур влево на 3 мм **(рис. 1)**.

Пациентка поступила в отделение реанимации, где ей проведены коррекция ранее не леченной артериальной гипертензии и стабилизация систолического артериального давления на цифрах не выше 180 мм рт.ст. Неврологический дефицит в течение 2 сут оставался на прежнем уровне. На 3-и сутки от начала заболевания с целью улучшения функционального исхода была выполнена операция — эндоскопическое удаление ВМГ через троакар вентрикулоскопа Hopkins с применением для аспирации силиконового катетера. Вмешательство производили под общей анестезией, с использованием безрамной навигации **(рис. 2)**.

После разреза мягких тканей наложили трепанационное отверстие диаметром 1 см. Твердую мозговую оболочку вскрыли крестообразно. Далее эндоскоп зарегистрировали в системе навигации, чтобы

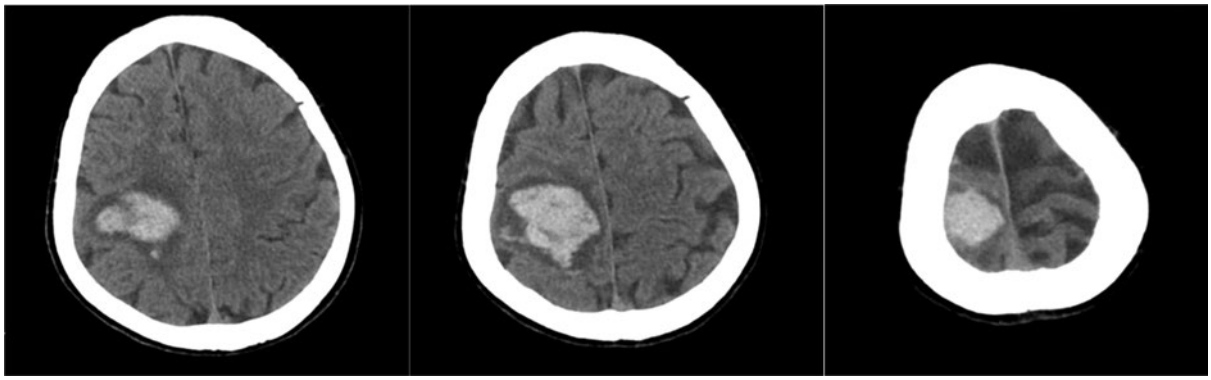

Рис. 1. **Компьютерные томограммы в аксиальной проекции до операции.**
Объем субкортикальной гематомы 27 см^3, поперечная дислокация срединных структур на 3 мм влево.

Fig. 1. **Axial CT projection before surgery.**
The volume of the subcortical hematoma is 27 cm^3, the transverse dislocation of the median structures is 3 mm to the left

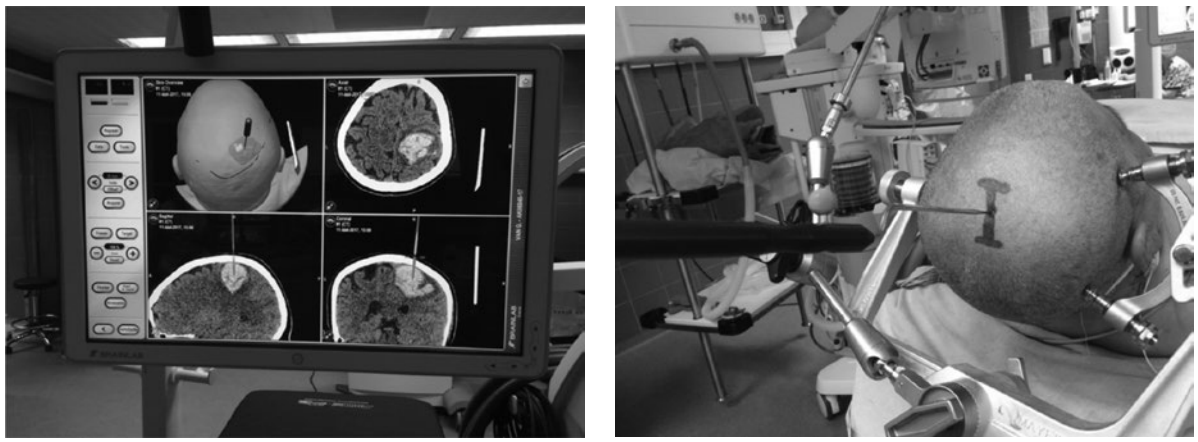

а/a б/b

Рис. 2. **Интраоперационные фотографии.**
а — фотография с экрана навигационной станции. Построение траектории пункции гематомы; б — определение места операционного доступа на голове пациентки.

Fig. 2. **Intraoperative view.**
a — a photo from the screen of the navigation station. The trajectory construction for the hematoma puncture; b — location of the surgical access on the patient's head.

осуществлять постоянный контроль его положения в полости гематомы. После пункции гематомы эндоскопом мандрен удалили и в троакар ввели оптику, а затем и силиконовый катетер диаметром 14G, подключенный к аспиратору **(рис. 3)**.

Обнаружены плотные сгустки крови темно-вишневого цвета **(рис. 4)**.

Жидкая часть гематомы и рыхлые сгустки легко аспирированы. Плотные сгустки, которые не проходили в просвет катетера, присасывались к нему и небольшими фрагментами извлекались вместе с катетером **(рис. 5)**.

Гематома была удалена полностью под контролем зрения и нейронавигации в воздушной среде **(рис. 6)**.

Гемостаз достигнут путем промывания полости гематомы теплым физиологическим раствором под небольшим положительным давлением. Пункционный канал тампонирован гемостатической губкой. Рана закрыта. Длительность операции составила 40 мин.

Контрольная КТ головного мозга произведена на следующие сутки после операции **(рис. 7)**.

После пробуждения в реанимационном отделении у пациентки отмечено нарастание объема дви-

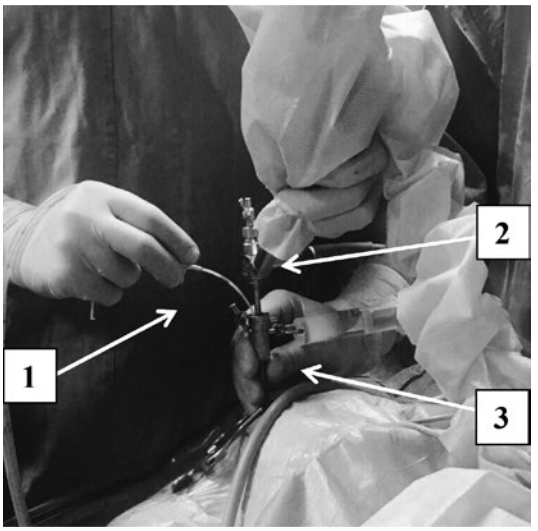

Рис. 3. **Интраоперационная фотография.**
1 — силиконовый катетер для аспирации гематомы, введенный в троакар; 2 — оптика и световод; 3 — троакар вентрикулоскопа.

Fig. 3. **Intraoperative view.**
1 — silicone catheter inserted into trocar for hematoma aspiration; 2 — optic device and fiberoptic; 3 — ventriculoscope trocar.

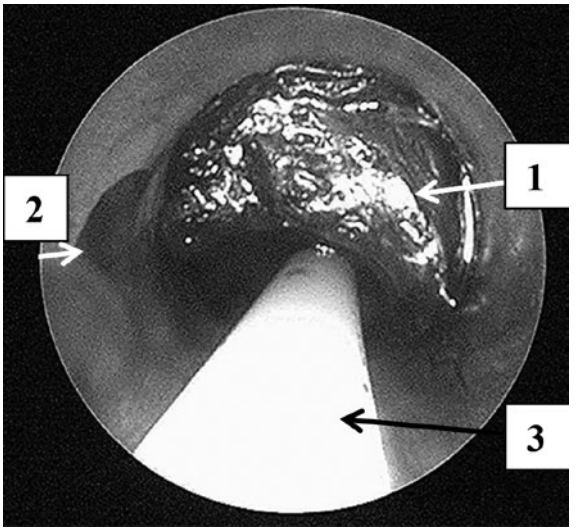

Рис. 4. **Интраоперационная фотография, вид через эндоскоп.**
1 — сгусток крови; 2 — стенка металлического троакара; 3 — силиконовый катетер.

Fig. 4. **Intraoperative view through an endoscope.**
1 — blood clot; 2 — metal trocar wall; 3 — silicone catheter.

жений в левых конечностях до 4 баллов. На 2-е сутки пациентка переведена в нейрохирургическое отделение и активизирована. После снятия швов пациентка переведена в неврологическое отделение для продолжения реабилитации.

Описанным способом были оперированы 5 пациентов: 2 мужчины и 3 женщины, средний возраст составил 45 лет. Объем ВМГ колебался от 27 до 70 см^3. Пациенты оперированы по поводу путаменальных и субкортикальных ВМГ. У одного пациента наблюдали прорыв крови в желудочковую систему. Смещение срединных структур варьировало от 3 до 7 мм. Уровень бодрствования перед операцией у 2 пациентов соответствовал оглушению, у остальных пациентов не был нарушен. У всех больных имелся грубый пирамидный дефицит. Всем пациентам операции были выполнены с целью улучшения функционального исхода заболевания.

Результаты и обсуждение

Из 5 оперированных больных у 2 на момент выписки из нейрохирургического отделения неврологический дефицит сохранялся на прежнем уровне, у 3 отмечено улучшение неврологической картины. Рецидивов кровоизлияний после операций не было. Радикальность удаления ВМГ у всех больных составила более 80% от исходного объема **(рис. 8—9)**.

Опыт применения рассматриваемой методики показал, что проведение операций с использованием силиконового катетера имеет некоторые преимущества.

1. Метод позволил совместить миниинвазивный доступ через пункционный мозговой канал незначительного диаметра (6,5 мм) с манипулированием в воздушной среде.

2. Манипулирование катетером значительно снижает необходимость перемещения и поворота троакара в направлении сгустков крови, как в случаях, когда аспирация происходит через троакар, что способствует уменьшению травмы мозга вокруг пункционного канала. Катетер, выходя за пределы троакара, может несколько изгибаться и охватывать большую площадь аспирации, он мягкий и не может причинить серьезного повреждения мозгу.

3. При аспирации через троакар по краям ВМГ вместе со сгустками возможно присасывание к краям металлического инструмента и участков мозга, что может спровоцировать кровотечение. При аспирации катетером последний всегда находится в поле зрения и целенаправленно контактирует узким кончиком только с ВМГ.

4. Катетер, в отличие от троакара, при аспирации, удаляя небольшие фрагменты ВМГ, в большей степени фрагментирует ее, не давая быстро аспирировать значительный объем и спровоцировать кровотечение.

Таким образом, удаляя ВМГ небольшими фрагментами, мягким инструментом, без значительных перемещений металлического троакара, удалось доста-

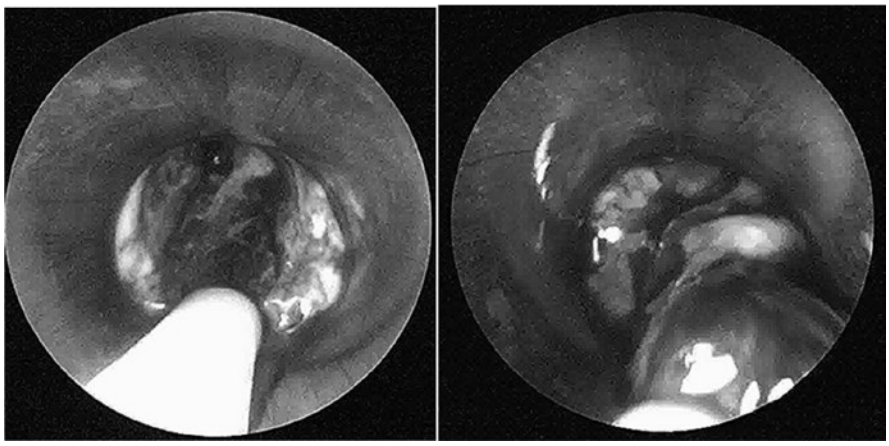

Рис. 5. **Интраоперационные фотографии, вид через эндоскоп. Удаление плотных сгустков.**
Fig. 5. **Intraoperative view through an endoscope. Dense clots are being taken out.**

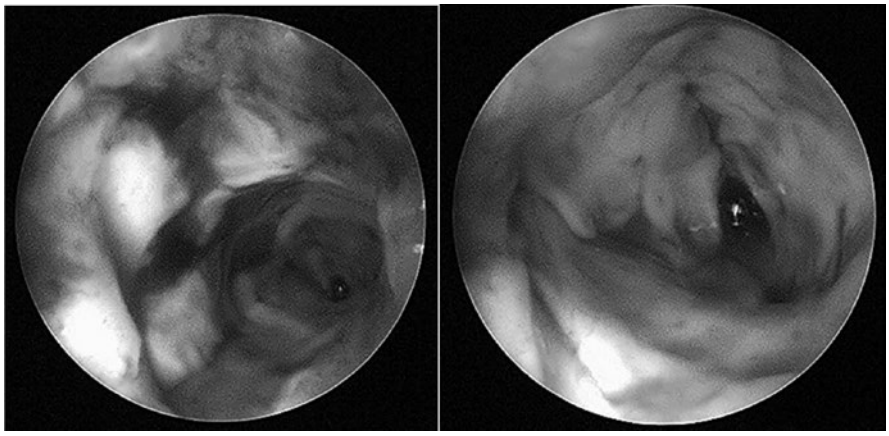

Рис. 6. **Интраоперационные фотографии, вид через эндоскоп. Полость после удаления гематомы.**
Fig. 6. **Intraoperative view through an endoscope. Residual cavity after removed hematoma.**

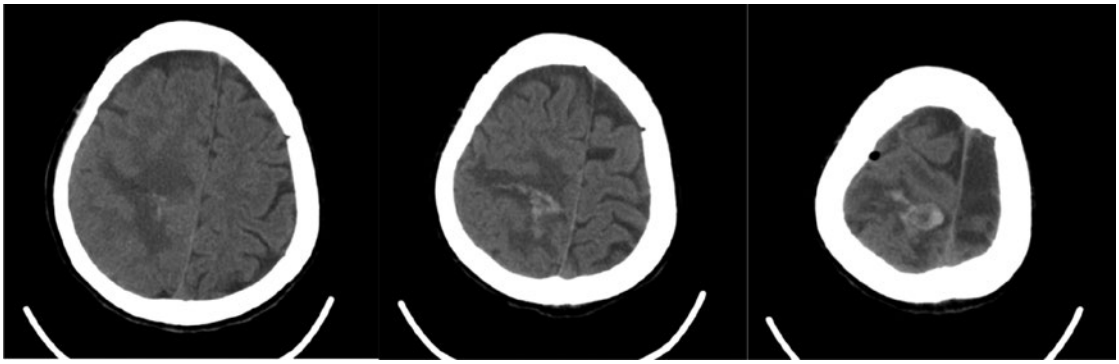

Рис. 7. **Компьютерные томограммы в аксиальной проекции в 1-е сутки после эндоскопической аспирации ВМГ с использованием силиконового катетера.**
Гематома удалена полностью.

Fig. 7. **Axial CT projection 1 day post endoscopic aspiration of the hypertensive hematoma through a silicon catheter.**
The hematoma is removed completely.

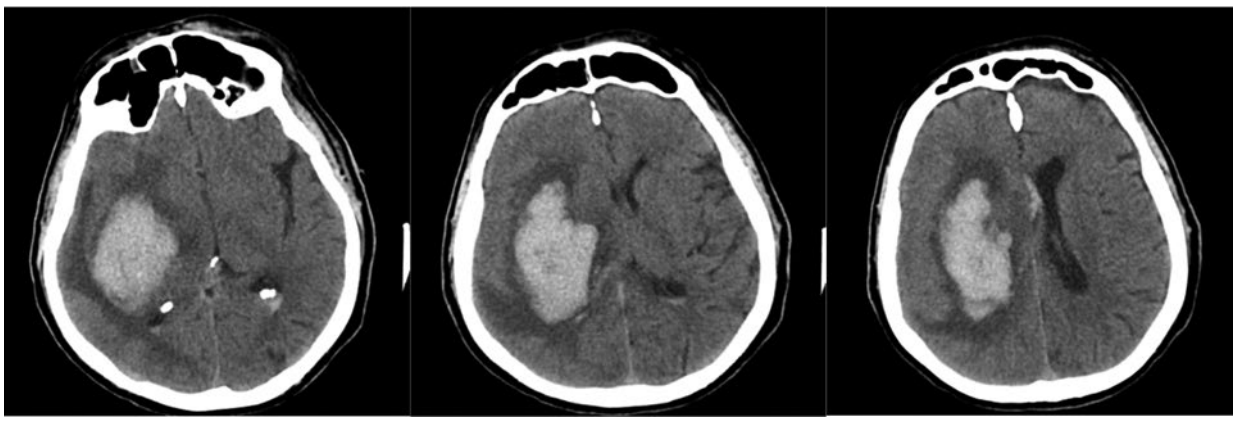

а/a

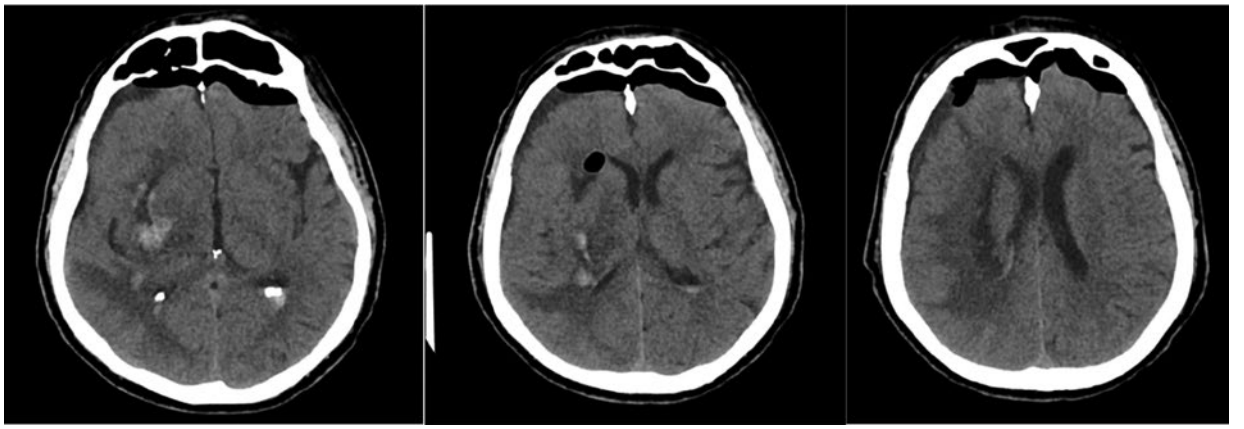

б/b

Рис. 8. **Компьютерные томограммы в аксиальной проекции.**
а — до операции. Объем путаменальной гематомы 70 см^3, поперечная дислокация срединных структур на 10 мм влево; б — через 1 ч после эндоскопической аспирации ВМГ через троакар с использованием силиконового катетера. Гематома удалена, поперечная дислокация срединных структур влево на 3 мм.

Fig. 8. **Axial CT projection.**
a — the volume of the putamen hematoma before surgery is 70 cm^3, the transverse dislocation of the median structures is 10 mm to the left; b — one hour after endoscopic aspiration of the hypertensive hematoma via the troacar using a silicon catheter. The hematoma is removed, the transverse dislocation of the median structures is 3mm to the left.

точно успешно эвакуировать кровоизлияния, в том числе значительного объема. Использование в полости ВМГ жидких гемостатиков и теплого физиологического раствора в наших наблюдениях вполне обеспечивало контроль над капиллярным кровотечением, которое возможно при отделении ВМГ от мозга.

Согласно данным литературы, эндоскопическая аспирация гипертензивных ВМГ в последние годы находит все более широкое распространение и доказывает свою эффективность, хотя пока еще уступает по популярности методу пункционной аспирации и локального фибринолиза. Игла и катетер для стереотаксической аспирации и/или фибринолиза, как правило, меньше по диаметру большинства эндоскопов, что привлекает хирургов, стремящихся к наименьшей операционной травме. Однако скорость эвакуации ВМГ при эндоскопической аспирации всегда превосходит многодневный фибринолиз. Так, Y. Li и соавт. (2017), проанализировавшими результаты лечения 99 пациентов с супратенториальными ВМГ, была показана наибольшая эффективность эндоскопического метода по сравнению с открытой краниотомией и стереотаксической аспирацией, дополненной локальным фибринолизом. Авторы использовали прозрачный порт диаметром 10 мм, через который удаляли ВМГ в воздушной среде [5].

F. Angileri и соавт. (2016) продемонстрировали высокую радикальность удаления ВМГ большого объема через прозрачные порты диаметром 17 мм под эндоскопическим контролем [6].

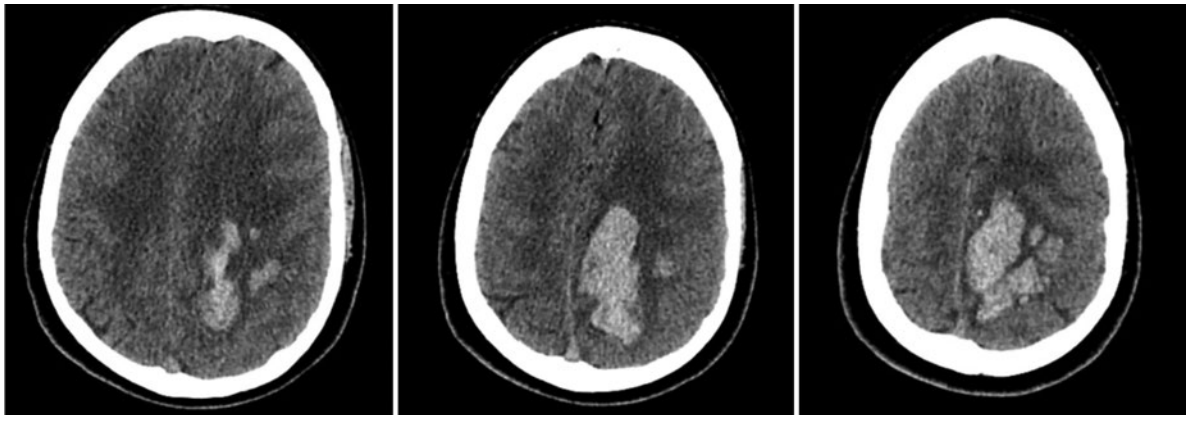

а/a

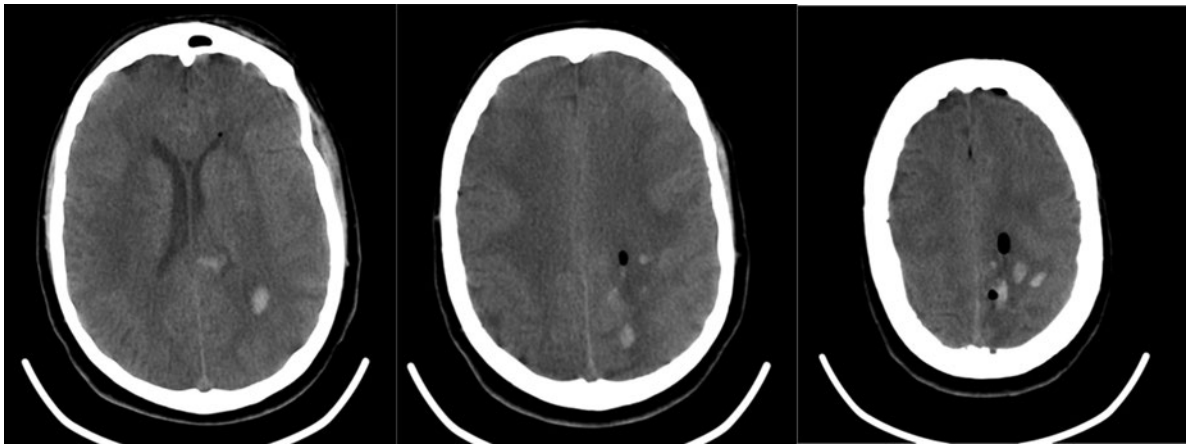

б/b

Рис. 9. **Компьютерные томограммы в аксиальной проекции.**
а — до операции. Объем субкортикальной гематомы 30 см^3, поперечная дислокация срединных структур на 3 мм вправо; б — через 1 ч после эндоскопической аспирации ВМГ через троакар с использованием силиконового катетера. Объем остаточной ВМГ 1 см^3.

Fig. 9. **Axial CT projection.**
a — the volume of the subcortical hematoma before surgery is 30 cm^3, the transverse dislocation of the median structures is 3mm to the left; b — one hour after endoscopic aspiration of the hypertensive hematoma via the troacar using a silicon catheter. The hematoma's residue is 1 sm^3.

P. Vespa и соавт. (2016), проведя анализ мультицентрового рандомизированного исследования по сравнению эндоскопической хирургии через троакар и микрохирургического удаления, дополненного фибринолизом, заключили, что эндоскопическая аспирация может быть успешно выполнена при различных точках введения эндоскопа, с использованием КТ-навигации. Эндоскопическая аспирация позволяет быстро удалить более $^2/_3$ объема гематомы, а пациенты, оперированные эндоскопическим способом, имеют на 12% большую вероятность хорошего функционального исхода (от 0 до 3 по модифицированной шкале Рэнкина) через год по сравнению с пациентами, леченными другими методами [7].

B. Orakcioglu и соавт. (2015) продемонстрировали использование прозрачных портов при удалении путаменальных ВМГ у 34 больных. Во всех случаях использовали трансфронтальный подход и определение траектории пункции гематомы с помощью безрамной нейронавигации. Объем ВМГ колебался от 25 до 170 см^3. В среднем все пациенты были оперированы в первые 10 ч от момента кровоизлияния. Средняя радикальность удаления гематом составила 87%. Тридцатидневная послеоперационная летальность составила 18% [8].

При имеющемся опыте эндоскопической хирургии ГИ разными способами для нас очевидно, что манипуляция через порт микрохирургическим инструментом удобна при диаметре порта более 15 мм. До-

пустимый при субкортикальных ВМГ большого объема, пункционный канал подобного размера ставит под сомнение принцип миниинвазивности при глубинных ВМГ. Возможность оперировать микрохирургическим инструментом через порты размером менее 10 мм пока не обсуждается. Метод совмещения операции через троакар с аспирацией катетером в воздушной среде нам в литературе не встретился и, возможно, он найдет свое место в ряду хирургических вмешательств при ГИ.

Заключение

Модифицированный метод эндоскопической аспирации ВМГ через троакар силиконовым катетером в воздушной среде показал себя эффективным способом быстрой эвакуации гипертензивных кровоизлияний различного объема. По размеру образующегося пункционного канала метод менее инвазивен, чем операция через порт, и не имеет недостатков, присущих традиционным операциям через троакар в водной среде.

Участие авторов:

Проведение операций, разработка дизайна исследования, статистический анализ полученных данных, написание текста статьи: В.Г. Дашьян, И.М. Годков, А.В. Сытник.

Participation of authors:

Performing operations, cconcept and design of the study, text writing: V.G. Dashyan, I.M. Godkov, A.V. Sytnik.

Авторы заявляют об отсутствии конфликта интересов.

The authors declare no conflicts of interest.

ЛИТЕРАТУРА/REFERENCES

1. Дашьян В.Г., Мурашко А.А., Коршикова А.Н., Крылов В.В. Метод видеоэндоскопии в хирургии геморрагического инсульта. *Нейрохирургия*. 2012;2:17-26.

   Dash'yan VG, Murashko AA, Korshikova AN, Krylov VV. Metod videoendoskopii v hirurgii gemorragicheskogo insul'ta. *Nejrohirurgiya*. 2012;2:17-26.

2. Дашьян В.Г., Сытник А.В., Годков И.М. Результаты эндоскопической и открытой хирургии путаменальных гипертензивных гематом. *Российский нейрохирургический журнал им. проф. А.Л. Поленова*. 2016;VIII(1):12-20.

   Dash'yan VG, Sytnik AV, Godkov IM. Rezul'taty endoskopicheskoj i otkrytoj hirurgii putamenal'nyh gipertenzivnyh gematom. *Rossijskij nejrohirurgicheskij zhurnal im. prof. A.L. Polenova*. 2016;VIII(1):12-20.

3. Дашьян В.Г., Годков И.М., Сытник А.В. Эндоскопическая хирургия геморрагического инсульта через прозрачный порт. *Эндоскопическая хирургия*. 2016;1:57-63.

   Dash'yan VG, Godkov IM, Sytnik AV. Endoskopicheskaya hirurgiya gemorragicheskogo insul'ta cherez prozrachnyj port. *Endoskopicheskaya Hirurgiya*. 2016;1:57-63.

4. Крылов В.В., Дашьян В.Г., Годков И.М. *Эндоскопическая хирургия геморрагического инсульта*. М.: Бином; 2014.

   Krylov VV, Dash'yan VG, Godkov IM. *Endoskopicheskaya hirurgiya gemorragicheskogo insul'ta*. M.: Binom; 2014.

5. Li Y, Yang R, Li Z, et al. Surgical evacuation of spontaneous supratentorial lobar intracerebral hemorrhage: comparison of safety and efficacy of stereotactic aspiration, endoscopic surgery, and craniotomy. *World Neurosurgery*. 2017;105:332-340.

6. Angileri FF, Esposito F, Priola SM, et al. Fully endoscopic free-hand evacuation of spontaneous supratentorial intraparenchymal hemorrhage: technical note. *World Neurosurgery*. 2016;94:268-272.

7. Vespa P, Hanley D, Hoffer A, et al. ICES (Intraoperative Stereotactic Computed Tomography-Guided Endoscopic Surgery) for Brain Hemorrhage: A Multicenter Randomized Controlled Trial. *Stroke*. 2016;47(11):2749-2755.

8. Beynon C, Schiebel P, Bösel J, Unterberg AW, Orakcioglu B. Minimally invasive endoscopic surgery for treatment of spontaneous intracerebral hematomas. *Neurosurg Rev*. 2015;38(3):421-428.

Поступила 07.11.18

Received 07.11.18

Принята к печати 25.07.19

Accepted 25.07.19