Эндоскопическая хирургия
2019, т. 25, №1, с. 47-52
https://doi.org/10.17116/endoskop20192501147

Endoscopic Surgery=
Endoskopicheskaya khirurgiya 2019, vol. 25, no 1, pp. 47-52
https://doi.org/10.17116/endoskop20192501147

К вопросу о целесообразности симультанных лапароскопических операций у пожилых пациентов

© Ю.В. ИВАНОВ[1, 2], Д.Н. ПАНЧЕНКОВ[1, 2]

[1]ФГБУ «Федеральный научно-клинический центр специализированных видов медицинской помощи и медицинских технологий» ФМБА России, Москва, Россия;
[2]ГБОУ ВО «Московский государственный медико-стоматологический университет им. А.И. Евдокимова» Минздрава России, Москва, Россия

РЕЗЮМЕ

Представлено собственное клиническое наблюдение успешной симультанной лапароскопической операции у пожилого пациента, выполненной по поводу двух различных тяжелых онкологических и одного хирургического заболеваний. По мнению авторов, симультанные лапароскопические операции обладают рядом неоспоримых преимуществ: избавляют больного от нескольких последовательных хирургических вмешательств, предоставляют возможность выполнить операции на органах разных отделов брюшной полости и малого таза при минимальной травматичности и пониженном операционном стрессе, обеспечивают раннюю активизацию больных, хороший косметический эффект, экономическую рентабельность.

Ключевые слова: *симультанная операция, лапароскопия, рак почки, рак прямой кишки.*

ИНФОРМАЦИЯ ОБ АВТОРАХ:

Иванов Юрий Викторович — д.м.н., проф., зав. отделением хирургии ФГБУ «Федеральный научно-клинический центр специализированных видов медицинской помощи и медицинских технологий» ФМБА России, профессор кафедры эндоскопической хирургии ФГБОУ ВО «Московский государственный медико-стоматологический университет им. А.И. Евдокимова» Минздрава России, e-mail: ivanovkb83@yandex.ru; https://orcid.org/0000-0001-6209-4194;

Панченков Дмитрий Николаевич — д.м.н., проф., зав. лабораторией минимально инвазивной хирургии, профессор кафедры эндоскопической хирургии ФГБОУ ВО «Московский государственный медико-стоматологический университет им. А.И. Евдокимова» Минздрава России; https://orcid.org/0000-0001-8539-4392

КАК ЦИТИРОВАТЬ:

Иванов Ю.В., Панченков Д.Н. К вопросу о целесообразности симультанных лапароскопических операций у пожилых пациентов. *Эндоскопическая хирургия*. 2019;25(1):47-52.
https://doi.org/10.17116/endoskop20192501147

The problem of simultaneous laparoscopic surgery feasibility in elderly patients

©YU.V. IVANOV[1, 2], D.N. PANCHENKOV[1, 2]

[1]Federal Scientific & Clinical Center for Specialized Types of Medical Care and Medical Technologies, Federal Medical and Biological Agency of Russia, Moscow, Russia;
[2]A.I. Yevdokimov Moscow State University of Medicine and Dentistry, Moscow, Russia

ABSTRACT

We present a clinical case of the successful simultaneous laparoscopic surgery in an elderly patient for multiple cancers with two locations and one nononcological surgical disease. According to the authors, the simultaneous laparoscopic surgery has got some advantages: it prevents a series of consecutive surgical interventions, it makes possible surgical maneuvers over the organs in different locations of the abdomen or pelvis with minimal trauma, it lowers operation stress, it promotes early activation of the patients, it has got good cosmetic effect and economic efficiency.

Keywords: *simultaneous surgery, laparoscopy, kidney cancer, rectal cancer.*

INFORMATION ABOUT THE AUTHORS:

Ivanov Yu.V. — head of the Department of surgery of the Federal scientific and clinical center of specialized medical care and medical technologies of the FMBA of Russia, Professor of the Department of endoscopic surgery of the «A.I. Yevdokimov Moscow State University of Medicine and Dentistry» Ministry of health of Russia, MD, Professor; e-mail: ivanovkb83@yandex.ru; https://orcid.org/0000-0001-6209-4194;

Panchenkov D.N. — head of the laboratory of minimally invasive surgery, Professor of the Department of endoscopic surgery of the «A.I. Yevdokimov Moscow State University of Medicine and Dentistry» Ministry of health of Russia. MD, Professor; https://orcid.org/0000-0001-8539-4392

TO CITE THIS ARTICLE:

Ivanov YuV, Panchenkov DN. The problem of simultaneous laparoscopic surgery feasibility in elderly patients (clinical case). *Endoscopic Surgery*. 2019;25(1):47-52. (In Russ.).
https://doi.org/10.17116/endoskop20192501147

Автор, ответственный за переписку: Иванов Юрий Викторович — e-mail: ivanovkb83@yandex.ru;
https://orcid.org/0000-0001-6209-4194

Corresponding author: Ivanov Yu.V. — e-mail: ivanovkb83@yandex.ru;
https://orcid.org/0000-0001-6209-4194

Введение

В настоящее время под термином «симультанная операция» понимается одновременное выполнение двух самостоятельных операций по поводу различных заболеваний, при которых показано оперативное лечение, и более. Дискуссии о возможности и целесообразности выполнения симультанных операций появились еще в 1970-х годах [1, 2]. К положительным моментам симультанных операций относят сокращение общего времени, проведенного под наркозом; возможность одновременного лечения нескольких заболеваний; экономию времени; финансовую выгоду (уменьшение общей стоимости лечения); психологический аспект (несколько сочетанных операций пациент воспринимает как одно хирургическое вмешательство, что значительно снижает уровень тревоги и стресса перед операцией и после нее [3].

При всей привлекательности таких операций данный подход не мог быть широко реализован в практике лапаротомных доступов, прежде всего из-за их высокой травматичности. С появлением и развитием лапароскопических технологий решение проблемы симультанных операций стало реальным.

По мере улучшения технической оснащенности лечебно-диагностических учреждений и повышения информативности диагностических методов обследования на догоспитальном этапе, увеличения продолжительности жизни и повышения интереса населения к состоянию собственного здоровья наблюдается увеличение и общего количества пациентов с выявленными несколькими заболеваниями одновременно, требующими самостоятельных вмешательств. Принцип одновременного избавления от нескольких заболеваний, причем лапароскопическим методом, привлекателен для пациентов и является предметом активного обсуждения в среде специалистов [1, 3, 4].

Вместе с тем до сих пор симультанные лапароскопические операции выполняются в основном только в крупных многопрофильных центрах, и, как правило, при несложных хирургических вмешательствах, например холецистэктомии и операции по поводу гинекологического заболевания, крурорафии с фундопликацией по Ниссену и герниопластике. При этом ряд авторов акцентируют внимание на технической сложности симультанных операций, необходимости определенного технического и инструментального оснащения операционной, включении в состав операционной бригады врачей нескольких специальностей и скоординированности их действий, проведении соответствующего комплексного лечения в раннем послеоперационном периоде [2, 4]. Дискутабельным и не до конца решенным остается вопрос о целесообразности выполнения таких операций у лиц пожилого и старческого возраста, в связи с высокой частотой встречаемости сопутствующих общесоматических заболеваний у данной категории больных [2].

В качестве примера успешного выполнения симультанной лапароскопической операции по поводу двух различных тяжелых онкологических и одного хирургического заболеваний у пациентки пожилого возраста приводим собственный клинический случай.

Клиническое наблюдение

Больная К., 76 лет, госпитализирована в отделение терапии ФГБУ ФНКЦ ФМБА России 26.10.17 с жалобами на ноющие боли в эпигастральной области, периодическое вздутие живота после приема пищи, общую слабость, похудание на 6 кг за последние 2 мес. Указанные жалобы имеют место с сентября 2017 г. В анамнезе: желчнокаменная болезнь, хронический холецистит, рефлюкс-эзофагит, гипертоническая болезнь II степени, нарушение ритма сердца по типу неустойчивой наджелудочковой тахикардии.

Объективно: общее состояние относительно удовлетворительное. Кожные покровы обычной окраски, доступные пальпации лимфоузлы не увеличены. Дыхание везикулярное, хрипов нет, частота дыхательных движений 18 в 1 мин. АД 130/70 мм рт.ст., пульс 74 уд/мин. Язык влажный. Живот не вздут, мягкий, незначительно болезненный при пальпации в правом подреберье. Печень не увеличена, желчный пузырь не пальпируется. Перистальтика кишечника выслушивается. Пальпаторно объемных образований в брюшной полости не определяется, признаков асцита нет. Симптом Пастернацкого отрицателен с обеих сторон. Мочеиспускание не нарушено, безболезненное. Стул со склонностью к периодическим запорам, со слизью, но без крови. При ректальном исследовании тонус сфинктера снижен, ампула прямой кишки пустая, на перчатке следы кала обычной окраски, патологических образований при исследовании не выявлено.

Проведено обследование пациентки. Ультразвуковое исследование органов брюшной полости, малого таза и забрюшинного пространства (26.10.17): желчный пузырь размером 8×3 см, с уплотненными стенками, в просвете множественные конкременты от 0,4 до 2,0 см, общий желчный проток 0,6 см, свободный. Очаговое образование правой почки гипоэхогенной структуры с неровными контурами, размером 88 см. Эзофагогастродуоденоскопия (26.10.17): аксиальная кардиальная грыжа I степени, рефлюкс-эзофагит, хронический гастродуоденит. Компьютерная томография органов брюшной полости, забрюшинного пространства и малого таза с контрастным усилением (27.10.17): множественные конкременты желчного пузыря, опухоль правой почки 7,5×8,0 см с регионарной лимфаденопатией, стенозирующая опухоль верхнеампулярного отдела прямой кишки. Магнитно-резонансная томография почек и надпочечников, органов малого таза не проводилась в связи с невозможностью пациентки выполнять коман-

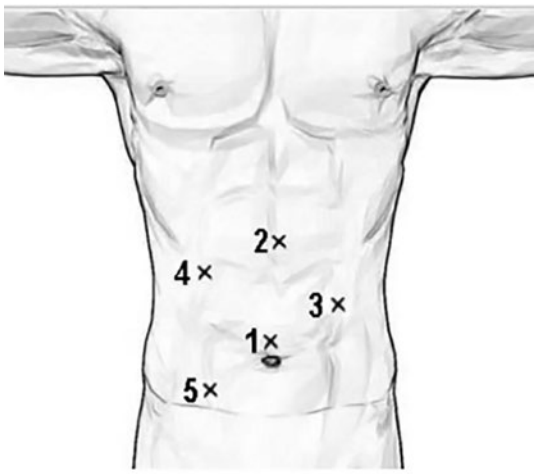

Рис. 1. **Расположение троакаров при лапароскопической симультанной операции.**
1 и 2 — 10 мм троакары; 3 и 4 — 5 мм троакары; 5 — 12 мм троакар.

Fig. 1. **Trocar position for simultaneous surgery.**
1 & 2 — 10 mm trocars; 3 & 4 — 5 mm trocars; 5 — 12 mm trocar.



Рис. 2. **Эндофото: момент клипирования правой почечной вены.**
Правая почечная артерия клипирована и пересечена.

Fig. 2. **Endoscopic photo: the moment of the right hepatic vein being clipped.**
The right renal artery had been clipped and cross sectioned.

ды. Фиброколоноскопия (31.10.17): стенозирующая опухоль сигмовидной кишки с распространением на верхнеампулярный отдел прямой кишки, инфильтративно-язвенная форма, субкомпенсированный опухолевый стеноз до 1,5 см. Дистальный край опухоли на расстоянии 12 см от ануса, проксимальный — на расстоянии 16 см. Результат цитологического исследования: картина низкодифференцированного рака. Результат гистологического исследования: морфологические признаки высокодифференцированной аденокарциномы толстой кишки. Дуплексное сканирование нижней полой вены, почечных вен и вен нижних конечностей (08.11.17): проходимость нижней полой вены, глубоких и подкожных вен нижних конечностей сохранена, скоростные показатели кровотока в почечных венах в пределах нормы.

По рекомендации кардиолога, учитывая сопутствующие сердечно-сосудистые заболевания, помимо электрокардиографии, выполнены эхо-кардиография и холтеровское мониторирование электрокардиографии (трехканальное): противопоказаний к оперативному вмешательству не выявлено. Согласно имеющимся стандартам обследования онкологических пациентов, проведены дополнительные исследования: компьютерная томография органов грудной полости, головного мозга, сцинтиграфия костей скелета: патологии не обнаружено. Результаты лабораторных анализов в пределах установленных норм.

Таким образом, по данным проведенного обследования больной выставлен диагноз: синхронный рак — высокодифференцированная аденокарцинома прямой кишки, инфильтративно-язвенная форма с формированием субкомпенсированного стеноза до 1,5 см, рак правой почки; желчнокаменная болезнь, хронический холецистит. По данным дополнительных методов исследования: признаков отдаленного метастазирования нет.

Учитывая выявленную патологию (два самостоятельных онкологических заболевания и одно общехирургическое заболевание), возраст пациентки, отсутствие тяжелых сопутствующих заболеваний, мультидисциплинарный консилиум специалистов принял решение выполнить лапароскопическую симультанную операцию — лапароскопическую радикальную правостороннюю нефрэктомию с адреналэктомией, холецистэктомию, переднюю резекцию прямой кишки с первичным анастомозом.

23.11.17 под сочетанной анестезией (эндотрахеальный наркоз + эпидуральная анестезия) с контролем уровня седации выполнено оперативное вмешательство. Схема расположения троакаров на передней брюшной стенке показана на **рис. 1**. Первым этапом, в положении больной на левом боку, выполнена лапароскопическая внутрибрюшинная радикальная правосторонняя нефрэктомия, единым блоком с правым надпочечником и удалением лимфатических узлов, расположенных в воротах почки, а также в паракавальной, парааортальной и аортокавальной зонах. Верхняя граница лимфаденэктомии начиналась от правого надпочечника, нижняя — на уровне нижней брыжеечной артерии. Лимфодиссекцию выполняли двумя инструментами — мягким зажимом и рабочим инструментом аппарата LigaSure, пересеченные ткани смещали в сторону опухоли. После мобилизации почечной артерии и вены производили их клипирование (по 3 полимерные клипсы Hem-o-Lock на каждый сосуд) с последующим их пе-

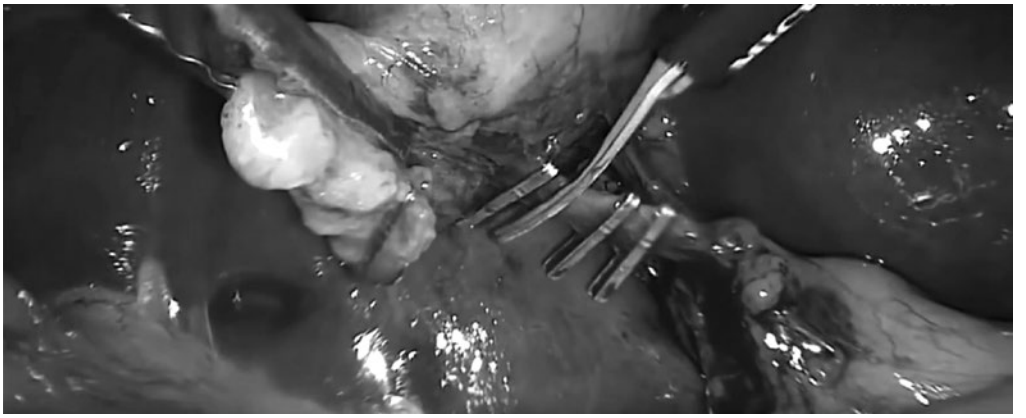

Рис. 3. **Эндофото: пересечение предварительно клипированного пузырного протока.**
Fig 3. **Endoscopic photo: crossing the pre-clipped gallbladder duct.**

ресечением инструментом LigaSure между наложенными клипсами **(рис. 2)**. После лимфодиссекции и обработки почечных сосудов выполнена мобилизация правой почки с опухолью и надпочечником. Мочеточник клипирован и пересечен на уровне средней трети. Удаляемый препарат (правая почка с опухолью, правый надпочечник, клетчатка с лимфоузлами) перемещен в контейнер.

Вторым этапом, без дополнительных троакаров, выполнена стандартная субсерозная холецистэктомия от шейки с раздельным клипированием и пересечением пузырного протока и пузырной артерии **(рис. 3)**. Желчный пузырь также оставлен в контейнере.

По завершении второго этапа пациентку переложили на спину в горизонтальное положение, ноги разведены и согнуты в тазобедренных и коленных суставах. Третьим этапом выполнена лапароскопическая передняя резекция прямой кишки с внутрибрюшинным формированием десцендоректоанастомоза конец в конец с помощью циркулярного сшивающего аппарата CDH 25A («Ethicon») **(рис. 4)**. Клипирование и пересечение нижней брыжеечной артерии произведено на расстоянии 1 см от ее устья. Объем лимфодиссекции D2 (эпиколическая и параколическая клетчатка, лимфоузлы нижней брыжеечной и сигмовидных артерий). Проксимальный уровень резекции — граница нисходящей ободочной и сигмовидной кишки. Дистальная граница резекции — на расстоянии 3 см от края опухоли, кишка пересечена с помощью линейного сшивающего аппарата EC 60A («Ethicon»).

Через мини-лапаротомный доступ (10 см) в левой подвздошной области удалены все препараты: правая почка с опухолью и правым надпочечником, желчный пузырь, участок толстой кишки с опухолью и жировая клетчатка из зон лимфодиссекции. Операция закончена дренированием брюшной полости 2 дренажами: в правое подпеченочное пространство и малый таз. Суммарная длительность операции составила 3 ч, суммарная кровопотеря — 200 мл.

Эпидуральный компонент сочетанной анестезии позволил экстубировать больную без дыхательных нарушений в условиях операционной и активизировать ее на следующий день после операции при переводе в отделение хирургии. Со 2-х суток после операции начато энтеральное питание (сбалансированная жидкая питательная смесь). Эпидуральная анестезия потребовалась в течение первых 4 сут после операции, при этом наркотические анальгетики не вводились. Ведение пациентки осуществляли согласно стандартным протоколам программы Fast Trak. Осложнений в раннем послеоперационном пе-

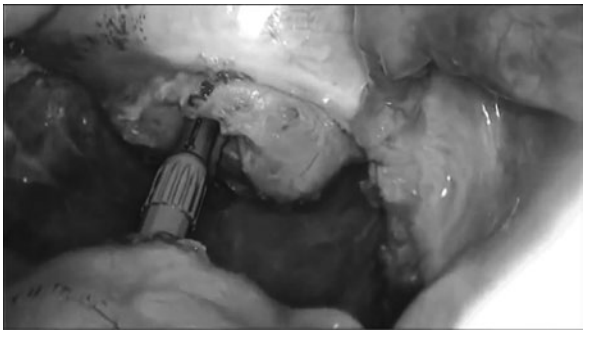

Рис. 4. **Эндофото: момент внутрибрюшинного формирования десцендоректоанастомоза конец в конец с помощью циркулярного сшивающего аппарата CDH 25A.**

Fig. 4. **Endoscopic photo: the moment of the intraabdominal end-to-end descendorectoanastomosis formation by 25 mm curved intraluminal circular stapler CDH 25A.**

риоде, связанных с характером и объемом перенесенного вмешательства, не было. Послеоперационное лечение включало антибактериальную, инфузионную и симптоматическую терапию. Выписана на 8-е сут после операции на амбулаторное наблюдение онколога.

Гистологическое исследование №22191-206 от 06.12.17, заключение: светло-клеточная почечно-клеточная карцинома почки с метастазом в правый надпочечник, опухоль не прорастает капсулу почки, лимфатические узлы околопочечной клетчатки без метастазов, GII.pT2aN0M1. Высокодифференцированная аденокарцинома прямой кишки, края резекции кишки без опухолевого роста, жировая клетчатка с 15 лимфоузлами без метастазов, GIpT3N0M0. Хронический калькулезный холецистит, аденомиоз стенки желчного пузыря.

Контрольное обследование пациентки через 6 мес после операции показало отсутствие рецидива онкологических заболеваний. Состояние удовлетворительное, жалоб нет, активна.

Обсуждение

Проблема хирургического лечения сочетанных заболеваний органов брюшной полости давно привлекает внимание специалистов разных областей. По данным ВОЗ, у 20—30% хирургических больных имеются два сочетанных заболевания, требующих оперативного лечения и более [3]. Многие авторы сообщают о целесообразности и высокой эффективности симультанных операций в лечении ряда сочетанных хирургических заболеваний [1, 3, 4]. Полученные результаты вполне сопоставимы с таковыми при выполнении операций на одном органе.

Преимущества эндоскопических операций перед открытыми сегодня не вызывают сомнений. Малая травматичность, хороший обзор и доступ ко всем областям брюшной полости, минимальный болевой синдром в послеоперационном периоде — все это является серьезными предпосылками к использованию лапароскопической техники, в частности при лечении сочетанных заболеваний органов брюшной полости.

Отсутствие специфических осложнений в раннем послеоперационном периоде и ранняя активизация больных также свидетельствуют в пользу выполнения расширенных лапароскопических вмешательств. Наконец, сроки пребывания пациентов в отделении после симультанных вмешательств сопоставимы со сроками у больных после обычных лапароскопических операций. Нужно отметить, что при внедрении лапароскопических технологий стало возможно проведение симультанных операций на органах разных отделов брюшной полости и малого таза.

При определении показаний к выполнению симультанных операций необходимо учитывать не только возраст пациентов и объем оперативного вмешательства, но и наличие тяжелых сопутствующих заболеваний сердечно-легочной и других систем и связанный с этим риск анестезиологического пособия [5]. Хорошо известно, что для проведения лапароскопических симультанных операций необходимо поддерживать продолжительный напряженный карбоксиперитонеум, который оказывает сложный комплекс отрицательных воздействий на организм больного во время операции [5—7]. Реакция системной гемодинамики в связи с компрессией брюшной аорты и нижней полой вены и абсорбции введенного через брюшину углекислого газа проявляется в виде интраоперационного повышения артериального давления, частоты сердечных сокращений, индекса общего периферического сопротивления сосудов и снижения сердечного индекса. Особенно следует отметить, что указанные негативные эффекты карбоксиперитонеума у пожилых пациентов, имеющих сопутствующие сердечно-сосудистые заболевания, могут привести к развитию весьма серьезных осложнений, которыми нельзя пренебрегать. Поэтому так важен принцип мультидисциплинарного подхода и комплексной оценки риска выполнения симультанных операций у лиц пожилого и старческого возраста, имеет значение также уровень квалификации операционной и анестезиологической бригад.

Объем основного и симультанного вмешательств — основное звено в оценке возможности проведения таких операций. Необходимо подчеркнуть, что обязательным компонентом любой операции по поводу онкологического заболевания является выполнение адекватной лимфодиссекции, позволяющей достоверно подтвердить наличие опухолевого поражения лимфатических узлов и установить точную стадию (N) заболевания. Кроме того, целью лимфаденэктомии служат полное локальное удаление опухоли, предотвращение локального рецидива и возможное улучшение прогноза заболевания. По данным разных авторов, у 15—30% больных в макроскопически интактных лимфатических узлах при гистологическом исследовании находят метастазы [1, 3].

Заключение

Таким образом, симультанные лапароскопические операции являются перспективным направлением эндохирургии. Они характеризуются хорошими результатами, не утяжеляют течение послеоперационного периода и не увеличивают частоту осложнений и летальность. Кроме того, выполнение симультанных операций исключает необходимость повторных госпитализаций для хирургического лечения, что щадит психику больных, уменьшает суммарные сроки их социальной реабилитации, а потому дает существенный экономический эффект и делает такие виды вмешательств предпочтительными. При наличии квалифицированных специалистов, соответствующей матери-

ально-технической базы многопрофильного лечебного учреждения можно рекомендовать выполнение симультанных лапароскопических операций и у пациентов пожилого и старческого возраста.

Авторы заявляют об отсутствии конфликта интересов.

Authors declare lack of the conflicts of interests.

ЛИТЕРАТУРА/REFERENCES

1. Пучков К.В., Баков В.С., Филимонов В.Б. *Симультанные лапароскопические оперативные вмешательства при сочетанных заболеваниях органов брюшной полости и малого таза*. Методические рекомендации. Рязань. 2000.

   Puchkov KV, Bakov VS, Filimonov VB. *Simultaneous laparoscopic surgery for combined diseases of the abdominal cavity and small pelvis*. Methodical recommendation. Ryazan. 2000.

2. Pelosi MA. Simultaneous laparoscopic surgical treatments. *Surgical Laparoscopy and Endoscopy.* 1988;8:81-82.

3. Галлямов Э.А., Агапов М.А., Кубышкин В.А., Биктимиров Р.Г., Малахов П.С., Зрянин А.М., Камалов А.А., Луцевич О.Э. Первично-множественная неоплазия почки, предстательной железы и толстой кишки. *Хирургия. Журнал им. Н.И. Пирогова*. 2018;4:98-100.

   Gallyamov EA, Agapov MA, Kubyshkin VA, Biktimirov RG, Malakhov PS, Zryanin AM, Kamalov AA, Lutsevich OE. Multiple Primary neoplasia of the kidney, prostate and colon. *Surgery. Magazine them N And Pirogov*. 2018;4:98-100.

4. Рутенбург Г.М. Симультанные лапароскопические операции в лечении заболеваний малого таза и желчнокаменной болезни. *Журнал акушерства и женских болезней*. 2006;4:26-29.

   Rutenburg GM. Simultaneous laparoscopic surgery in the treatment of pelvic and cholelithiasis. *Journal of obstetrics and women's diseases.* 2006;4:26-29.

5. Мизиков В.М., Батыров У.Б. Анестезиологическое обеспечение лапароскопических вмешательств: проблема пневмоперитонеума. *Анестезиология и реаниматология*. 1995;2:44-48.

   Mizikov VM, Batyrov UB. Anesthetic management of laparoscopic interventions: the problem of pneumoperitoneum. *Anesthesiology and resuscitation*. 1995;2:44-48.

6. Тлегенова Г.У., Бергалиев М.К. Особенности обезболивания при лапароскопической холецистэктомии у больных с высокой степенью анестезиологического риска. *Эндоскопическая хирургия*. 1997;1:105-106.

   Tlegenova GU, Bergaliev MK. Peculiarities of anesthesia in laparoscopic cholecystectomy in patients with a high degree of anesthetic risk. *Endoscopic surgery.* 1997;1:105-106.

7. Fletcher DR. Abdominal insufflation for laparoscopy: can the risk be redused? *Austr NJ Surg.* 1995;65:462.

Поступила 19.07.18

Received 19.07.18

Принята к печати 14.01.19

Accepted 14.01.19