Эндоскопическая хирургия
2019, т. 25, №1, с. 17-22
https://doi.org/10.17116/endoskop20192501117

Endoscopic Surgery=
Endoskopicheskaya khirurgiya 2019, vol.25, no 1, pp. 17-22
https://doi.org/10.17116/endoskop20192501117

Наиболее часто применяемая в бариатрической практике операция продольной резекции желудка. Отдаленные результаты

Д.м.н., проф. М.Б. ФИШМАН[1], к.м.н. П.Е. КУПРИН[2], С.Т. ТУРМАХАНОВ[3]

[1]ГБОУ ВО «Первый Санкт-Петербургский государственный медицинский университет им. акад. И.П. Павлова» Минздрава России, Санкт-Петербург, Россия;
[2]Клиника пластической и реконструктивной хирургии доктора Куприна, Санкт-Петербург, Россия;
[3]Институт медицинского образования Новгородского государственного университета Министерства образования и науки РФ, Великий Новгород, Россия

Цель исследования — дать оценку наиболее часто применяемым в бариатрической практике операциям продольной резекции желудка с учетом отдаленных результатов. **Материал и методы.** Анализу с применением методов доказательной медицины подвергнуты 1035 случаев операций лапароскопической продольной резекции желудка (ЛПРЖ), выполненных за период 2007—2019 гг. **Результаты.** В целом при применении ЛПРЖ достигнуты хорошие результаты в коррекции индекса массы тела (ИМТ), гипергликемии и гиперхолестеринемии у больных молодого возраста (до 40 лет) вне зависимости от пола. Максимальная эффективность по индексу «% EBMIL» операции ЛПРЖ выявлена у больных с исходным ИМТ, не превышающим 43 кг/м^2, в молодых возрастных группах, без исходных признаков метаболического синдрома. **Заключение.** Доказано, что операция ЛПРЖ является эффективной, относительно простой как в исполнении, так и в послеоперационном ведении при соблюдении требуемых условий. В противном случае результаты ухудшаются, а метод дискредитируется.

Ключевые слова: *ожирение, бариатрическая хирургия, продольная (рукавная) резекция желудка, отдаленные результаты.*

ИНФОРМАЦИЯ ОБ АВТОРАХ:
Фишман Михаил Борисович — д.м.н., профессор кафедры факультетской хирургии ГБОУ ВО «Первый Санкт-Петербургский государственный медицинский университет им. акад. И.П. Павлова» Минздрава России;
Куприн Павел Евгеньевич — к.м.н., директор клиники пластической и реконструктивной хирургии доктора Куприна, Санкт-Петербург;
Турмаханов Спартак Тажимович — доцент кафедры госпитальной хирургии института медицинского образования Новгородского государственного университета Министерства образования и науки РФ

КАК ЦИТИРОВАТЬ:
Фишман М.Б., Куприн П.Е., Турмаханов С.Т. Наиболее часто применяемая в бариатрической практике операция продольной резекции желудка. Отдаленные результаты. *Эндоскопическая хирургия*. 2019;25(1):17-22.
https://doi.org/10.17116/endoskop20192501117

Most commonly used in the practice of bariatric surgery the longitudinal resection of the stomach. Remote result

M.B. FISHMAN[1], P.E. KUPRIN[2], S.T. TURMAHANOV[3]

[1]Pavlov First Saint Petersburg State Medical University, St.-Petersburg, Russia;
[2]Dr. Kuprin Clinic of Plastic and Reconstructive Surgery, St.-Petersburg, Russia;
[3]Institute of medical education Novgorod state University of the Ministry of education and science, Veliky Novgorod, Russia

Purpose — to assess the most frequently used in bariatric practice of operations of longitudinal gastric resection, taking into account the remoteness of the results. **Material and methods.** Analysis using methods of evidence-based medicine 1035 cases subjected to operation laparoscopic longitudinal gastrectomy (LPG) conducted in the period from 2007—2019. **Results.** As a whole when applying the operation LPRG achieved good results in the correction of BMI, hyperglycemia, and hypercholesterolemia among patients with young age (under 40 years), regardless of gender. The maximum efficiency of LVL surgery according to the index «% EBMIL» was revealed in patients with initial BMI not exceeding 43 kg/m^2, in young age groups, without initial signs of metabolic syndrome. **Conclusions.** It is proved that the operation of LVL, subject to the required conditions, is effective, relatively simple both in execution and in postoperative management. Otherwise, the results deteriorate and the method is discredited.

Keywords: *obesity, bariatric surgery, longitudinal (sleeve) gastric resection, long-term results.*

INFORMATION ABOUT THE AUTHORS:
Fishman M.B. — doctor of medical Sciences, Professor of the faculty surgery chair of sbee HPE 1 St. Petersburg state medical University named after academician I. Pavlov;
Kuprin P.E. — PhD, Director of the clinic of plastic and reconstructive surgery the name P. Kuprin, St. Petersburg;
Turmahanov S.T. — PhD, associate Professor of the hospital surgery chair of the Institute of medical education Novgorod state University of the Ministry of education and science

TO CITE THIS ARTICLE:
Fishman MB, Kuprin PE, Turmahanov SH. Most commonly used in the practice of bariatric surgery the longitudinal resection of the stomach. Remote result. *Endoscopic Surgery*. 2019;25(1):17-22. (In Russ.).
https://doi.org/10.17116/endoskop20192501117

Автор, ответственный за переписку: Фишман Михаил Борисович — e-mail: michaelfishman@mail.ru

Corresponding author: Fishman M.B. — e-mail: michaelfishman@mail.ru

Пропорционально увеличению больных ожирением растет количество выполняемых бариатрических вмешательств. Пик популярности операции лапароскопической продольной резекции желудка (ЛПРЖ) (линейной, трубчатой, рукавной) приходится на начало XXI в., а применять ее стали с 1990-х годов, когда она была частью операции билиопанкреатического шунтирования. В настоящее время операция ЛПРЖ — одно из самых часто применяемых вмешательств, выполняемых в бариатрической практике. Как самостоятельный вид лечения ЛПРЖ, условно относящаяся к рестриктивным операциям на желудке, применяется с 2004 г. [1]. По литературным сведениям, впервые ее выполнили M. Gagner (1999) в США [2] и A. Baltasar в Испании (2000) [3]. В России эта операция выполнена впервые в клинике факультетской хирургии СПбГМУ им. И.П. Павлова в 2007 г. [4], в том числе с применением технологии VIKING 3D и Da Vinci [5, 6]. Отзывы относительно операции ЛПРЖ неоднозначны — от положительных [6, 7, 8] до сдержанных [9, 10]. Описывается множество осложнений и негативных последствий [11, 12]. Появились публикации с результатами метаанализов [13], предложениями по техническим аспектам усовершенствования операции [14], однако результаты показывают, что данной операции продолжают сопутствовать специфические осложнения и негативные последствия и единой тактики в применении метода все еще нет.

Цель исследования — дать оценку наиболее часто применяемым в бариатрической практике операциям продольной резекции желудка с учетом отдаленных результатов.

Материал и методы

Из оперированных в 2007—2019 гг. пациентов сформирована группа из 1035 больных, которым выполнена операция ЛПРЖ: 663 (64%) женщин и 372 (36,1%) мужчин в возрасте от 16 до 76 лет. Исходно у 636 (61,4%) больных был установлен диагноз метаболического синдрома (МС), остальные 399 (38,6%) — оперированы по поводу ожирения различной степени. Исходный индекс массы тела (ИМТ) находился в диапазоне от 31 до 64 кг/м^2. Все операции выполнялись лапароскопически, на ширину калибровочного зонда, с сохранением малой кривизны, кардии, аппаратной резекцией, отступив от привратника в проксимальном направлении 2—3 см, с интракорпоральной перитонизацией всей линии шва. В результате желудок формировался в виде трубки, с удалением до 85% органа и сохранением не более 70—80 см^3 его объема. При выполнении стандартной операции ЛПРЖ аппаратная аппликация производится через угол Гиса таким образом, что линия шва практически проходит по складке слизистой оболочки (plica cardiaca) — внутренней нижней границе кардии и заканчивается у левой поверхности абдоминальной части диафрагмы. В результате после операции угол Гиса и дно желудка практически отсутствуют. В последние 7 лет в нашей практике мы применяем оригинальную методику оперирования [12]. В результате разработанной модификации резецированный желудок приобретает вид равномерно тонкой трубки с сохраненной кардиальной частью, частично воссозданным дном желудка, где локализуется воздушный пузырь **(рис. 1)**.

Результаты оценивались по клинико-лабораторным и инструментальным методам диагностики в различные сроки наблюдения (исходно, 3 мес, 1 год, 3, 5 и 10 лет). Максимально отдаленный срок наблюдений — 12 лет. Осложнения делили на интраоперационные (2 сут после операции) и поздние (более 3 сут после выписки из стационара). Полученные результаты подвергнуты математико-статистическому анализу.

Результаты и обсуждение

Считается, что основной механизм положительного влияния операции связан с ограничением поступления в организм питательных веществ, в результате чего снижается масса тела (МТ). Однако практика показывает, что эффективность операции наступает до начала снижения МТ. Наблюдения выявили ряд закономерностей. При оценке эффективности операции, т.е. степени воздействия на основные составляющие МС, установлено, что эффективность не зависит от методики выполнения, а связана со сроками выполнения и исходными данными. Влияние операции на уровень гликемии проявляется уже с первых послеоперационных дней. По истечении года наблюдений показатели углеводного обмена стабилизировались у 958 (92,5%) оперированных, но в дальнейшем появилась тенденция к восстановлению прежних показателей. С 3-го по 5-й год наблюдений статистически значимых результатов у 367 (35,4%) оперированных не было достигнуто; у 668 (64,5%) — основные показатели улучшились или нормализовались. В последующем выявлена корреляционная связь между исходной МТ и степенью ее снижения (p<0,05). У молодых пациентов с исходно высоким уровнем гликемии в течение 2 лет с 1-й недели наблюдений показатели нормализовались. К концу 1-го года показатели стабилизировались, но в дальнейшем (в течение 3—5 лет) приобрели тенденцию к восстановлению (за счет старшей возрастной группы с анамнезом гипергликемии более 2 лет). По всей видимости, ранний антидиабетический эффект объясняется несколькими механизмами. В первую очередь надо назвать резкое, шокоподобное ограничение поступления в организм питательных веществ и рано появляющееся чувство насыщения. Тем не менее объяснить раннюю эффективность операции только рестрикцией

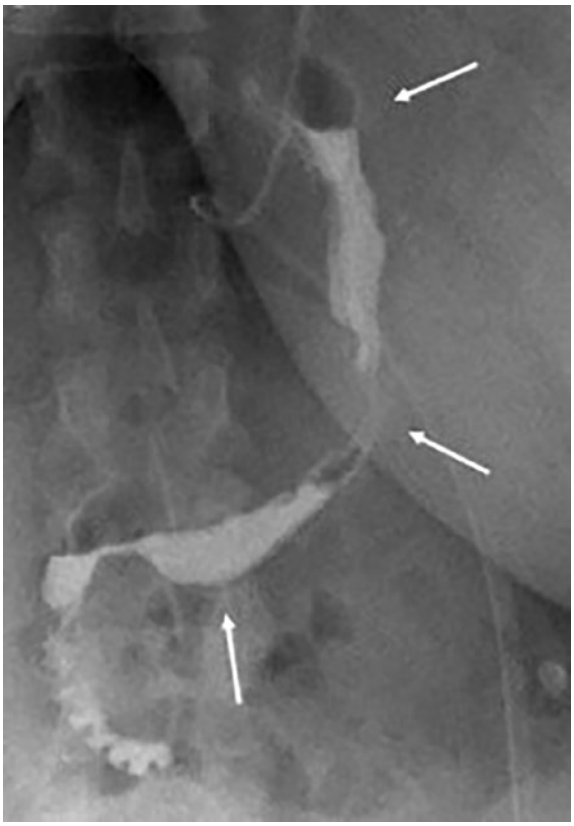

Рис. 1. **Вид операции ЛПРЖ с антирефлюксным клапаном [14]. Верхняя стрелка указывает на воздушный пузырь и острый угол Гиса, средняя и нижняя — на равномерно резецированный желудок.**

Fig. 1. Surgical view of laparoscopic sleeve gastrectomy with the formation of antireflux. Upper arrow indicates on air bubble and sharp angle of His, middle and low arrows – proportionally resected stomach.

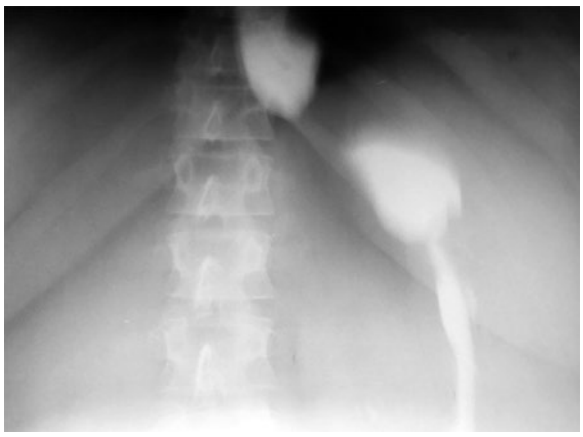

Рис. 3. **Рентгенологическая картина стеноза после ЛПРЖ с растяжением проксимальных отделов.**

Fig. 3. **X-ray imaging of stenosis post laparoscopic sleeve gastrectomy with extension of proximal segments.**

нельзя. Существуют и другие механизмы, в частности усиленная активация фарнезоидных Х-рецепторов за счет увеличения желчных кислот [14]. Неустановленный, но гипотетически возможный механизм — удаление грелинпродуцирующей зоны и действие других гормонов. Эти особенности нашли свое подтверждение и в наших исследованиях. Так, уровни гормонов грелина и лептина изменялись сразу после операции. Исходно у всех больных уровень грелина превышал нормальные значения и находился в пределах 138 (33±104) нг/мл, через 3 мес показатель снизился до 106 нг/мл, а через год находился в пределах нормы (Me 64 нг/мл). При этом у больных с недостаточным послеоперационным эффектом (после 1 года наблюдений) уровень гормона стал вновь увеличиваться. Та же тенденция отражена при оценке уровня лептина. Исходно у всех больных с ожирением (ИМТ 40 кг/м^2 и более) уровень лептина был высоким и составил по Me 26,1 нг/мл (4,1±23,2). За 1-й год наблюдений после операции уровень гормона снизился, достигнув максимума к концу 1-го года, и напрямую коррелировал со степенью снижения МТ. При значимом снижении МТ уровень гормона достигал нормальных значений и у женщин составил 4,3 нг/мл (1,1±19,6), у мужчин — 9,1 нг/мл (0,5±13,8). Выявлена закономерность: чем выше исходная МТ, тем хуже результаты. Лучшие результаты были у женщин на протяжении всего периода наблюдений, у мужчин — в течение первых 3 лет после вмешательства. В целом положительный эффект операции сохраняется в течение всего периода наблюдений. Аналогичная тенденция имела место при оценке показателя «% EBMIL» (максимальный срок наблюдения 3 года). При оценке динамики изменений ИМТ и индекса «% EBMIL» выявлено снижение темпа нормализации МТ в отдаленном периоде (после 1 года). При оценке изменений липидного спектра после ЛПРЖ выявлено, что эти изменения непосредственно зависят от исходных данных, длительности дислипопротеидемии (ДЛП), пола и возраста. Динамика изменений была неровной в течение периода наблюдений. Уровень ОХС к концу 1-го года наблюдений достиг максимального значения (Me=4,42 ммоль/л (5,19±4,01)). Начиная с 3-го года наблюдений у мужчин уровень ОХС стал вновь увеличиваться (Me=5,48 ммоль/л). У женщин через 5 лет показатели ухудшились за счет старшей возрастной группы. Динамика уровня триглицеридов носит несистемный характер, его относительная стабилизация отмечена на 3-й год наблюдений. Вне зависимости от пола через 1 год уровень триглицеридов составил QR- 5,19±0,59 (Me=1,55) ммоль/л, через 3 года — 3,14±1,12 (Me=1,76) ммоль/л. Динамика изменений коэффициента атерогенности показала, что максимальный эффект достигнут к 1-му году наблюдений,

затем показатель ухудшился. Начиная с 3-го года отмечается незначительный рост коэффициента атерогенности с максимумом к 5-му году. Однако стабилизация липидного спектра не достигнута, но уменьшилась выраженность ДЛП.

Таким образом, эффект ЛПРЖ выражается в уменьшении ДЛП, что, однако, проблемы не решает. Обобщив полученные результаты, выявили прямую корреляционную связь между исходной МТ, возрастом, тяжестью сопутствующих заболеваний и эффективностью операции. Это позволяет утверждать, что применение ЛПРЖ с целью коррекции МС имеет ограничения. Проведя сравнительную оценку оперированных больных с исходным МС и без него, мы пришли к выводу, что ЛПРЖ наиболее эффективна у больных без МС.

В целом при применении ЛПРЖ достигнуты хорошие результаты в коррекции ИМТ, гипергликемии и гиперхолестеринемии среди больных молодого возраста (до 40 лет) вне зависимости от пола. Максимальная эффективность операции ЛПРЖ выявлена у молодых больных с исходным ИМТ, не превышающим 43 кг/м^2, и не имевших МС.

При оценке осложнений и негативных последствий, возникших после ЛПРЖ, выявлено, что после стандартного вмешательства у 476 (45,9%) оперированных возникли либо усугубились признаки гастроэзофагеальной рефлюксной болезни (ГЭРБ). Столь высокий процент развития ГЭРБ связан с техническими особенностями выполнения ЛПРЖ, а именно с разрушением известных анатомических структур, участвующих в формировании антирефлюксных механизмов, что способствует забрасыванию в пищевод содержимого из резецированного желудка. Вместе с тем применение разработанной нами оригинальной методики позволяет улучшить результаты [13].

В своей практике мы встретились с некоторыми осложнениями после ЛПРЖ. Среди ранних осложнений чаще всего встречаются общехирургические (кровотечения, тромбоэмболия легочной артерии, ателектаз и др.) и специфические (кровотечения из линии аппаратного шва, травма селезенки, несостоятельность линии аппаратного шва и др.). К поздним осложнениям относим дефекты операционной техники (стриктуры сформированной из желудка трубки, формирование желудка по подобию песочных часов, недостаточно узкая и равномерная желудочная трубка, ее растяжение и др.), несостоятельность линии аппаратного шва, формирование свищей, инфицирование троакарной раны, различные дефицитные состояния и др. С целью верификации осложнений наиболее часто применяются Rn исследования. Метод КТ имеет самую высокую информативность в верификации характерных и сложных осложнений, свойственных операции ЛПРЖ [13].

В своей практике мы придерживаемся следующей трактовки инструментальных методов диагностики. Нормальный вид резецированного желудка должен представлять собой равномерно суженную трубку **(см. рис. 1)**. Неправильно выполненная операция представляет собой неравномерную трубку с различными выпячиваниями, чаще всего локализуемыми в проксимальных и дистальных отделах резецированного желудка **(рис. 2 на цв. вклейке)** [13, 14].

В противоположность недостаточной резекции желудка другим техническим моментом неправильно выполненной операции является формирование стеноза. Наиболее часто стеноз встречается на уровне incisura angularis, и такой желудок может приобретать вид песочных часов. Стеноз на этом уровне может усугубляться увеличением давления в области кардии **(рис. 3)**.

Часто это приводит к возникновению желудочно-пищеводного рефлюкса, растяжению проксимальных отделов, частой рвоте. При развитии фиксированного стеноза методом выбора является эндоскопическая дилатация. При недостаточной эффективности таких манипуляций выполняется повторное вмешательство с трансформацией в шунтирующую желудок операцию. Необходимо учитывать, что сама по себе операция ЛПРЖ предрасполагает (способствует) к развитию желудочно-пищеводного рефлюкса. Кроме этого, осложнения, возникающие в отдаленном послеоперационном периоде, также могут быть связаны с обструкцией, стенозом или дилатацией желудка. При правильно выполненной операции в течение нескольких лет после нее (2—3 года) желудочная трубка может «растянуться». Результатом этого обычно является неспособность больного адаптироваться к новому образу питания в течение достаточно продолжительного времени. В таких случаях возникает необходимость реоперации с усиленным бариатрическим эффектом.

Наиболее опасным и нередко встречаемым осложнением остается несостоятельность линии аппаратного шва **(рис. 4; рис. 5 на цв. вклейке)**.

Это осложнение чаще всего проявляется в раннем послеоперационном периоде, в течение первых дней. В зависимости от механизмов развития и срока, прошедшего после операции, несостоятельность бывает ограниченной или диффузной. Общий риск послеоперационной несостоятельности составляет 2—6% [13, 14], с высоким риском возникновения у больных с крайними формами ожирения. Из всех видов несостоятельности в 89% случаев они локализуются вдоль верхней трети линии аппаратного шва и часто — в области угла Гиса **(см. рис. 4, рис 5, 6 на цв. вклейке)**. Чаще всего желудочное содержимое попадает в свободную брюшную полость и развивается соответствующая клиническая картина. Реже дефект формируется постепенно и проявляется в более поздние сроки. Несостоятельность может быть отграниченной, с преимущественной локализацией в левой поддиафрагмальной области, где формируется впоследствии абсцесс. Нередко причиной формирования поддиафрагмаль-

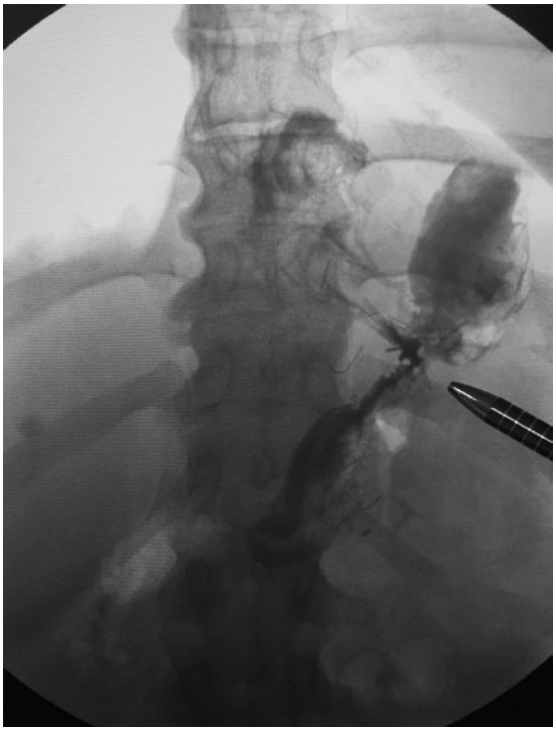

Рис. 4. **Дефект стенки желудка (угол Гиса) с накоплением контраста в левом поддиафрагмальном пространстве.**

Fig. 4. **Gastric wall defect (angle of His) with collection of the contrast in left subdiaphragmatic area.**

ного абсцесса являются гематома, инфаркт селезенки **(рис. 7 на цв. вклейке)** и др. Одним из предрасполагающих факторов развития несостоятельности служит фиксированный дистальный стеноз. В результате этого возникает так называемый преходящий отек в этой области, что приводит к еще большему ограничению продвижения содержимого по резецированному желудку, чрезмерному растяжению проксимально расположенного отдела и формированию перфорации. При малейшем подозрении на возникновение несостоятельности в первую очередь выполняем Rn с жидким водорастворимым контрастным веществом **(см. рис. 4)**. При выявлении такого осложнения в ранние сроки (1—2 сут после операции) необходимо в экстренном порядке выполнить релапароскопию с целью прицельной оценки дефекта. Обычно в ранние сроки после операции окружающие дефект ткани обладают необходимой прочностью, вероятность прорезывания швов низкая (при наличии навыков выполнения таких швов), и рана ушивается двухрядным швом **(см. рис. 5 на цв. вклейке)**. К месту ушитого дефекта устанавливается толстый дренаж.

В более поздние сроки, в случаях, когда при диагностической лапароскопии имеются сомнения в эффективности ушивания такого дефекта, операция дополняется интраоперационной эндоскопической установкой покрытого стента. В своей практике покрытый стент устанавливаем во время лапароскопического этапа операции под визуальным контролем. В ряде случаев после эндоскопической десуффляции воздуха дефект дополнительно ушивается на стенте. С целью профилактики развития несостоятельности (угол Гиса) мы применяем оригинальную методику оперирования с формированием антирефлюксного клапана, который, кроме основного предназначения, дополнительно укрепляет эту зону [11]. Нередко в области аппаратного шва формируется свищ (чаще угол Гиса). В таких случаях выполняем иссечение и ушивание свища. Кроме этого, после операции могут формироваться абсцессы как результат несостоятельности линии аппаратного шва, они, как правило, находятся рядом с дефектом. Эти дефекты могут быть незначительными, что на фоне смазанной клинической картины постепенно приводит к формированию отграниченного абсцесса. Такие осложнения целесообразно диагностировать с помощью КТ, которая может стать и лечебной. Под контролем КТ выполняются чрескожная санация и дренирование очага. Такое лечение при адекватном дренировании, в комбинации с соответствующей интенсивной инфузионной и антибактериальной терапией может привести к успеху в 86% случаев. Нередко возможно так называемое непрошивание аппаратным швом **(рис. 6 на цв. вклейке)**.

Такие случаи возможны при неправильно оцененной толщине стенки желудка и соответственно неправильно выбранной кассете, нежелании (невладение интракорпоральным швом) хирурга перитонизировать линию аппаратного шва. При малейшем подозрении на некачественное аппаратное прошивание, еще до наложения погружного шва целесообразно выполнить проверку на герметичность, что позволит четко визуализировать дефект и наложить дополнительные швы. В своей практике всегда интракорпорально перитонизируем линию аппаратного шва на всем протяжении. Кроме этого, такая манипуляция позволяет дополнительно откалибровать диаметр желудочной трубки. Инфаркт селезенки **(см. рис. 7 на цв. вклейке)** — довольно редкое осложнение, в литературе описан у 4% больных и является потенциальным источником боли слева, с возможным последующим инфицированием [13].

Клиническая картина непосредственно зависит от объема ишемизированного участка селезенки. В своей практике мы встречались с таким осложнением. Интраоперационно сразу после рассечения сращений между верхним полюсом селезенки и большой кривизной желудка наблюдали побледнение верхнего полюса площадью несколько сантиметров. Каких-либо активных действий не предпринимали, и в течение операции цвет этой части селезенки менялся в луч-

шую сторону. В послеоперационном периоде выполняли контрольную ультразвуковую диагностику. Скорее всего причиной такого осложнения является полноценная мобилизация желудка с рассечением желудочно-селезеночной связки, которая достаточно часто бывает спаяна с верхним полюсом селезенки. При этом во время лигирования коротких сосудов желудка пересекается ветвь селезеночной артерии, идущая к верхнему полюсу селезенки **(см. рис. 7 на цв. вклейке)**.

Заключение

В результате приобретенного нами опыта считаем, что «идеальным кандидатом» для выбора операции ЛПРЖ являются больные без МС с ИМТ, не превышающим 43—45 кг/м^2. С целью коррекции нарушений инсулинового и холестеринового обменов операция возможна среди пациентов младше 40 лет. У больных с МС операция ЛПРЖ имеет ограничения к применению, и ее целесообразно рекомендовать в молодых возрастных группах вне зависимости от пола, без тяжелой сопутствующей патологии. У больных старшей возрастной группы возможно проведение операции в целях стабилизации общего состояния, при высоких рисках, в качестве первого (нередко окончательного) этапа лечения. Дополнительным условием является отбор кандидатов на операцию из числа «несладкоежек» и больных, способных соблюдать необходимые рекомендации пожизненно.

Таким образом, операция ЛПРЖ при соблюдении описанных условий является эффективной, относительно простой как для исполнения, так и для послеоперационного ведения больных. В противном случае, без тщательного соблюдения требований, результаты ухудшаются, а метод дискредитируется.

Авторы заявляют об отсутствии конфликта интересов.

The authors declare no conflicts of interest.

ЛИТЕРАТУРА/REFERENCES

1. Consten EC, Gagner M, Pomp A, Inabnet WB. Decreased bleeding after laparoscopic sleeve gastrectomy with or without duodenal switch for morbid obesity using a stapled buttressed absorbable polymer membrane. *Obes Surg.* 2004;14(10):1360-1366.
2. Gagner M. Laparoscopic sleeve resection. *Obes Surg.* 2000;10:6:514.
3. Baltasar A, Serra C, Perez N, et al. Laparoscopic Sleeve Gastrectomy: Amulti — purpose Bariatric Operation. *Obesity Surgery*. 2001;15:1124-1128.
4. Седов В.М., Фишман М.Б. *Первый опыт лапароскопической продольной резекции желудка в лечении больных морбидным ожирением*. Материалы 3-го Международного хирургического конгресса «Научные исследования в реализации программы «Здоровье населения России». М. 2008;117. [Sedov VM, Fishman MB. *Pervii opit laparoscopicheskoi prodolnoi rezekcii geludka d lechenii bolnich morbidnim ogireniem.* Materiali tretego megdunarodnogo chirurgicheskogo kongressa. M. 2008;117. (In Russ.)].
5. Bohdjalian A, Langer FB, Shakeri-Leidenmuhler S, et al. Sleeve Gastrectomi as Sole and Definitive Bariatric Procedure: 5-Year Results for Weight Loss and Ghrelin. *Obes Surg.* 2010;20:253-540.
6. Shahzeer Karmali. Laparoscopic sleeve gastrectomy: an innovative new tool in the battle against the obesity epidemic in Canada. *Can J Surg.* 2010;53:2:126-132.
7. Фишман М.Б., Седов В.М., Ван Ян. Продольная резекция желудка. Роль и место в бариатрической хирургии. *Вестник хирургии.* 2016;175(4):19-23. [Fishman MB, Sedov VM, Van Yan. Prodolnaia rezekciia geludka. Pol i mesto v bariatricheskoi chirurgii. *Vestnic chirurgii.* 2016;175(4):19-23. (In Russ.)].
8. Weiner R, Theodoridou S, Weiner S. Failure of laparoscopic sleeve gastrectomy-further procedure? *Obes Facts.* 2011;4(suppl 1):42-46.
9. Carter PR, LeBlanc RA, Hausmann MG, et al. Association between gastroesophageal reflux disease and laparoscopic sleeve gastrectomy. *Surgery for Obesity and Related Diseases.* 2011;1:136-143.
10. Buchwald H, Estok R, Fahrbach K, et al. Trends in mortality in bariatric surgery: a systematic review and meta-analysis. *Surgery.* 2007;142:621-632; discussion 632-635.
11. Фишман М.Б., Ма Чие, Мужиков С.П. Профилактика гастроэзофагеальной рефлюксной болезни после бариатрических вмешательств. *Вестник хирургии.* 2014;173:3:33-37. [Fishman MB, Ma Che, Mugikov S. Profilaktica gastroezofagalnoi refluksnoi bolezni posle bariatricheskich vmechatelstv. *Vestnik chirurgii.* 2014;173(3):33-37. (In Russ.)].
12. Karen K. Ryan, Valentina Tremaroli, Christoffer Clemmensen, et al. FXR is a molecular target for the effects of vertical sleeve gastrectomy. *Nature.* Published online. 26 March 2014;509(Issue 7499).
13. Bauman T, Grueneberger J, Pache G. Three-dimesional stomach analysis with computer tomography after LSG: sleeve dilation and thoracic migration. *Surg Endosc.* 2011;259-264.
14. Jennifer N, Mhuircheartaigh S Abedin, Andrew E, Bennett, Tyagi G. Imaging Features of Bariatric Surgery and Its Complications. *Seminars in Ultrasound.* 2013;34(Issue 4):311-324.

Поступила 04.03.18
Received 04.03.18
Принята в печать 03.01.19
Accepted 03.01.19