https://doi.org/10.17116/endoskop20182405155

Антеградные эндобилиарные вмешательства в лечении стриктуры билиодигестивного анастомоза в сочетании с мегахолелитиазом

К.м.н. А.В. МАМОШИН[1, 2]*, к.м.н. А.Л. АЛЬЯНОВ[1, 2], д.м.н., проф. А.В. БОРСУКОВ[3], д.м.н., проф. Ю.В. ИВАНОВ[4], В.Ф. МУРАДЯН[2], к.м.н. А.В. АБОЛМАСОВ[1, 2], Д.С. СУМИН[1]

[1]ФГБОУ ВО «Орловский государственный университет им. И.С. Тургенева», Орел, Россия; [2]БУЗ Орловской области «Орловская областная клиническая больница», Орел, Россия; [3]ФГБОУ ВО «Смоленский государственный медицинский университет» Министерства здравоохранения РФ, Смоленск, Россия; [4]ФГБОУ ВО «Московский государственный медико-стоматологический университет им. А.И. Евдокимова» Министерства здравоохранения РФ, Москва, Россия

В работе представлен случай успешного лечения стриктуры билиодигестивного анастомоза в сочетании с мегахолелитиазом путем эффективного применения комплекса антеградных миниинвазивных вмешательств. Пациенту со стриктурой билиодигестивного анастомоза в сочетании с мегахолелитиазом, осложненными механической желтухой, последовательно выполнены под ультразвуковым и флуороскопическим контролем чрескожно-чреспеченочная холангиостомия, бужирование холангиостомического канала, антеградная холелапаксия с литоэкстракцией, антеградная баллонная дилатация стриктуры билиодигестивного анастомоза. Комплекс выполненных антеградных миниинвазивных вмешательств позволил устранить мегахолелитиаз, стриктуру билиодигестивного анастмоза и восстановить адекватный пассаж желчи в анастомозированную кишку.

Ключевые слова: *стриктура, холелитиаз, механическая желтуха, миниинвазивные вмешательства.*

Antegrade endobiliary treatment of biliodigistic anastomosis stricture and megacholelithiasis

A.V. MAMOSHIN[1, 2]*, A.L. ALYANOV[1, 2], A.V. BORSUKOV[3], YU.V. IVANOV[4], V.F. MURADIAN[2], A.V. ABOLMASOV[1, 2], D.S. SUMIN[1]

[1]I.S. Turgenev Oryol state University, Oryol, Russia; [2]Oryol regional clinical Hospital, Oryol, Russia; [3]Smolensk State Medical University, Smolensk, Russia; [4]A.I. Evdokimov Moscow State University of Medicine and Dentistry, Moscow, Russia

The case demonstrates the surgical experience of the successful bioliodigestive anastomosis structure and megacholelithiasis treatment, by a range of antegrade minimally invasive procedures. The patient with the biliodigestive anastomosis stricture, megacholelithiasis and mechanical jaundice has got percutaneous transhepatic cholangiostomy. After bougienage of the cholangiostomic canal with the range of calibrated probes, antegrade cholelapaxia with lithoextraction, and antegrade balloon dilatation of the stricture of the biliodigestive anastomosis were successively performed under ultrasound and fluoroscopic control. The complex of antegrade minimally invasive interventions made it possible to fix megacholelithiasis, the biliodigestive anastomosis stricture and to restore an adequate passage of bile into the discharge gut.

Keywords: *stricture, cholelithiasis, mechanical jaundice, minimally invasive interventions.*

В современной медицинской практике «золотым стандартом» в лечении калькулезного холецистита признана лапароскопическая холецистэктомия. Количество выполняемых операций данным методом составляет 88%. Несмотря на постоянное усовершенствование лапароскопического оборудования, довольно часто возникают интраоперационные осложнения. Основными из них являются повреждения внепеченочных желчных протоков, которые составляют 0,3—3,0%; желчеистечение — 0,5—1,6%; кровотечение — в 0,2—0,8% случаев.

Существует большое количество методов коррекции поврежденных внепеченочных желчных протоков. Однако традиционным методом коррекции желчеоттока после повреждения внепеченочных желчных протоков является гепатикоеюностомия на отключенной по Ру петле тонкой кишки, приводящая в 20—30% наблюдений к формированию стриктуры анастомоза — серьезному осложнению, требующему технически сложных и зачастую повторных реконструктивных операций, нередко приводящих к инвалидизации пациентов [1—3]. Закономерно за формированием стриктур билиодигестивных анастомозов следует развитие синдрома механической желтухи, в том числе она является типичным проявлением и осложнением холелитиаза. Тяжесть состояния усугубляется развитием каскада патологических процессов: печеночной и почечной недостаточно-

© Коллектив авторов, 2018

*e-mail: dr.mamoshin@mail.ru; https://orcid.org/0000-0002-1799-6778

стью, тромбогеморрагическим синдромом, холемическим кровотечением, гнойным холангитом, холангиогенными абсцессами печени, дисбиозом кишки и т.д., способствующих развитию полиорганной недостаточности [4—7].

На современном этапе развития хирургии и медицинских технологий большинство хирургов отдают предпочтение миниинвазивным методам лечения механической желтухи, ликвидации стриктур билиодигестивных анастомозов. Чреспеченочные эндобилиарные вмешательства, включающие наружную чрескожно-чреспеченочную холангиостомию, антеградную холедохолапаксию, антеградную литотрипсию с литоэкстракцией, реканализацию и этапную баллонную дилатацию стриктур с последующим каркасным дренированием, являются методами выбора [8, 9].

Возможности применения антеградных миниинвазивных вмешательств в лечении стриктуры билиодигестивного анастомоза в сочетании с мегахолелитиазом демонстрирует следующий клинический случай.

Больной ***Д.***, 69 лет, 19.09.15 обратился в Орловскую областную клиническую больницу. При поступлении: жалобы на желтизну кожных покровов и слизистых оболочек, подъемы температуры до 38—39 °С, кожный зуд, потемнение мочи, обесцвечивание кала, общую слабость. Ранее, 15.01.15, пациент поступал в хирургическое отделение с диагнозом «Желчнокаменная болезнь. Хронический калькулезный холецистит», где 16.01.15 выполнена лапароскопическая холецистэктомия. В послеоперационном периоде по страхующим дренажным трубкам ежесуточно у пациента отмечалось выделение до 300 мл серозного геморрагического отделяемого с примесью желчи. При УЗИ органов брюшной полости в ложе желчного пузыря и подпеченочном пространстве определялась эхонегативная полоска, в проекции которой лоцировалась дренажная трубка. При фистулографии контрастное вещество заполняло зону ложа желчного пузыря и через дефект на уровне верхней трети общего желчного протока поступало в нерасширенные желчевыводящие пути. В экстренном порядке 21.01.15 пациенту выполнены лапаротомия, энтеролиз, позадиободочная гепатикоеюностомия по Ру, дренирование брюшной полости. Послеоперационный период протекал без осложнений, заживление послеоперационной раны первичным натяжением, дренажи убраны. Состояние пациента значительно улучшилось, и 07.02.15 в удовлетворительном состоянии он был выписан.

При поступлении 19.09.15 общее состояние пациента средней тяжести. Температура тела 37,2 °С. Кожные покровы и видимые слизистые оболочки интенсивно желтой окраски. Мочеиспускание безболезненное, моча темно-коричневого цвета. Стул однократно, ахоличный. В биохимическом анализе крови отмечается гипербилирубинемия, общий билирубин 217 ммоль/л; прямой — 174 ммоль/л. При УЗИ органов брюшной полости выявлено: печень увеличена, повышенной эхогенности, внутрипеченочные желчные протоки расширены, в проекции левого долевого желчного протока и конфлюенса определяются множественные эхопозитивные тени, свободной жидкости в брюшной полости нет.

После проведенного дообследования госпитализирован в отделение хирургии с диагнозом «Постхолецистэктомический синдром. Состояние после гепатикоеюностомии по Ру от 21.01.15. Стриктура гепатикоеюноанастомоза. Холелитиаз. Обтурационный холангит». 20.09.15 пациенту выполнено миниинвазивное оперативное лечение — чрескожно-чреспеченочная холангиостомия под ультразвуковым и флуороскопическим контролем. Под местной анестезией после обработки операционного поля в седьмом межреберье по переднеподмышечной линии произведена чреспеченочная пункция правого долевого печеночного протока иглой G18 под ультразвуковым контролем. Получена застойная мутная зеленая желчь. При введении контрастного вещества определяются расширенные внутрипеченочные желчные протоки, в левом долевом протоке и проекции конфлюенса определяются множественные тени крупных конкрементов, поступление контрастного вещества в тонкую кишку не отмечается **(рис. 1)**. Учитывая наличие внутрипеченочного мегахолелитиаза, над блоком установлен дренажный катетер Rusch 10F, фиксированный к коже двумя швами. По дренажу аспирировано 60 мл застойной мутной зеленой желчи. Произведена санация желчевыводящих путей растворами антисептиков.

В послеоперационном периоде проводилось комплексное консервативное лечение, которое включало в себя инфузионную, антибактериальную, противовоспалительную, антисекреторную терапию, ежедневное промывание холангиостомического ка-

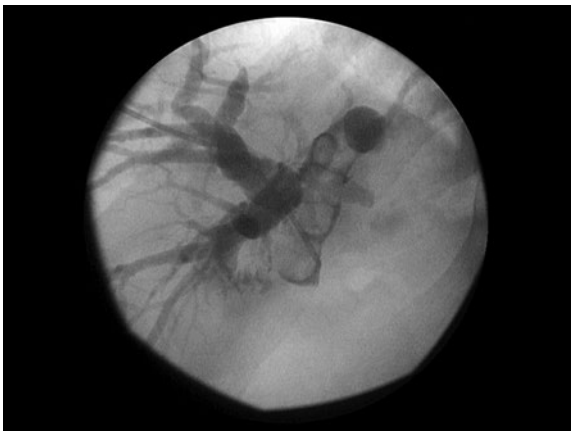

Рис. 1. **Фистулохолангиограмма. Наружная чрескожно-чреспеченочная холангиостомия. Мегахолелитиаз.**

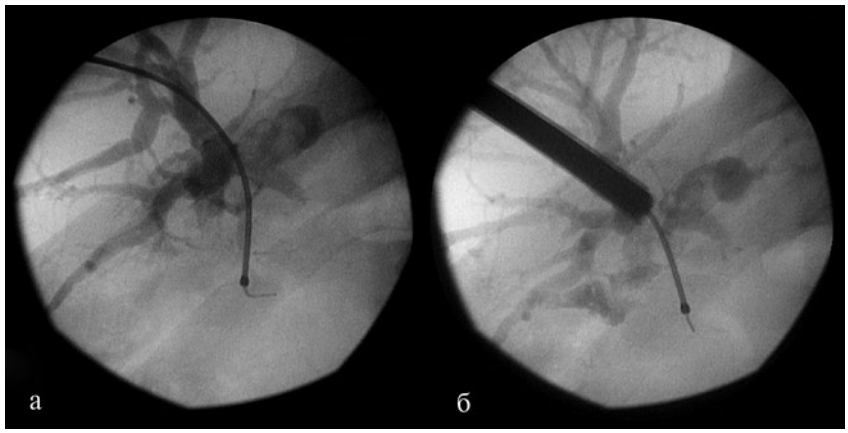

***Рис. 2.* Фистулохолангиограмма. Этапы перкутанного крупнокалиберного бужирования холангиостомического канала.**
а — жесткий проводник подведен к стриктуре билиодигестивного анастомоза; б — антеградное бужирование желчных протоков телескопическими дилататорами).

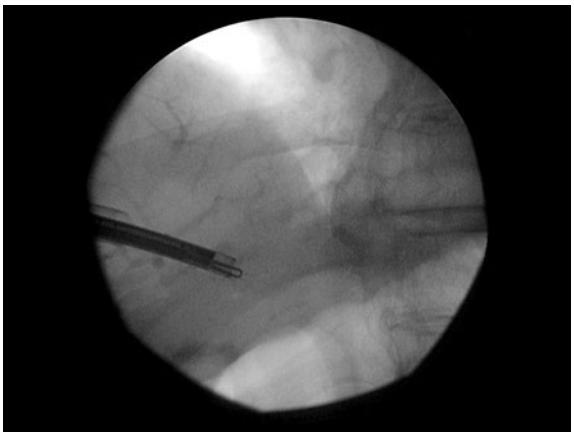

***Рис. 3.* Фистулохолангиограмма. Этап холелапаксии.**

тетера растворами антисептиков до чистых промывных вод. На фоне проводимой терапии состояние пациента улучшилось, уменьшился болевой синдром, нормализовалась температура тела, клинически и лабораторно купировалась механическая желтуха. При контрольной фистулографии определялись расширенные внутрипеченочные желчные протоки, в левом долевом протоке и проекции конфлюенса сохранялись множественные тени крупных конкрементов, поступления контрастного вещества в тонкую кишку не было.

Учитывая отказ пациент от открытого реконструктивного вмешательства на желчевыводящих протоках, 01.10.15 пациенту выполнено миниинвазивное оперативное вмешательство — антеградное бужирование холангиостомического канала телескопическими бужами до 30 Fr под ультразвуковым и флуороскопическим контролем с постановкой соразмерного термопластического дренажа в правый долевой желчный проток к зоне конфлюенса, над блоком. Дренаж фиксирован к коже 2 швами **(рис. 2)**.

08.10.15 выполнена антеградная холелапаксия с литоэкстракцией из внутрипеченочных желчных протоков. Освобождена зона гепатикоеюноанастомоза, визуально конкрементов во внутрипеченочных желчных протоках не обнаружено **(рис. 3)**. При введении контрастного вещества определялись расширенные внутрипеченочные желчные протоки, зона конфлюенса и суженный гепатикоеюноанастомоз с незначительным поступлением контрастного вещества в анастомозированный участок кишки. Под визуальным контролем гибкий проводник проведен за анастомоз в кишку. В зону стриктуры был подведен баллонный катетер, и проведена баллонная дилатация зоны анастомоза **(рис. 4)**. Антеградную дилатацию гепатикоеюноанастомоза выполняли баллонным катетером 20 мм при рабочем давлении в баллоне до 8 атмосфер и экспозиции до 10 мин под контролем РТВ. Установлен наружновнутренний холангиостомический катетер 10 Fr, фиксированный к коже двумя швами **(рис. 5)**.

В последующем этапная антеградная баллонная дилатация выполнена 15.10.17 и еще 4 раза в течение 1 года с интервалом в 3 мес, что позволило окончательно восстановить самостоятельный пассаж контрастного вещества по гепатикоеюноанастамозу и удалить контрольный наружновнутренний холангиостомический катетер. В течение года холангиостомический катетер выполнял каркасную функцию зоны гепатикоеюноанастомоза, предупреждая его повторное стенозирование, а также обеспечивал адекватный доступ к желчевыводящим протокам, повышая эффективность проводимого лечения. Через 12 мес наружновнутренний

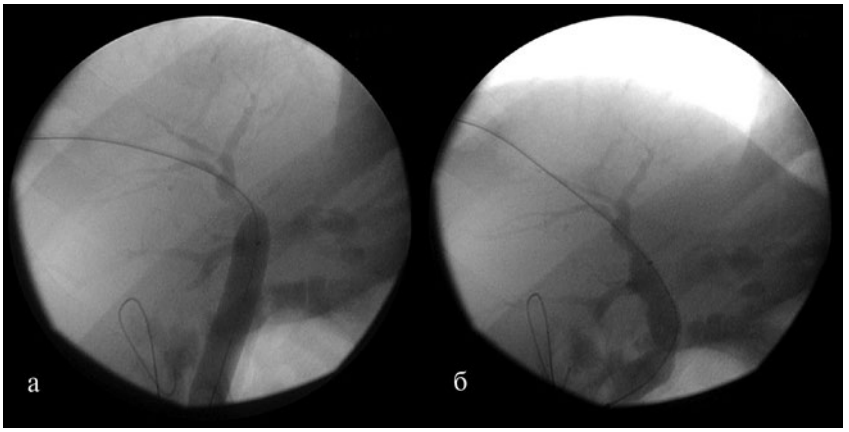

Рис. 4. **Фистулохолангиограмма. Этапы антеградной баллонной дилатации стриктуры гепатикоеюноанастомоза.**
а — стриктура сохранена; б — стриктура расправлена.

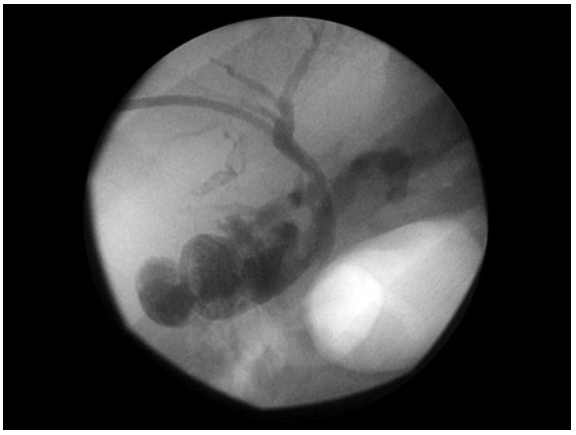

Рис. 5. **Фистулохолангиограмма. Наружновнутренняя чрескожно-чреспеченочная холангиостомия.**

холангиостомический дренаж у пациента был удален. В настоящее время пациент находится под наблюдением хирурга поликлиники по месту жительства, эпизодов желтухи с приступами холангита не было.

Заключение

В нашем клиническом наблюдении ятрогенное повреждение общего желчного протока привело к выполнению открытого реконструктивного вмешательства на общем желчном протоке, через некоторое время после которого возник комплекс осложнений, послуживших основанием для выполнения серии перкутанных миниинвазивных вмешательств под ультразвуковым и флуороскопическим контролем. Антеградные миниинвазивные вмешательства в данном клиническом примере позволили не только купировать осложнения, развившиеся на фоне стриктуры гепатикоеюноанастомоза, но и, выполнив литоэкстракцию в сочетании с баллонной дилатацией стриктуры гепатикоеюноанастомоза, восстановить адекватный пассаж желчи в анастомозированную кишку.

Авторы заявляют об отсутствии конфликта интересов.

ЛИТЕРАТУРА/REFERENCES

1. Бебуришвили А.Г., Зюбина Е.Н., Строганова Е.П. и др. Осложнения хирургической коррекции ятрогенных повреждений и стриктур желчных протоков. *Анналы хирургической гепатологии.* 2008;13(3):108-109. [Beburishvili AG, Zyubina EN, Stroganova EP i dr. Complications of surgical correction of iatrogenic lesions and strictures of bile ducts. *Annals of Surgical Hepatology.* 2008;13(3):108-109. (In Russ.)].
2. Гальперин Э.И., Ветшев П.С. *Руководство по хирургии желчных путей.* М.: Видар-М; 2006. [Galperin EI, Vetshev PS. *Guidelines for biliary tract surgery.* M.: Vidar-M; 2006. (In Russ.)].
3. Гальперин Э.И. *Что должен делать хирург при повреждении желчных протоков? 50 лекций по хирургии.* М.: Медиа Медика; 2003. [Galperin EI. *What should the surgeon do if the bile duct is damaged? 50 lectures on surgery.* M.: Media Medica; 2003. (In Russ.)].
4. Ивашкин В.Т. *Болезни печени и желчевыводящих путей.* Руководство для врачей. М.: М-Вести; 2002. [Ivashkin VT. *Diseases of the liver and bile ducts.* A guide for doctors. M.: M-Vesti; 2002. (In Russ.)].

5. Ничитайло М.Е., Скумс А.В. Хирургическое лечение повреждений и стриктур желчных протоков после холецистэктомии. *Альманах института хирургии им. А.В. Вишневского.* 2008;3(3):71-74. [Nichitailo ME, Skums AV. Surgical treatment of bile duct injuries and strictures after cholecystectomy. *Almanac of the Institute of Surgery named after A.V. Vishnevsky.* 2008;3(3):71-74. (In Russ.)].
6. Aly EA, Johnson CD. Preoperative biliary drainage before resection in obstructive jaundice. *Dig Surg.* 2001;2:84-89.
7. Mercado MA, Chan C, Salgado-Nesme N, Lopez-Rosales F. Intrahepatic Repair of Bile Duct Injuries. A Comparative Study. *J Gastrointest Surg.* 2008;12;364-368.
8. Мамошин А.В., Альянов А.Л., Борсуков А.В., Мурадян В.Ф. Эффективность применения минимально инвазивных технологий в лечении больных с синдромом механической желтухи. *Ученые записки Орловского государственного университета: научный журнал.* 2015;4(67):280-285. [Mamoshin AV, Alyanov AL, Borsukov AV, Muradyan VF. Efficacy of miniimally invasive technologies in the treatment of patients with the syndrome of obstructive jaundice. *Scientifi c Notes of Orel State University.* 2015;4(67):280-285. (In Russ.)].
9. Охотников О.И., Григорьев С.Н. Антеградные эндобилиарные вмешательства при стриктурах билиодигестивных анастомозов после ятрогенного повреждения внепеченочного желчного дерева. *Анналы хирургической гепатологии.* 2008;13(3):132. [Ohotnikov OI, Grigoriev SN. Antegrade endobiliary interference with strictures of biliodigestine anastomoses after iatrogenic damage of extrahepatic bile tree. *Annals of surgical hepatology.* 2008;13(3):132. (In Russ.)].

Поступила 26.01.18

Сведения об авторах:
Мамошин Андриан Валерьевич — к.м.н., доцент, заведующий кафедрой последипломного медицинского образования ФГБОУ ВО «ОГУ им. И.С. Тургенева», врач-хирург отделения рентгенохирургических методов диагностики и лечения БУЗ Орловской области «Орловская областная клиническая больница»; e-mail: dr.mamoshin@mail.ru; https://orcid.org/0000-0002-1799-6778
Альянов Александр Леонидович — к.м.н., доцент, директор университетской клиники ФГБОУ ВО «ОГУ им. И.С. Тургенева», врач-хирург отделения рентгенохирургических методов диагностики и лечения БУЗ Орловской области «Орловская областная клиническая больница»; https://orcid.org/0000-0003-3242-4740
Борсуков Алексей Васильевич — д.м.н., проф., директор Проблемной научно-исследовательской лаборатории «Диагностические исследования и малоинвазивные технологии» ФГБОУ ВО «Смоленский государственный медицинский университет» Министерства здравоохранения РФ.
Иванов Юрий Викторович — д.м.н., профессор кафедры хирургии МГМСУ им. А.И. Евдокимова, заведующий хирургическим отделением ФНКЦ ФМБА России; https://orcid.org/0000-0001-6209-4194
Мурадян Вадим Феликсович — главный врач БУЗ Орловской области «Орловская областная клиническая больница»
Аболмасов Алексей Валерьевич — к.м.н., доцент, заведующий СНИЦ ФГБОУ ВО «ОГУ им. И.С. Тургенева», врач-хирург хирургического отделения БУЗ Орловской области «Орловская областная клиническая больница»
Сумин Дмитрий Сергеевич — студент медицинского института, ФГБОУ ВО «ОГУ им. И.С. Тургенева»