https://doi.org/10.17116/endoskop20182405132

Эффективность методов «холодного» удаления небольших (менее 10 мм) доброкачественных эпителиальных образований толстой кишки во время диагностической колоноскопии в амбулаторных условиях

К.м.н. Н.В. АГЕЙКИНА[1]*, д.м.н., проф. Е.Д. ФЕДОРОВ[2]

[1]ФБУЗ «Лечебно-реабилитационный центр Минэкономразвития России», Москва, Россия; [2]ФГБОУ ВО «Российский национальный исследовательский медицинский университет им. Н.И. Пирогова», Москва, Россия

Удаление доброкачественных образований толстой кишки является эффективной мерой профилактики колоректального рака. В течение многих лет рутинными являлись электрохирургические методы удаления, но при этих вмешательствах сохраняется повышенный риск осложнений: посткоагуляционный серозит, кровотечение, перфорация. **Цель исследования** — оценка успешности и безопасности удаления небольших (менее 10 мм) образований с использованием так называемых холодных методов — полипэктомической петли или щипцов без применения электрического тока во время выполнения диагностической колоноскопии в амбулаторных условиях. **Материал и методы.** Критерием радикальности вмешательства являлось отсутствие остаточной ткани образования по краю дефекта слизистой оболочки толстой кишки. В работе представлены результаты обследования и холодного удаления 73 эпителиальных образований толстой кишки, выявленных у 50 пациентов. **Результаты.** Биопсийными щипцами удалено 35,6% (26/73) образований; холодной петлей единым блоком — 61,6% (45/73) образований, в 2,7% (2/73) случаев — холодной петлей, дополненной щипцами с целью радикальности вмешательства. В 75,3% (55/73) случаев макроскопическая форма образований была плосковозвышенной, тип 0-IIa, в 24,6% (18/73) — полиповидной, тип 0-Is. При этом в 16,4% образований определялся участок депрессии. По результатам гистологического исследования зубчатый тип строения диагностирован в 43,8% (32/73), незубчатый — в 56,2% (41/73) образований. В одном (1,4%) образовании определен ворсинчатый компонент, фокусов тяжелой степени дисплазии и рака выявлено не было. Ни в одном случае вмешательство не привело к развитию осложнений. **Заключение.** Удаление небольших (менее 10 мм) эпителиальных образований толстой кишки холодными методами — эффективная и безопасная техника с низким риском осложнений, которая может применяться в амбулаторных условиях.

Ключевые слова: *эпителиальные образования, толстая кишка, холодное удаление, диагностическая колоноскопия, холодная петля, холодные щипцы.*

Efficacy of small colon polyps (less than 10 mm) cold polypectomy methods at diagnostic colonoscopy in out-patient clinic

N.V. AGEYKINA[1]*, E.D. FEDOROV[2]

[1]Medical Rehabilitation Center of the Ministry of Economic Development of the Russian Federation, Moscow, Russia; [2]Pirogov Russian National Research Medical University, Moscow, Russia

The removal of colon polyps is an effective measure of colorectal cancer prevention. For many years electrosurgical methods have been routine, but they have been associated with an increased risk of complications: serositis, bleeding and perforation. **Purpose.** Of the study was to assess the efficacy and safety of small (less than 10 mm) polypectomies through so-called cold methods — snare or forceps, without the electric cautery, during a diagnostic colonoscopy of out-patients. **Material and methods.** The surgical radicalism criterion was complete absence of residual polyp tissue at wound edges of the colon mucosa. The results of total 73 colon polypectomies in 50 patients were analized and published in this article. **Results.** The following techniques were used: cold forceps polypectomy for 35.6% of the polyps (26/73); cold snare polypectomy, with en-bloc resection for 61.6% of the polyps (45/73); cold snare polypectomy supplemented by cold forceps for residual tissues in 2.7% of the polyps (2/73). Slightly elevated polyps (type 0-IIA) 75.3% (55/73); polypoid shape (type 0-Is) 24.6% (18/73). At the same time, the depression area was determined in 16.4% of the polyps. Path morphology diagnosis reported serrated type in 43.8% (32/73), and a non-serrated type was found in 56.2% (41/73) of the polyps. One polyp (1.4%) had a villous structure. No high grade dysplasia or cancer was found. In none of the cases the intervention led to complications. **Conclusion.** The removal of small (less than 10 mm) colon polyps using cold methods is an efficient and safe technique with a low risk of complications, which can be used at out-patients.

Keywords: *polyps, colon, cold polypectomy, diagnostic colonoscopy, cold snare, cold forceps.*

© Н.В. Агейкина, Е.Д. Федоров, 2018

*e-mail: ageykina.natalia@yandex.ru;
https://orcid.org/0000-0001-8726-0929

Колоректальный рак (КРР) занимает 3-е место по распространенности у мужчин и 2-е место — у женщин среди всех онкологических заболеваний в мире (ВОЗ, 2012). Выявление и удаление миниатюрных (1—5 мм) и мелких (6—9 мм) доброкачественных эпителиальных образований (далее образований) толстой кишки до того, как они увеличатся в размерах и подвергнутся злокачественной трансформации, является эффективной мерой вторичной профилактики рака [1, 2].

По мере увеличения числа скрининговых колоноскопий и соответственно количества обнаруживаемых эпителиальных образований стало общепринятой практикой удаление небольших (менее 10 мм) образований непосредственно во время первичной скрининговой колоноскопии, которая, как правило, выполняется амбулаторно. Эндоскопическое удаление образований (полипэктомия, эндоскопическая резекция слизистой) с применением электрохирургии, которое в течение многих лет расценивалось как метод выбора, при массовом использовании статистически достоверно выявило отрицательные стороны применения электрического тока. Посткоагуляционный серозит, отсроченные перфорации и кровотечения — самые тревожные из них [3, 4].

Альтернативой данному подходу служит метод холодного удаления образований с использованием биопсийных щипцов либо полипэктомической петли в режиме механической резекции. Результаты проведенных исследований показывают, что холодная полипэктомия позволяет снизить частоту осложнений, связанных с термическим воздействием на слизистую оболочку и подлежащие ткани [5]. Снижается не только число перфораций и проявлений посткоагуляционого синдрома [6], но и отсроченных кровотечений: 0% при удалении холодной петлей против 0,5—14% после классического удаления с применением электрического тока [7, 8]. Немаловажно и то, что удаление полипов холодной петлей занимает меньше времени, чем горячей, составляя соответственно в среднем 18 мин против 25 мин [9]. Еще одной проблемой при удалении небольших образований служит достаточно частое обнаружение резидуальной опухолевой ткани в краях раневого дефекта, а ведь четкость визуализации с подтверждением удаления образования в пределах здоровых тканей является неоспоримым условием профилактики рецидива заболевания. Например, частота выявления резидуальной ткани после удаления холодной или горячей петлей составляет 3,9—9,4% [10, 11], а после удаления горячими щипцами, даже миниатюрных образований менее 5 мм, достигает 52,6% [12]. С учетом большого числа отсроченных перфораций все последние клинические рекомендации вообще не рекомендуют использование горячих биопсийных щипцов для проведения полипэктомии [13].

Цель данного исследования — оценка успешности применения методов холодного удаления образований толстой кишки менее 10 мм в амбулаторных условиях при выполнении диагностической колоноскопии с анализом их безопасности и полноценности.

Материал и методы

В нашей работе проанализированы результаты обследования и лечения 50 пациентов, 15 (30%) мужчин и 35 (70%) женщин, в возрасте от 29 до 79 лет (средний возраст 56,8±11,5 года) **(табл. 1)**, которые были направлены в филиал №2 «Лечебно-реабилитационного центра Минэкономразвития России» для проведения диагностической колоноскопии с предварительными диагнозами: анемия неясного генеза, синдром раздраженной кишки (СРК), хронический геморрой, а также с целью предоперационного обследования. Во всех случаях исследования проводились без седации. За период с декабря 2016 г. по февраль 2018 г. через эндоскоп холодными методами у 50 вышеуказанных пациентов были удалены 73 эпителиальных образования толстой кишки (у 34 пациентов по 1 образованию, у 16 пациентов по 2 образования, у 7 пациентов по 3 образования, у 1 пациента 4 образования).

Распределение удаленных эпителиальных образований по отделам толстой кишки представлено на **рис. 1 на цв**. **вклейке**. Более ½ из них — 46 (63,0%) — локализовались в правой половине толстой кишки. Лишь одно (1,4%) образование было удалено из прямой кишки.

Все исследования проводились эндоскопами производства компании «Olympus» (Япония) серий Exera-2, Exera-3, Lucera с функциями высокой четко-

Таблица 1. **Распределение пациентов по полу и возрасту**

Возраст, годы	Количество мужчин		Количество женщин		Итого	
	абс.	%	абс.	%	абс.	%
15—29	0	0	1	2	1	2
30—44	4	8	7	14	11	22
45—59	4	8	14	28	18	36
60—74	5	10	13	26	18	36
75—90	2	4	0	0	2	4
Итого	15	30	35	0	50	100



Рис. 2. **Биопсийные щипцы с круглыми браншами фирмы «Olympus».**

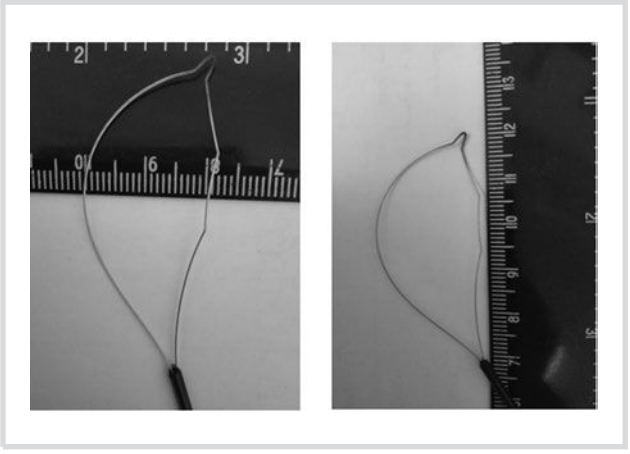

Рис. 3. **Серповидная петля фирмы «Olympus».**

сти (HD — high-definition), узкоспектральной визуализации (Narrow Band Imaging, NBI), увеличения (ZOOM) и двойного фокуса изображения (dual focus). Для прицельного отмывания кишки, самих образований и инфильтрации подслизистого слоя пострезекционного раневого дефекта применялся перистальтический насос «Olympus» (Япония) серии AFU-100. Удаление образований выполнялось при помощи петель «Olympus» серповидной и овальной формы 20, 25 и 30 мм и многоразовыми биопсийными щипцами с круглыми браншами **(рис. 2, 3)**. Извлечение образований, удаленных холодной петлей, выполнялось с помощью аспирации через инструментальный канал и ловушки для полипов серии eTrap компании «US Endoscopy» (США).

Решение об удалении эпителиального новообразования во время диагностической колоноскопии стандартными биопсийными щипцами либо полипэктомической петлей без применения электрохирургической установки (т.е. холодными методами) принималось на основании следующих критериев.

1. Полная уверенность в доброкачественности образования, с учетом ямочного рисунка его поверхности и микроструктуры капилляров. При подозрении на наличие фокуса тяжелой дисплазии или рака в образований проводилось его удаление с применением электрического тока методами эндоскопической резекции слизистой (endoscopic mucosal resection, EMR) или эндоскопической диссекции в подслизистом слое (endoscopic submucosal dissection, ESD).

2. Размер образования менее 10 мм в наибольшем поперечном размере. В случае полиповидной формы образований (типы 0-Is, 0-Ips по Парижской классификации) [14] их удаление холодным способом проводили, если высота полипа не превышала 5 мм, что, по нашим наблюдениям, исключает наличие крупных сосудов в его основании.

При этом локализация образования не влияла на выбор способа его удаления, лишь заставляя более внимательно и аккуратно относиться к удалению образований в сложных изгибах толстой кишки и при удалении образований слепой кишки, учитывая более тонкую стенку этого отдела кишки по сравнению с отделами, расположенными дистальнее [15].

Результаты и обсуждение

Выбор инструмента для удаления эпителиальных новообразований осуществлялся в зависимости от размера последних: образования размерами 1—4 мм удалялись холодными биопсийными щипцами; образования размерами 5—9 мм — при помощи холодной полипэктомической петли. Выбор биопсийных щипцов для удаления образований менее 5 мм был обусловлен тем, что вероятность захвата и удаления образования подобного размера за одно закрытие инструмента достаточно высока. Это дает возможность гистологически исследовать образование одним фрагментом, экономит время эндоскопического вмешательства; немаловажно и то, что позиционирование щипцов на столь миниатюрном объекте удаления удается существенно проще, чем аналогичные действия с использованием полипэктомической петли даже малого диаметра, не говоря уже о петлях от 20 мм и более.

Расстояние между раскрытыми браншами стандартных биопсийных щипцов составляет 7 мм. Несмотря на это, зачастую 5 мм образования не удается удалить полностью за одно закрытие инструмента, поскольку диаметр самой чаши щипцов составляет лишь 2 мм. В таком случае при наличии вероятности неполного удаления за одно закрытие мы считали целесообразным начинать удаление не с середины образования, а с одного из его краев, с тем чтобы после второго закрытия браншей щипцов удалить образование полностью **(рис. 4 на цв. вклейке)**.

Несмотря на то что в подобных случаях образование не удается удалить единым блоком, мы не счи-

тали это критичным, поскольку таким методом удаляются только образования, которые по предварительной диагностической оценке гарантированно доброкачественные. После удаления в обязательном порядке проводилась оценка краев дефекта на наличие остаточной ткани образования.

Образования размерами 5—9 мм удалялись холодной петлей. После наложения петли на основание образования и его захвата проводилось «отведение» слизистой оболочки в сторону просвета кишки для того, чтобы предотвратить возможное вовлечение мышечного слоя в зону захвата петлей и тем самым исключить риск перфорации. Данный прием позволяет не вводить предварительно жидкость в подслизистый слой, при этом визуально и тактильно регулируя глубину наложения петли **(рис. 5 на цв. вклейке)**. Во время непосредственно отсечения образования обязательно отслеживалась степень сопротивления ткани. Отсутствие плотного сопротивления служило косвенным признаком отсутствия захвата более глубоких слоев стенки кишки. Метод удаления холодной петлей позволил нам удалить образования единым блоком за одно закрытие петли в 95,7% (45/47) случаев; в 4,3% (2/47) случаев для удаления остаточной ткани и полного удаления образования были дополнительно использованы биопсийные щипцы.

При сравнении удаления холодной петлей с удалением подобных образований с применением электрического тока («горячей» петлей) обращает на себя внимание то, что края пострезекционного дефекта при термическом воздействии коагулируются, приобретают белый цвет, в связи с чем просмотреть структуру слизистой оболочки по краям дефекта крайне затруднительно **(рис. 6 на цв. вклейке)**. Можно предположить также и сложность изучения удаленного фрагмента при гистологическом исследовании, что затрудняет оценку радикальности проведенного вмешательства [16, 17]. К недостаткам «горячей» резекции также относятся повышенный риск перфорации и пострезекционного серозита; развитие отсроченных кровотечений, особенно в слепой и восходящей ободочной кишке; коагуляционный некроз удаленного образца опухоли, который априори имеет небольшие размеры.

Техника удаления холодной петлей или щипцами предполагает, что после закрытия инструмента возникающее капиллярное, как правило, клинически малозначимое кровотечение закрывает поле пострезекционного дефекта слизистой оболочки и может скрывать остатки неудаленной ткани. Учитывая эту особенность, после удаления образования мы направляли на дефект струю жидкости (стерильной воды) с помощью перистальтического насоса с уровнем подачи жидкости 100 мл/мин (меньшие значения уровня подачи были неэффективны). Кровь смывалась, а только что открытый подслизистый слой инфильтрировался водой, приподнимаясь над уровнем окружающей слизистой оболочки (локальный лифтинг дефекта) **(рис. 7 на цв. вклейке)**.

Этот прием позволял прицельно осмотреть края дефекта по всей окружности на наличие остаточной опухолевой ткани и при необходимости провести дополнительный этап удаления. При осмотре краев при радикальном удалении образования обращает на себя внимание ровный и, что важно, плоский край дефекта, не наблюдающийся при неполном его удалении **(рис. 8 на цв. вклейке)**.

Осмотр края дефекта лучше проводить, используя иммерсионную технику акваэндоскопии, т.е. под тонким слоем воды. Даже при отсутствии функции увеличения в эндоскопе под водой край раны визуализируется легче, а правильно уложенные крипты просматриваются четче **(см. рис. 7 на цв. вклейке)**. При наличии резидуальной ткани в области края дефекта, вне зависимости от площади этой ткани — от нескольких крипт до 3 мм, во всех случаях проводилось ее удаление, чаще при помощи биопсийных щипцов, позиционирование которых технически является более простым.

Сразу после удаления каждого из образований холодным методом отмечалось незначительное кровотечение из капилляров, которое останавливалось самостоятельно, как правило, в течение 2 мин (в частности, норма капиллярного кровотечения по Сухареву составляет от 2 до 5 мин). Сосуды тромбировались. В среднем через 10 мин дефект становится совершенно плоским, дно — красным за счет образовавшегося микротромба в капиллярах **(рис. 9 на цв. вклейке)**. Завершением удаления во всех случаях считались отсутствие остаточной ткани и полная остановка капиллярного кровотечения.

Систематическое наблюдение за процессом эпителизации дефекта после удаления нами не выполнялось. Исключением являлись 2 случая, когда пациенты поступали повторно для проведения эндоскопической резекции слизистой оболочки (EMR) более крупных образований толстой кишки через 8—10 дней после удаления холодной петлей вошедших в данное исследование образований. В этих случаях на поверхности дефектов визуализировались фибрин и умеренно выраженные эндоскопические признаки перифокального воспаления **(см. рис. 9, в на цв. вклейке)**.

Таким образом, из 73 эпителиальных образований 26 (35,6%) было удалено биопсийными щипцами, 45 (61,6%) — холодной петлей, 2 (2,7%) — холодной петлей, дополненной удалением щипцами в целях радикальности вмешательства. Выбор метода удаления в зависимости от размера образования представлен в **табл. 2**.

Столь большой процент (20,5) удаления щипцами образований размером 5—9 мм обусловлен тем, что из 15 образований большая часть (13 образова-

Таблица 2. **Выбор метода удаления в зависимости от размера образования**

Размер образования	Удаление биопсийными щипцами (количество образований)	Удаление хлодной петлей (количество образований)	Удаление холодной петлей + биопсийными щипцами (количество образований)	Итого (количество образований)
1—4 мм	11 (15,1%)	7 (9,6%)	0 (0%)	18 (24,7%)
5—9 мм	15 (20,5%)	38 (52,1%)	2 (2,7%)	55 (75,3%)
Итого	26 (35,6%)	45 (61,6%)	2 (2,7%)	73 (100%)

Таблица 3. **Выбор метода удаления в зависимости от морфологической формы образования по Парижской классификации**

Морфологическая форма	Удаление биопсийными щипцами (количество образований)	Удаление холодной петлей (количество образований)	Удаление холодной петлей + биопсийными щипцами (количество образований)	Итого (количество образований)
0-IIa	16 (21,9%)	27 (37,0%)	2 (2,7%)	45 (61,6%)
0-IIa+IIc	4 (5,5%)	6 (8,2%)	0 (0%)	10 (13,7%)
0-Is	6 (8,2%)	10 (13,7%)	0 (0%)	16 (21,9%)
0-Is+IIc	0 (0%)	2 (2,7%)	0 (0%)	2 (2,7%)
Итого	26 (35,6%)	45 (61,6%)	2 (2,7%)	73 (100%)

ний) были размером 5 мм. Анализ этих вмешательств показал, что удаление 5 мм образований единым блоком с помощью щипцов не удалось ни в одном случае; требовалось 2—3 закрытия браншей. В результате был сделан вывод о том, что 5 мм образования, как и образования большего размера, целесообразно удалять при помощи петли, что позволяет не только удалить образование одним фрагментом, но и существенно экономит время вмешательства.

В 2 (2,7%) случаях применялась комбинированная техника удаления: холодная петля, дополненная щипцами. Оба образования были плосковозвышенной формы типа 0-IIa и размерами 8 и 9 мм. После отсечения петлей по краю были визуализированы единичные крипты остаточной ткани, которые дополнительно удалялись щипцами, учитывая более удобное позиционирование этого инструмента.

В 55 (75,3%) случаях макроскопическая форма образований была плосковозвышенной (0-IIa типа), в том числе в 10 (13,7%) из них имелся участок депрессии (0-IIa+c тип). Во всех подобных образованиях капиллярная сеть была мелкой, что являлось гарантией отсутствия массивного кровотечения. В образованиях полиповидной формы 0-Is сосуды были крупнее. В нашей работе образования типа 0-Is встретились в 18 случаях, их размер был в диапазоне 4—7 мм, и только два образования достигали размера 7 мм. При этом высота образований не превышала 5 мм. Методика удаления образований данного типа холодной петлей не отличалась от таковой при плосковозвышенных образованиях **(табл. 3)**.

Все удаленные образования были извлечены с помощью щипцов или ловушки для гистологического исследования, по результатам которого образования соответствовали как зубчатому — 43,8% (32/73) образований, так и незубчатому типам строения — 56,2% (41/73) образований. Результаты представлены на **рис. 10 на цв**. **вклейке**.

Ни в одном случае удаления холодным методом не наблюдалось образования с тяжелой степенью дисплазии. При этом одно (1,4%) образование содержало в своей структуре ворсинчатый компонент.

Считается, что наличие в ткани образования фокуса дисплазии тяжелой степени или рака без признаков инвазии является показанием для выполнения плановой резекции слизистой (EMR) или диссекции в подслизистом слое (ESD) для обеспечения большей глубины, а следовательно, и полноценности резекции [18]. До настоящего момента в литературе нет однозначных рекомендаций и исследований целевого удаления холодными методами образований размером менее 10 мм с дисплазией тяжелой степени и раком. После применения холодной петли в материале для гистологического исследования в большинстве случаев присутствует мышечная пластинка слизистой [19], что говорит о полноте проведенной резекции. Учитывая этот фактор, применение холодных методов удаления образований с более прогрессивными изменениями структуры можно считать радикальным вмешательством и перспективным для дальнейшего изучения.

В нашем исследовании удаление миниатюрных и мелких образований толстой кишки с помощью биопсийных щипцов и/или холодной петли ни в одном случае не привело к развитию интраоперационных осложнений. Перфораций кишки отмечено не было. Кровотечений, требующих дополнительных мер по их остановке, немедленной госпитализации в стационар, также не было ни в одном случае. Незначительное капиллярное подтекание крови у всех пациентов

остановилось самостоятельно. При этом в 2 (2,7%) случаях период тромбирования капилляров был в диапазоне 5—10 мин в связи с приемом пациентами антикоагулянтов. Именно у этих пациентов дефекты после удаления образований, локализованные в восходящем отделе кишки, были клипированы для профилактики послеоперационного кровотечения. У остальных 48 пациентов клипирование пострезекционного дефекта не выполнялось, поскольку повреждение при данных вмешательствах поверхностное, а капиллярное кровотечение прекращалось самостоятельно.

Все пациенты были отпущены домой после завершения колоноскопии. Активный патронаж не проводился. Пациентам были даны подробные рекомендации по поведению и питанию в послеоперационном периоде, разъяснены возможные осложнения, был обеспечен беспрепятственный доступ для контакта с сотрудниками отделения на случай возникновения дискомфорта, боли, кровотечения. Ни один пациент из анализируемой группы не обращался ни к нам, ни в другие медицинские учреждения за медицинской помощью по поводу постполипэктомического синдрома, перфорации стенки толстой кишки или кровотечения.

Таким образом, преимуществами холодных методов удаления служат не только полная эффективная резекция образований, доступность краев дефекта полноценному осмотру на наличие неудаленной ткани и экономия времени, но и низкий уровень осложнений, в том числе кровотечений и перфораций [20]. На наш взгляд, который согласуется с данными коллег [21], факторами, предупреждающими осложнения во время и после вмешательства, являлись отсутствие крупных сосудов в основании образования в сочетании с лимитированной глубиной проникновения режущего инструмента (биопсийных щипцов и/или петли), что позволило предотвратить интра- и послеоперационные кровотечения; ограниченная глубина проникновения в подслизистый слой и отведение слизистой оболочки с захваченным образованием от подлежащих слоев стенки кишки наряду с отсутствием термического воздействия служили профилактикой перфорации стенки кишки.

Анализируемые нами пациенты обследовались и лечились в строгом соответствии с существующими клиническими рекомендациями, вот почему на столь ограниченном временном отрезке мы не располагаем полноценной и всеобъемлющей информацией о состоянии ободочной кишки после вмешательства. Эти данные мы предоставим в более отдаленные сроки. У тех пациентов (5 человек), которые к моменту написания этой статьи уже были осмотрены эндоскопически, развитых аденом либо интервальных раков не выявлено. Мы считаем, что правильный выбор метода удаления и обязательный детальный осмотр краев пострезекционного дефекта сразу же после удаления образований на наличие остаточной ткани и ее дополнительное удаление является результативной мерой профилактики рецидива новообразования.

Заключение

Удаление небольших (менее 10 мм) доброкачественных эпителиальных образований толстой кишки через колоноскоп холодными методами в амбулаторных условиях — достаточно простое, эффективное и безопасное вмешательство с минимальным риском осложнений. Удаление образований непосредственно в ходе диагностической колоноскопии имеет ряд очевидных преимуществ, в частности лечебное вмешательство следует сразу же вслед за диагностическим; пациент не только узнает о наличии, но и немедленно избавляется от потенциально опасных новообразований. Поиск небольших эпителиальных образований, который при повторном исследовании нередко является трудоемким и времязатратным процессом, при первичном исследовании, как правило, не сложен. Пациенты не нуждаются в госпитализации, повторной подготовке и проведении повторного исследования толстой кишки, что существенно снижает нагрузку на работу стационара, экономит финансы и время как учреждения, так и пациента.

Авторы заявляют об отсутствии конфликта интересов.

ЛИТЕРАТУРА/REFERENCES

1. Robertson DJ. Colonoscopy for colorectal cancer prevention: is it fulfilling the promise? *Gastrointest Endosc.* 2010;71(1):118-120. https://doi.org/10.1016/j.gie.2009.09.004
2. Winawer SJ, Zauber AG, Ho MN, O'Brien MJ, Gottlieb LS, Sternberg SS, Waye JD, Schapiro M, Bond JH, Panish JF. Prevention of colorectal cancer by colonoscopic polypectomy. The National Polyp Study Workgroup. *N Engl J Med.* 1993;329(27):1977-1981. https://doi.org/10.1056/NEJM199312303292701
3. Levin TR, Zhao W, Conell C, Seeff LC, Manninen DL, Shapiro JA, Schulman J. Complications of colonoscopy in an integrated health care delivery system. *Ann Intern Med.* 2006;145:880-886. https://doi.org/10.7326/0003-4819-145-12-200612190-00004
4. Paspatis GA, Vardas E, Theodoropoulou A, Manolaraki MM, Charoniti I, Papanikolaou N, Chroniaris N, Chlouverakis G. Complications of colonoscopy in a large public county hospital in Greece. A 10-year study. *Dig Liver Dis.* 2008;40(12):951-957. https://doi.org/10.1016/j.dld.2008.02.041

5. Lee Bo-In. Polypectomy of Small Polyps: Technical Updates. *IDEN*. 2016;280-281.
6. Renteln D, Pohl H. Polyp Resection — Controversial Practices and Unanswered Questions. *Clinical and Translational Gastroenterology*. 2017;8(3):e76. https://doi.org/10.1038/ctg. 2017.6
7. Horiuchi A, Nakayama Y, Kajiyama M, Tanaka N, Sano K, Graham DY. Removal of small colorectal polyps in anticoagulated patients: a prospective randomized comparison of cold snare and conventional polypectomy. *Gastrointest Endosc.* 2014;79(3):417-423. https://doi.org/10.1016/j.gie.2013.08.040
8. Kawamura T, Takeuchi Y. A comparison of the resection rate for cold and hot snare polypectomy for 4—9 mm colorectal polyps: a multicentre randomised controlled trial (CRESCENT study). *Gut.* 2017;pii: gutjnl-2017-314215. https://doi.org/10.1136/gutjnl-2017-314215
9. Murino A, Hassan C, Repici A. The diminutive colon polyp: biopsy, snare, leave alone? *Curr Opin Gastroenterol.* 2016;32(1):38-43. https://doi.org/10.1097/MOG.0000000000000230
10. Matsuura N, Takeuchi Y, Yamashina T, Ito T, Aoi K, Nagai K, Kanesaka T, Matsui F, Fujii M, Akasaka T, Hanaoka N, Higashino K, Tomita Y, Ito Y, Ishihara R, Iishi H, Uedo N. Incomplete resection rate of cold snare polypectomy: a prospective single-arm observational study. *Endoscopy.* 2017;49:251-257. https://doi.org/10.1055/s-0043-100215
11. Pohl H, Srivastava A, Bensen SP, Anderson P, Rothstein RI, Gordon SR, Levy LC, Toor A, Mackenzie TA, Rosch T, Robertson DJ. Incomplete polyp resection during colonoscopyresults of the complete adenoma resection (CARE) study. *Gastroenterology.* 2013; 144:74-80. https://doi.org/10.1053/j.gastro.2012.09.043
12. Komeda Y, Kashida H. Removal of diminutive colorectal polyps: A prospective randomized clinical trial between cold snare polypectomy and hot forceps biopsy. *World J Gastroenterol*. 2017; 23(2):328-335. https://doi.org/10.3748/wjg.v23.i2.328
13. Ferlitsch M, Moss A, Hassan C, Bhandari P, Dumonceau JM, Paspatis G, Jover R, Langner C, Bronzwaer M, Nalankilli K, Fockens P, Hazzan R, Gralnek IM, Gschwantler M, Waldmann E, Jeschek P, Penz D, Heresbach D, Moons L, Lemmers A, Paraskeva K, Pohl J, Ponchon T, Regula J, Repici A, Rutter MD, Burgess NG, Bourke MJ. Colorectal polypectomy and endoscopic mucosal resection (EMR): European Society of Gastrointestinal Endoscopy (ESGE) Clinical Guideline. *Endoscopy.* 2017;49(03):270-297. https://doi.org/10.1055/s-0043-102569
14. Lambert R, Lightdale CJ. The Paris endoscopic classification of superficial neoplastic lesions: Esophagus, stomach, and colon — Paris, France November 30 to December 1, 2002. *Gastrointest Endosc.* 2003;58(suppl 6):3-43. https://doi.org/10.1016/S0016-5107(03)02159-X
15. Salvatierra E, Spataro T, Thomas J, Sheth A, Traylor J, Jin L, Minoch A, McLarty J. Regional Differences in Colon Circumference and Wall Thickness. *Gastrointestinal Endoscopy.* 2010;71(5):W144. https://doi.org/10.1016/j.gie.2010.03.858
16. Mönkemüller KE, Fry LC, Jones BH, Wells C, Mikolaenko I, Eloubeidi M. Histological quality of polyps resected using the cold versus hot biopsy technique. *Endoscopy.* 2004;36(5):432-436. https://doi.org/10.1055/s-2004-814321
17. Schett B, Wallner J, Weingart V, Ayvaz A, Richter U, Stahl J, Allescher H-D. Efficacy and safety of cold snare resection in preventive screening colonoscopy. *Endosc Int Open*. 2017;5(7):580-58. https://doi.org/10.1055/s-0043-105491
18. Meier B, Caca K, Fischer A, Schmidt A. Endoscopic management of colorectal adenomas. *Ann Gastroenterol.* 2017;30(6):592-597. Published online 2017 Sep 23. https://doi.org/10.20524/aog.2017.0193
19. Suzuki S, Gotoda T, Kusano C, Ikehara H, Sugita A, Yamauchi M, Moriyama M. Width and depth of resection for small colorectal polyps: hot versus cold snare polypectomy. *Gastrointestinal Endoscopy.* 2017;87(4):1095-1103. https://doi.org/10.1016/j.gie.2017.10.041
20. Ichise Y, Horiuchi A, Nakayama Y, Tanaka N. Prospective randomized comparison of cold snare polypectomy and conventional polypectomy for small colorectal polyps. *Digestion*. 2011;84(1):78-81. https://doi.org/10.1159/000323959
21. Dwyer JP, Tan JYC, Urquhart P, Secomb R, Bunn C, Reynolds J, La Nauze R, Kemp W, Roberts S, Brown G. A prospective comparison of cold snare polypectomy using traditional or dedicated cold snares for the resection of small sessile colorectal polyps. *Endosc Int Open*. 2017;5(11):1062-1068. https://doi.org/10.1055/s-0043-113564

Поступила 29.06.18

Сведения об авторах:
Агейкина Наталья Владимировна — к.м.н., врач-эндоскопист, ФБУЗ «Лечебно-реабилитационный центр Минэкономразвития России»; e-mail: ageykina.natalia@yandex.ru; https://orcid.org/0000-0001-8726-0929
Федоров Евгений Дмитриевич — д.м.н., проф., кафедра госпитальной хирургии №2 с НИЛ хирургической гастроэнтерологии и эндоскопии ФГБОУ ВО «РНИМУ им. Н.И. Пирогова»; https://orcid.org/0000-0002-6036-7061

К статье *Н.В. Агейкиной и Е.Д. Федорова* «Эффективность методов «холодного» удаления небольших (менее 10 мм) доброкачественных эпителиальных образований толстой кишки во время диагностической колоноскопии в амбулаторных условиях»

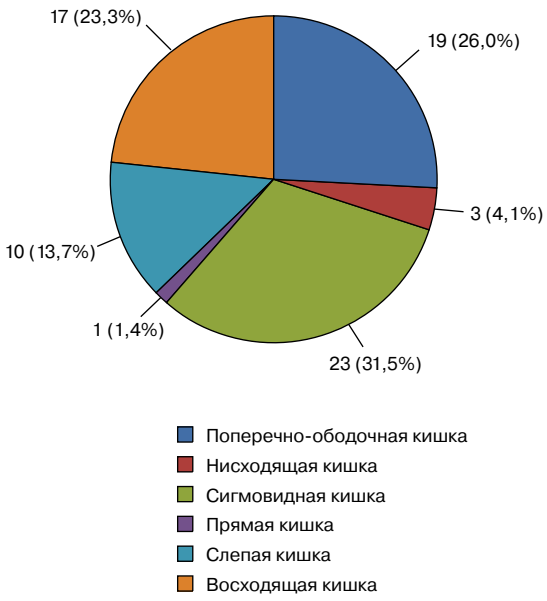

***Рис. 1.* Локализация образований в толстой кишке.**

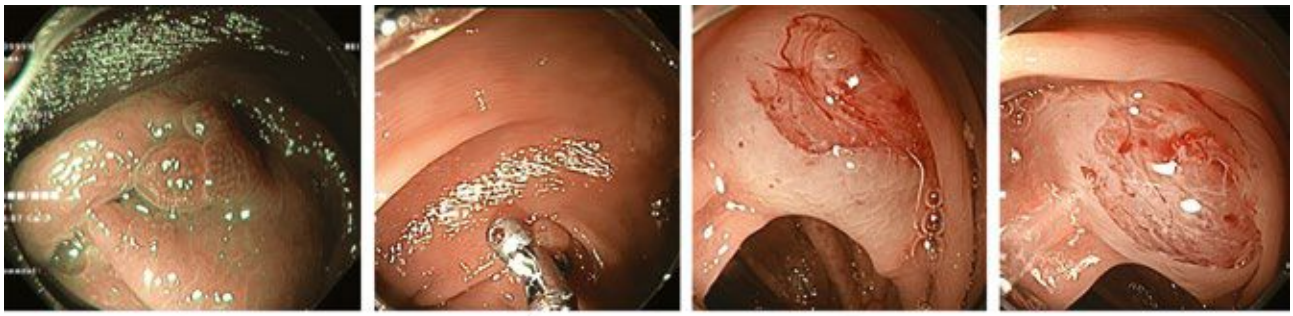

***Рис. 4.* Удаление образований биопсийными щипцами.**

а — эпителиальное образование сигмовидного отдела толстой кишки; б — удаление биопсийными щипцами; в — лифтинг дефекта слизистой оболочки после удаления направлением струи воды. Остаточная ткань образования на 12 часах по условному циферблату; г — дефект слизистой оболочки после удаления образования. Образование удалено полностью в пределах здоровых тканей (эндофото).

К статье *Н.В. Агейкиной и Е.Д. Федорова* «Эффективность методов «холодного» удаления небольших (менее 10 мм) доброкачественных эпителиальных образований толстой кишки во время диагностической колоноскопии в амбулаторных условиях» *(продолжение)*



а б

***Рис. 5.* Удаление образования холодной петлей.**

а — эпителиальное образование толстой кишки. Позиционирование петли; б — удаление образования петлей, «отведение» слизистой оболочки от более глубоких слоев стенки кишки (эндофото).

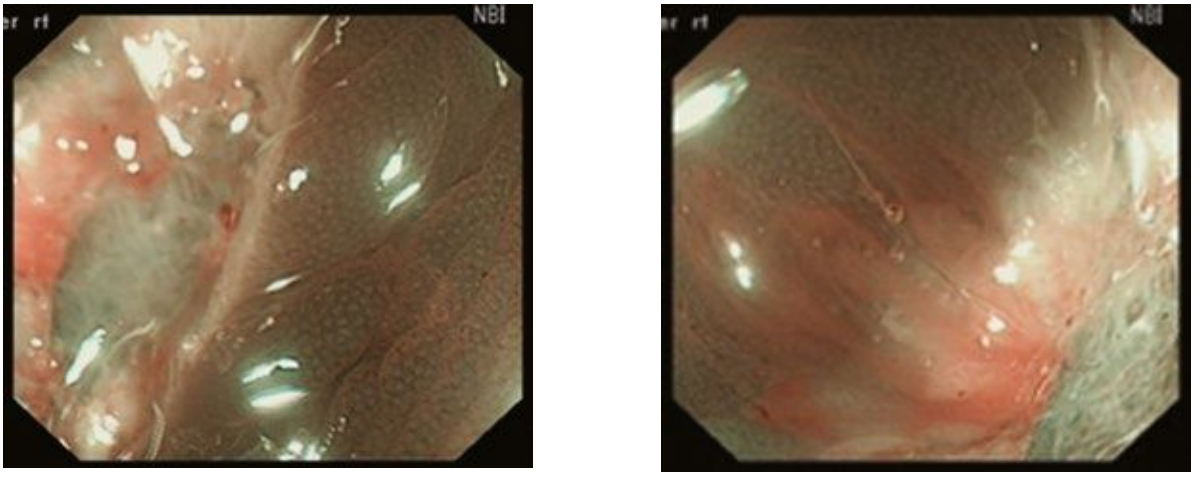

а б

***Рис. 6.* Пострезекционный дефект слизистой оболочки после удаления образования с применением электрического тока.**

а — дефект слизистой оболочки; б — оценить края дефекта не представляется возможным (эндофото).

К статье *Н.В. Агейкиной и Е.Д. Федорова* «Эффективность методов «холодного» удаления небольших (менее 10 мм) доброкачественных эпителиальных образований толстой кишки во время диагностической колоноскопии в амбулаторных условиях» *(продолжение)*

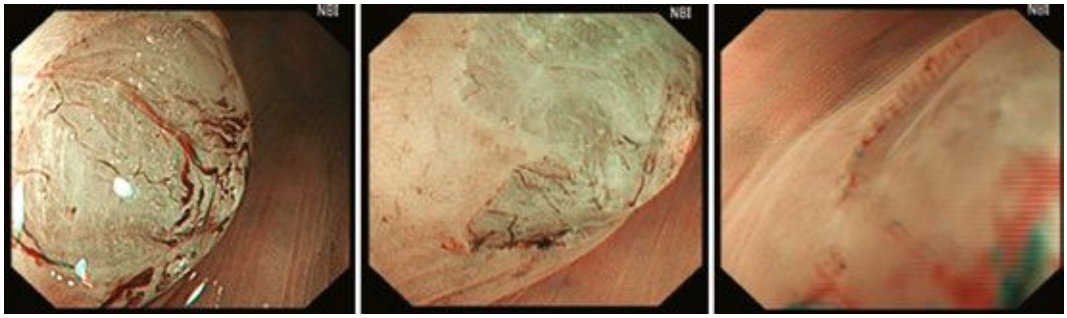

Рис. 7. **Лифтинг в области дефекта после подачи воды на него под напором.**
Четко визуализируется плоский край дефекта, правильно уложенные крипты (эндофото).

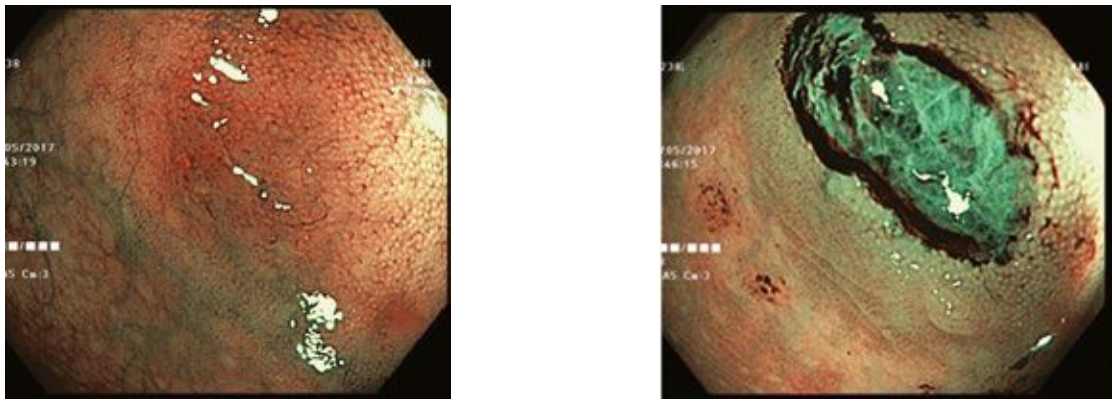

а б

Рис. 8. **Ревизия краев дефекта после удаления образования.**
а — эпителиальное образование типа 0-IIa слепой кишки; б — на 8 часах по условному циферблату визуализируется остаточная ткань, край дефекта неровный, с возвышением. Проведено дополнительное удаление щипцами (эндофото).

К статье *Н.В. Агейкиной и Е.Д. Федорова* «Эффективность методов «холодного» удаления небольших (менее 10 мм) доброкачественных эпителиальных образований толстой кишки во время диагностической колоноскопии в амбулаторных условиях» *(окончание)*



а б в

***Рис. 9.* Остановка кровотечения после удаления образования.**

а — незначительное капиллярное кровотечение сразу после удаления образования; б — тромбированные капилляры через 2—5 мин после удаления образования; в — заживающая рана через 8 дней после удаления образования (эндофото).

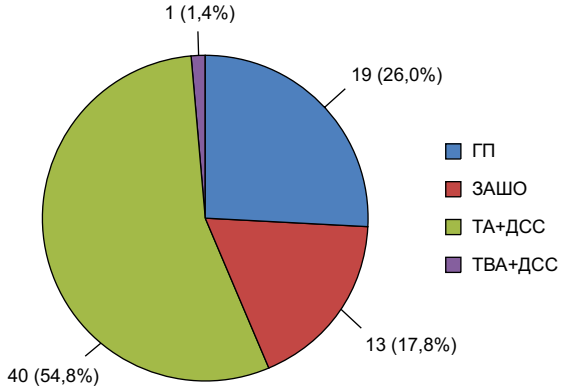

***Рис. 10.* Гистологическое строение удаленных образований.**

ГП — гиперпластический полип; ЗАШО — зубчатая аденома на широком основании; ТА+ДСС — тубулярная аденома с дисплазией слабой степени; ТВА+ДСС — тубулярно-ворсинчатая аденома с дисплазией слабой степени