https://doi.org/10.17116/endoskop201723341-42

Инородное тело в куполе слепой кишки

А.В. ВАСИЛЬЕВ, Е.В. ШАФЕЕВ*, Е.Р. ОЛЕВСКАЯ

Челябинская областная клиническая больница, Челябинск, Россия

Ключевые слова: инородное тело, толстая кишка, купол слепой кишки.

Foreign body of the caecum cupula

A.V. VASIL´EV, E.V. SHAFEEV, E.R. OLEVSKAYA

Chelyabinsk regional clinical hospital, Chelyabinsk, Russia

Keywords: foreign body, colon, caecum cupula.

Актуальность

Инородное тело толстой кишки — нечастая ситуация в хирургии. По данным литературы, только 3% инородных тел, попавших в желудочно-кишечный тракт антеградно, фиксируются в толстой кишке. В такой ситуации возможны осложнения: перфорация, кровотечение, возникновение инфильтрата [1]. Частота осложнений во многом зависит от размера и формы инородного тела, характера материала. Кроме того, извлечение инородного тела может быть технически затруднено [2]. При проглатывании инородного тела успешность эндоскопических манипуляций составляет 63—76%, в остальных случаях требуется хирургическое пособие [1, 3]. Представляем клинический пример успешного эндоскопического извлечения острого металлического инородного тела, фиксированного в куполе слепой кишки.

Описание клинического случая

Пациент *Е.*, 49 лет, поступил в экстренном порядке в отделение хирургии Челябинской областной клинической больницы с жалобами на боли внизу живота, преимущественно справа. Был осмотрен хирургом, госпитализирован с предварительным диагнозом: частичная спаечная кишечная непроходимость.

Из анамнеза известно, что считает себя больным в течение месяца, когда отметил появление болей опоясывающего характера в эпигастральной области, гипертермию до субфебрильных цифр, жидкий стул. Первые 2 нед получал лечение в хирургическом отделении районной больницы по поводу острого панкреатита. На фоне лечения болевой синдром купирован. После выписки практически сразу отметил появление болей внизу живота, которые локализовались в правой подвздошной области, чувство вздутия, переполнения, после отхождения газов болевой синдром уменьшался. За 2 нед похудел на 8 кг. При госпитализации общее состояние больного средней степени тяжести. Температура 37,0 °С. При визуальном осмотре живот не вздут, мягкий, болезненный в правой подвздошной области. Симптомы раздражения брюшины отрицательны. При лабораторном обследовании отмечен лейкоцитоз $10{,}88 \cdot 10^9$ г/л, палочкоядрный сдвиг до 15%, СОЭ — 15 мм/ч. При ультразвуковом исследовании брюшной полости в правой подвздошно-паховой области обращает на себя внимание участок кишки протяженностью 42 мм диаметром до 15 мм, с неравномерно утолщенными стенками, жидкостным содержимым, без признаков перистальтики. По данным мультиспиральной компьютерной томографии, в правой подвздошной области в проекции слепой кишки и проксимальных отделов восходящей ободочной кишки визуализируется линейная металлическая структура — инородное тело протяженностью до 50 мм **(рис. 1, см. на цв. вклейке)**. Инфильтративных изменений в брюшной полости не выявлено. Выставлены показания к колоноскопии. Пациент подготовлен к исследованию лаважирующим препаратом на основе полиэтиленгликоля в

© Коллектив авторов, 2017

*e-mail: pqp@list.ru

два этапа. Видеоколоноскопия выполнена в условиях анестезиологического пособия (внутривенное введение пропофола), с инсуффляцией в просвет кишки углекислого газа. В куполе слепой кишки между складками, под баугиниевой заслонкой визуализировано металлическое инородное тело (швейная игла), длиной 45 мм, диаметром 2 мм **(рис. 2, 3, см. на цв. вклейке)**. Игла захвачена петлей за ушко, развернута параллельно стенке кишки в просвете и при интенсивной инсуффляции углекислого газа медленно извлечена под постоянным визуальным контролем. При повторном эндоскопическом осмотре данных за механическое повреждение слизистой толстой кишки не выявлено.

После пробуждения пациент отметил отсутствие болевого синдрома, выписан на 5-е сутки. Объяснить, как данный предмет попал в желудочно-кишечный тракт, больной не смог.

Особенность представленного клинического случая в том, что тонкий, острый металлический предмет значительного размера беспрепятственно преодолел большую часть желудочно-кишечного тракта и клинически ярко себя показал в куполе слепой кишки **(рис. 4, см. на цв. вклейке)**. Современные эндоскопические технологии (видеоколоноскопия, анестезиологическое пособие, использование углекислого газа) позволили извлечь сложное инородное тело из начальных отделов толстой кишки без осложнений.

Авторы заявляют об отсутствии конфликта интересов.

ЛИТЕРАТУРА/REFERENCES

1. Ikenberry S, Jue ST, Anderson M, Appalaneni V, Banerjee S, Ben-Menachem T, Decker G, Fanelli R, Fisher L, Fukami N, Harrison M, Jain R, Khan K, Krinsky M, Maple J, Sharaf R, Strohmeyer L, Dominitz J. Managementofingestedforeignbodiesa ndfoodimpactions. Gastrointestinal Endoscopy. 2011;73(6),:1085-1091. https://doi.org/10.1016/j.gie.2010.11.010
2. Guyatt G, Oxman A, Vist G, Kunz R, Falck-Ytter Y, Alonso-Coello P, Schunemann H. GRADE: an emerging consensus on rating quality of evidence and strength of recommendations. *BMJ*. 2008;336(7650):924-926. https://doi.org/10.1136/bmj.39489.470347.ad
3. Palta R, Sahota A, Bemarki A, Salama P, Simpson N, Laine L. Foreign-body ingestion: characteristics and outcomes in a lower socioeconomic population with predominantly intentional ingestion. *Gastrointestinal Endoscopy*. 2009;69(3):426-433. https://doi.org/10.1016/j.gie.2008.05.072

К статье *А.В. Васильева и соавт.* «Инородное тело в куполе слепой кишки»

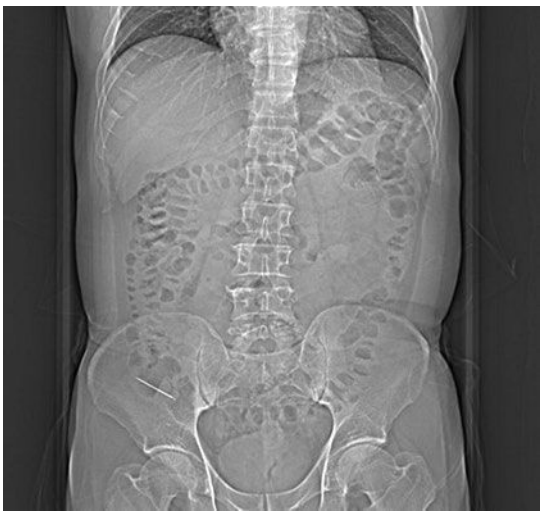

Рис. 1. **МСКТ брюшной полости пациента *Е.***

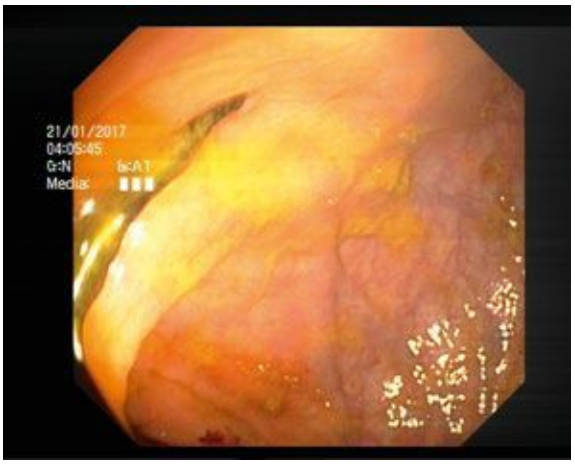

Рис. 2. **Инородное тело в куполе слепой кишки пациента *Е.* (колоноскопия).**



Рис. 3. **Инородное тело — швейная игла в просвете толстой кишки пациента *Е.* (колоноскопия).**

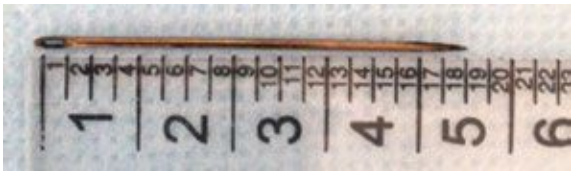

Рис. 4. **Инородное тело — швейная игла после извлечения.**