https://doi.org/10.17116/endoskop201723337-40

Лапароскопическая донорская правосторонняя гемигепатэктомия (первый опыт в Российской Федерации)

Д.м.н. С.Э. ВОСКАНЯН*, к.м.н. А.И. АРТЕМЬЕВ, к.м.н. Д.А. ЗАБЕЖИНСКИЙ, М.В. ШАБАЛИН, А.Н. БАШКОВ

ФГБУ «ГНЦ ФМБЦ им. А.И. Бурназяна» ФМБА России, Москва, Россия

Ключевые слова: лапароскопическая донорская правосторонняя гемигепатэктомия, трансплантация печени от живого родственного донора.

Laparoscopic donor right hemihepatectomy (first experience in Russia)

S.AE. VOSKANYAN, A.I. ARTEM´EV, D.A. ZABEZHINSKIYI, M.V. SHABALIN, A.N. BASHKOV

State scientific center, Federal medical biophysical center named after A.I. Burnasyan, Federal medico-biological agency, Moscow, Russia

Keywords: laparoscopic donor right hemihepatectomy, living donor liver transplantation.

Введение

Трансплантация печени является основным методом лечения пациентов с терминальными диффузными заболеваниями печени или ранней гепатоцеллюлярной карциномой на фоне цирроза или без цирроза печени [1].

Совершенствование хирургической техники, новые достижения в фармакологии — появление современных лекарственных препаратов, новых консервирующих растворов, развитие интенсивной терапии и диагностики привели к значительному увеличению числа трансплантаций печени во всем мире и значительному повышению выживаемости пациентов — пятилетняя выживаемость составляет более 74,6% (по данным United Network for Organ Sharing (UNOS), 2009).

Однако трансплантация печени доступна ограниченному количеству больных в связи с дефицитом донорских органов. Трансплантация печени от живого родственного донора является эффективной опцией лечения пациентов с терминальными диффузными заболеваниями печени в условиях ограниченного ресурса посмертного донорства. Непосредственные результаты и выживаемость реципиентов после родственной трансплантации сравнимы с трупной трансплантацией печени [2, 3].

Получение жизнеспособного трансплантата от живого родственного донора является наиболее распространенной операцией при трансплантации печени в варианте «adult-to-adult» и является операцией выбора при недостатке донорских органов. Однако частота послеоперационных осложнений после донорской правосторонней гемигепатэктомии может достигать 16,0—78,3% [4, 5] и превышает частоту осложнений при левосторонней гемигепатэктомии у доноров [4].

D. Cherqui и соавт. [7] впервые доложили о лапароскопическом изъятии левого латерального сектора печени у живых доноров для трансплантации ребенку в 2002 г. [3, 6]. В дальнейшем ряд авторов описали сравнение и сопоставимую эффективность лапароскопической и открытой левосторонней латеральной секторэктомии и отметили ряд преимуществ лапароскопического метода [6, 8]. С тех пор многие центры трансплантации во всем мире стали выполнять эти вмешательства у живых доноров [3]. Применение лапароскопических методик, меньшие размеры кожных разрезов приводят к снижению кровопотери, сокращению послеоперационного пребывания в стационаре, более быстрому физическому выздоровлению, умеренной стоимости лечения, улучшению качества жизни и более быстрому возврату к работе [1, 3, 8].

В 2006 г. A. Koffron и соавт. [9] доложили об успешной лапароскопически-ассистированной донорской правосторонней гемигепатэктомии (с использованием мануального порта) .

© Коллектив авторов, 2017

*e-mail: voskanyan_se@mail.ru

Впервые полностью лапароскопическая донорская правосторонняя гемигепатэктомия была описана в 2013 г. [10], после чего стало увеличиваться число спорадических случаев данных вмешательств во многих трансплантационных центрах [3]. На сегодняшний день лапароскопическая донорская правосторонняя гемигепатэктомия рассматривается как допустимый и безопасный метод в некоторых центрах трансплантации печени, которые обладают большим опытом лапароскопических вмешательств [2].

В Российской Федерации с мая 2016 г. в ФГБУ «ФНЦТИО им. акад. В.И. Шумакова» стартовала программа лапароскопического изъятия фрагментов печени для трансплантации, где выполняют лапароскопические левосторонние латеральные секторэктомии печени у живого родственного донора [1].

Лапароскопических донорских правосторонних гемигепатэктомий в России до настоящего момента выполнено не было.

Мы приводим клинический случай первой в Российской Федерации лапароскопической донорской правосторонней гемигепатэктомии с целью получения жизнеспособного трансплантата правой доли печени.

Клинический случай

Пациентка *К.*, 29 лет, поступила в клинику в качестве потенциального родственного донора фрагмента печени для своей сестры. Рост — 150 см, масса тела — 48 кг, ИМТ=21,33 кг/м^2, окружность грудной клетки — 72 см, окружность живота — 68 см.

По данным компьютерной томографии: печень обычной формы. Кранио-каудальный размер правой доли — 150 мм. Объем паренхимы печени — 896 мл, объем правой доли — 596 мл. Объем остающейся левой доли печени (futureremnantliver — FRL) составил 33,5% к общему объему паренхимы печени. Индекс плотности паренхимы составил 10 ед., данных за стеатоз не получено. Паренхима равномерно накапливает контраст, без очаговых изменений. Внутри- и внепеченочные желчные протоки не расширены. Желчный пузырь не увеличен, без рентгенконтрастных включений. Левая печеночная артерия отходит от чревного ствола, питает сегменты S4a,b. Сегменты S2, S3 снабжаются ветвью левой желудочной артерии. Правая печеночная артерия отходит от верхней брыжеечной артерии, имеет диаметр 3 мм. Пузырная артерия, диаметром 1,5 мм отходит от верхней брыжеечной артерии дистальнее устья правой печеночной артерии **(рис. 1, см. на цв. вклейке)**.

Портальная система равномерно контрастирована, имеет место бифуркация ствола порты, поперечный размер портальной вены — 10 мм. Левая и средняя печеночная вены совместно впадают в нижнюю полую вену. В левую печеночную вену впадают две ветви, дренирующие S8 диаметром около 3 мм, одна из которых впадает в среднюю печеночную вену рядом с кавальными воротами, а также две ветви от S5, также имеющие диаметр около 3 мм. Диаметр средней печеночной вены — 7 мм. Правая печеночная вена имеет диаметр 9 мм, впадает в нижнюю полую вену на расстоянии 9 мм от средней печеночной вены. От сегмента S7 на уровне кавальных ворот, в нижнюю полую вену впадает ветвь диаметром 4 мм. От сегментов S7, S5, S6 в нижнюю полую вену, чуть выше уровня портальных ворот, рядом впадают три дополнительные ветви печеночных вен диаметром 4, 7 и 8 мм **(см. рис. 1, см. на цв. вклейке)**. Патологии органов брюшной полости и забрюшинного пространства не выявлено.

По данным магнитно-резонансной томографии, холангиографии **(рис. 2, см. на цв. вклейке)**: печень в размере не увеличена, контуры ровные, четкие, структура однородная, без очаговых образований. Внутри- и внепеченочные желчные протоки не расширены. Внутрипеченочные сосуды не изменены. Желчный пузырь нормальных размеров — 3,3×1,5 см, имеется перегиб ближе к шейке, содержимое однородное. Стенки пузыря тонкие. Гепатикохоледох визуализируется на всем протяжении, имеет равномерный просвет диаметром 4 мм. Визуализируется бифуркация желчевыводящих путей на правый и левый долевые протоки диаметром 2 мм, имеется дополнительный правый долевой проток диаметром 2 мм, сегментарные протоки не визуализируются. Отчетливо определяется пузырный проток 1,5 мм в диаметре **(см. рис. 2, см. на цв. вклейке)**. Патологии органов брюшной полости и забрюшинного пространства не выявлено.

Индекс отношения трансплантата к массе тела реципиента (Graft Recipient Body Weight Ratio — GRWR) составил 1,1.

Пациентка обследована по программе подготовки родственных доноров к операции. Принято решение о трансплантации правой доли печени реципиенту (сестре) — пациентке *Ш.*, 18 лет, с диагнозом: цирроз печени в исходе аутоиммунного гепатита высокой активности, класс С по Чайлда—Пью, MELD 28, прогрессирующее течение.

4 мая 2017 г. в Центре хирургии и трансплантологии ФГБУ «ГНЦ ФМБЦ им. А.И. Бурназяна» впервые в РФ выполнена лапароскопическая донорская правосторонняя гемигепатэктомия.

Ход операции

Установлены 6 троакаров, 1—12 мм, 3—10 мм, 2—5 мм **(рис. 3, см. на цв. вклейке)**. При ревизии: печень обычных формы, цвета и консистенции, край ее острый, каких-либо патологических изменений органов брюшной полости не выявлено. Выполнена холецистэктомия «от шейки» с клипированием жел-

чепузырного протока и желчепузырной артерии. Рассечен передний листок брюшины печеночно-двенадцатиперстной связки. Выделен общий печеночный проток, при этом обнажен дистальный отдел правого печеночного протока. Правая печеночная артерия отходит от верхней брыжеечной артерии, проходит латеральнее общего желчного протока, внешним диаметром 4 мм выделена на протяжении, взята на держалку. Выделена правая долевая ветвь воротной вены, взята на держалку. Мобилизована и пересечена круглая связка, серповидная связка рассечена спереди назад **(рис. 4, см. на цв. вклейке)** до передней поверхности нижней полой вены (НПВ). Правая и левая коронарные связки частично рассечены, надпеченочный отдел НПВ выделен из окружающих тканей. Полностью мобилизована правая доля печени. Мобилизован нижнезадний край печени в области НПВ. Произведено прецизионное выделение коммуникантных вен диаметром от 0,5 до 3 мм от 5 и 8 сегментов печени к НПВ, их лигирование и рассечение. Выделены и взяты на держалки три дополнительные крупные нижние правые печеночные вены (вены Макуучи) от S6, S7, S8 печени диаметром до 8—9 мм **(рис. 5, см. на цв. вклейке)**. Выделены элементы гепатодуоденальной связки **(рис. 6, а, см. на цв. вклейке)**. Временно наложены зажимы на праводолевую ветвь воротной вены и правой печеночной артерии **(рис. 6, б, см. на цв. вклейке)**, визуализирована линия Rex-Cantlie, намечена линия резекции печени. Транссекцию паренхимы печени **(рис. 7, см. на цв. вклейке)** производили правее проекции срединной вены с ее сохранением у донора с помощью ультразвукового диссектора Harmonic, электрохирургического скальпеля Enseal G2, аппарата LigaSure. Сосудисто-секреторные элементы клипированы и рассечены по линии транссекции паренхимы печени при сохраненном кровообращении **(рис. 8, см. на цв. вклейке)**. После разделения паренхимы печени выделено устье правой печеночной вены. Два правых печеночных протока клипированы с помощью клипатора Hemalock, пересечены **(рис. 9, см. на цв. вклейке)**. В правой подвздошной области установлен порт для ручного ассистирования Endopath Dextrus Ethicon. Правая печеночная артерия клипирована с помощью клипатора Hemalock, пересечена **(рис. 10, см. на цв. вклейке)**. Клипирована правая долевая воротная вена с помощью клипатора Hemalock **(рис. 11, см. на цв. вклейке)**. Добавочные вены от S6, S7, S8 печени клипированы с помощью клипатора Hemalock, пересечены **(рис. 12, см. на цв. вклейке)**. Правая доля печени отделена от НПВ. Правая печеночная вена, совместно с верхней правой печеночной веной, пересечены с помощью сшивающего аппарата Echelon **(рис. 13, см. на цв. вклейке)**. Пересечена правая долевая вена **(рис. 14, см. на цв. вклейке)**. Правая доля печени извлечена через порт для ручного ассистирования и передана для консервации. Выполнен контроль гемостаза и желчеистечения культи левой доли печени.

Длительность операции составила 545 мин. Кровопотеря — 350 мл.

На этапе «backtable» выполнена сложная реконструкция сосудов трансплантата: сформировано единое соустье между тремя нижними правыми печеночными венами (вены Макуучи); также сформировано единое соустье между правой печеночной веной и верхней правой печеночной веной.

При имплантации донорской печени сформирован анастомоз между единым соустьем трех нижних печеночных вен трансплантата и НПВ реципиента, сформирован анастомоз между единым соустьем правой и верхней правой печеночными венами трансплантата и НПВ реципиента.

Сформирован анастомоз между воротной веной реципиента и правой долевой воротной веной трансплантата.

Сформирован прецизионный анастомоз между правой печеночной артерией реципиента и правой печеночной артерией трансплантата.

Реконструкция желчных протоков выполнена по типу бигепатикоэнтеростомии по Ру.

Послеоперационный период протекал без серьезных особенностей. Пациентка на первые послеоперационные сутки переведена из отделения реанимации в хирургический стационар. На 11-е послеоперационные сутки пациентка выписана из стационара **(рис. 15, см. на цв. вклейке)**.

Заключение

Данный случай демонстрирует возможность выполнения донорской правосторонней гемигепатэктомии при сохраненном кровоснабжении полностью лапароскопическим доступом.

Для выполнения полностью лапароскопической донорской правосторонней гемигепатэктомии требуется большой опыт выполнения открытых операций на печени, в том числе у доноров, квалифицированные специалисты, владеющие современными технологиями лапароскопической хирургии.

Особенностью лапароскопической донорской правосторонней гемигепатэктомии являются клипирование правой долевой воротной вены без ее пересечения, последующее прошивание и пересечение правой печеночной вены, а затем пересечение правой долевой воротной вены, являющееся завершающим этапом лапароскопического изъятия правой доли печени.

При выполнении лапароскопической донорской правосторонней гемигепатэктомии необходимо сохранение жизнеспособности доли печени до момента ее изъятия, что является непростой задачей. Особенные трудности могут возникать при

наличии нетипичных вариантов сосудистой анатомии печени, вариабельность которой достаточно высока.

Все успешные технологии донорской правосторонней гемигепатэктомии должны быть полностью транслированы из открытой операции, в том числе последовательность пересечения сосудистых и билиарных структур.

Наше клиническое наблюдение демонстрирует возможности успешного и безопасного применения технологии полностью лапароскопического изъятия правой доли печени при трансплантации печени у взрослых, однако кандидаты на прижизненное донорство правой доли печени с целью необходимого уровня донорской безопасности должны проходить тщательную селекцию в первую очередь в отношении сосудистой и билиарной анатомии у донора.

Авторы заявляют об отсутствии конфликта интересов.

ЛИТЕРАТУРА/REFERENCES

1. Cauchy F, Schwarz L, Scatton O, Soubrane O. Laparoscopic liver resection for living donation: Where do we stand? *World J Gastroenterol.* 2014;20(42):15590-15598. https://doi.org/10.3748/wjg.v20.i42.15590
2. Jiaxin L, Huang J, Wu H, Zeng Y. Laparoscopic living donor right hemihepatectomy with venous outflow reconstruction using cadaveric common iliac artery allograft. Case report and literature review. *Medicine.* 2017;96(7):6167. https://doi.org/10.1097/MD.0000000000006167
3. Xu J, Hu C, Cao H-L, Zhang M-L, Ye S, Zheng S-S, Wang W-L. Meta-Analysis of Laparoscopic versus Open Hepatectomy for Live Liver Donors. *PLoS One.* 2016;11(10):0165319. https://doi.org/10.1371/journal.pone.0165319
4. Kim SH, Lee SD, Kim YK, Park S-J. Pushing the frontiers of living donor right hepatectomy. *World J Gastroenterol.* 2014; 20(48):18061-18069. https://doi.org/10.3748/wjg.v20.i48.18061
5. Kim SH, Kim YK. Improving outcomes of living-donor right hepatectomy. *Br J Surg.* 2013;100:528-534. https://doi.org/10.1002/bjs.9022
6. Готье С.В., Галлямов Э.А., Монахов А.Р., Загайнов Е.В. Лапароскопическая левосторонняя латеральная секторэктомия у прижизненного донора. *Вестник трансплантологии и искусственных органов.* 2016;18(4):43-55. [Gautier SV, Gallyamov EA, Monakhov AR, Zagainov EV. Laparoscopic left lateral sectionectomy in living liver donor. *Russian Journal of Transplantology and Artificial Organs.* 2016;18(4):43-55. (In Russ.)]. https://doi.org/10.15825/1995-1191-2016-4-43-55
7. Cherqui D, Soubrane O, Husson E, Barshasz E, Vignaux O, Ghimouz M, et al. Laparoscopic living donor hepatectomy for liver transplantation in children. *Lancet.* 2002;359:392-396.
8. Soubrane O, Cherqui D, Scatton O, Stenard F, Bernard D, Branchereau S, et al. Laparoscopic left lateral sectionectomy in living donors: safety and reproducibility of the technique in a single center. *Ann Surg.* 2006;244:815-820.
9. Koffron AJ, Kung R, Baker T, Fryer J, Clark L, Abecassis M. Laparoscopic-assisted right lobe donor hepatectomy. *Am J Transplant.* 2006;6:2522-2525.
10. Soubrane O, Perdigao Cotta F, Scatton O. Pure laparoscopic right hepatectomy in a living donor. Am *J Transplant.* 2013;13:2467-2471. https://doi.org/10.1111/ajt.12361

К статье *С.Э. Восканяна и соавт.* «Лапароскопическая донорская правосторонняя гемигепатэктомия (первый опыт в Российской Федерации)»

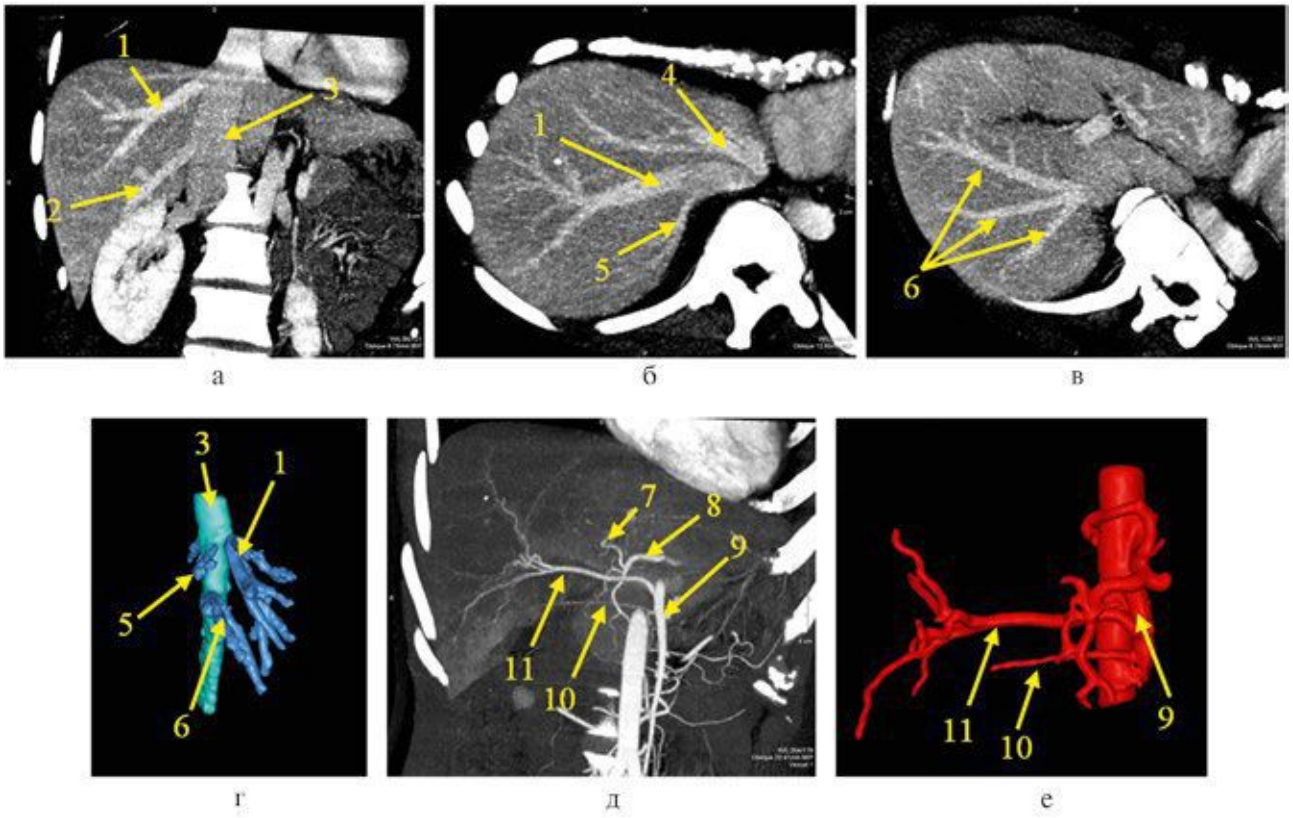

***Рис. 1.* Компьютерная томография печени, венозная фаза (а—в). 3D-моделирование эфферентных сосудов правой доли печени. Боковая проекция. Вид справа (г). Компьютерная томография печени, артериальная фаза (д). 3D-моделирование афферентных сосудов печени (е).**

1 — правая печеночная вена; 2 — правая нижняя печеночная вена; 3 — нижняя полая вена; 4 — левая и средняя печеночные вены, совместно впадающие в нижнюю полую вену; 5 — правая верхняя печеночная вена (отток от S7 печени); 6 — три правые нижние печеночные вены (отток от S5, S6, S7 печени); 7 — левая печеночная артерия; 8 — левая желудочная артерия; 9 — верхняя брыжеечная артерия; 10 — пузырная артерия (отходит от верхней брыжеечной артерии); 11 — правая печеночная артерия (отходит от верхней брыжеечной артерии).

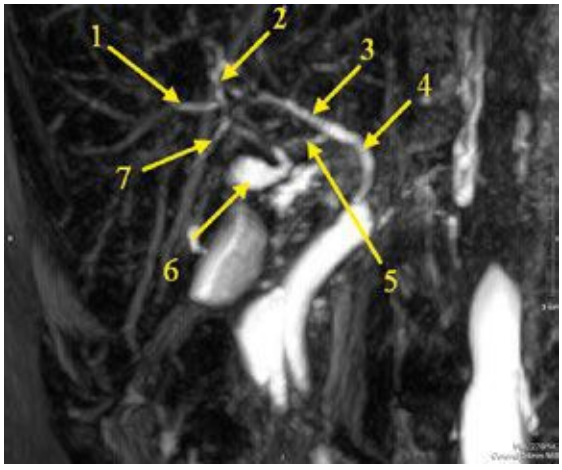

***Рис. 2.* Магнитно-резонансная холангиография.**

1 — правый долевой желчный проток; 2 — левый долевой желчный проток; 3 — общий печеночный желчный проток; 4 — общий желчный проток; 5 — пузырный проток; 6 — желчный пузырь; 7 — дополнительный правый желчный проток.

К статье *С.Э. Восканяна и соавт.* «Лапароскопическая донорская правосторонняя гемигепатэктомия (первый опыт в Российской Федерации)» *(продолжение)*

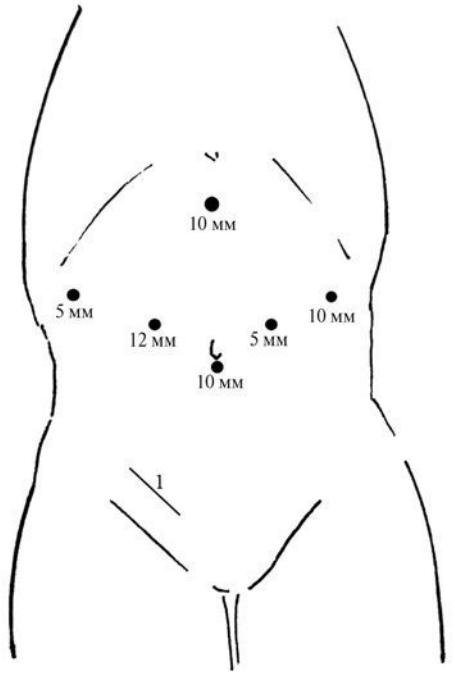

Рис. 3. Схема установки лапароскопических троакаров и порта для ручного ассистирования (1).

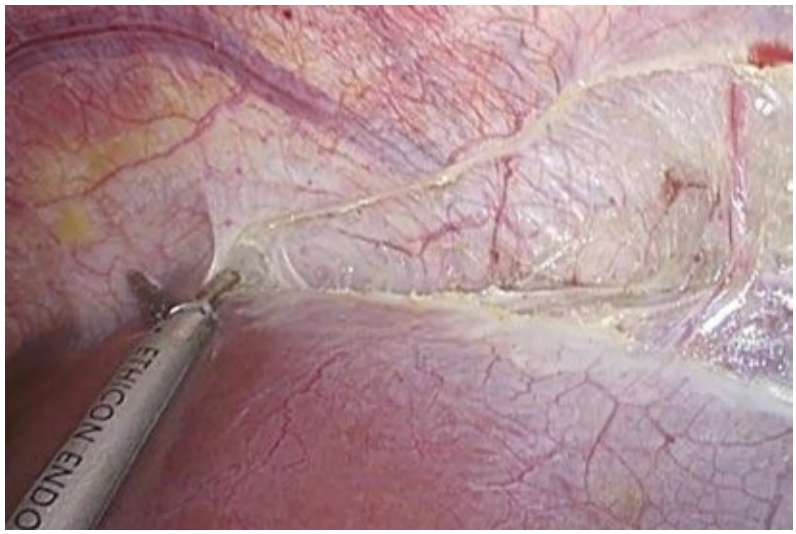

Рис. 4. **Мобилизация печени.**

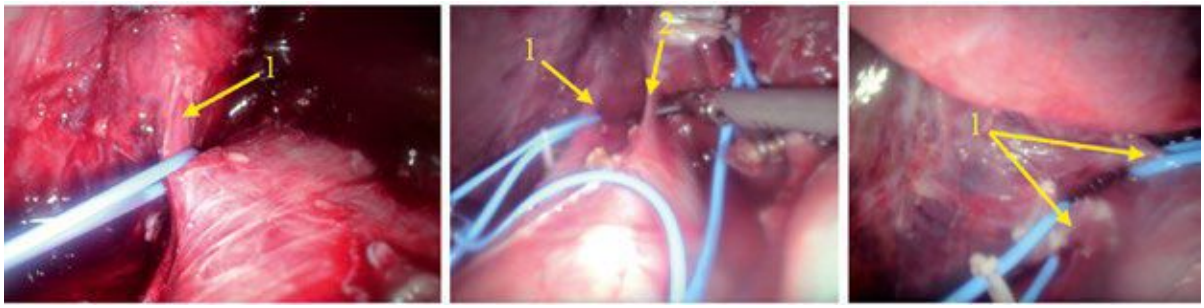

Рис. 5. **Мобилизация нижней правой печеночной вены (1) и коротких печеночных вен (2).**

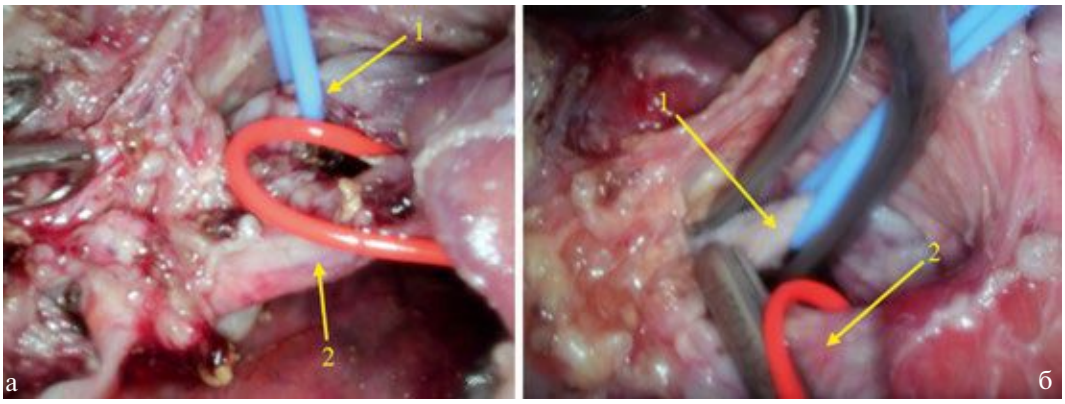

Рис. 6. Мобилизация портальных ворот печени (а). Пережатие правой ветви воротной вены и правой печеночной артерии (б).

1 — правая ветвь воротной вены; 2 — правая печеночная артерия.

К статье *С.Э. Восканяна и соавт.* «Лапароскопическая донорская правосторонняя гемигепатэктомия (первый опыт в Российской Федерации)» *(продолжение)*

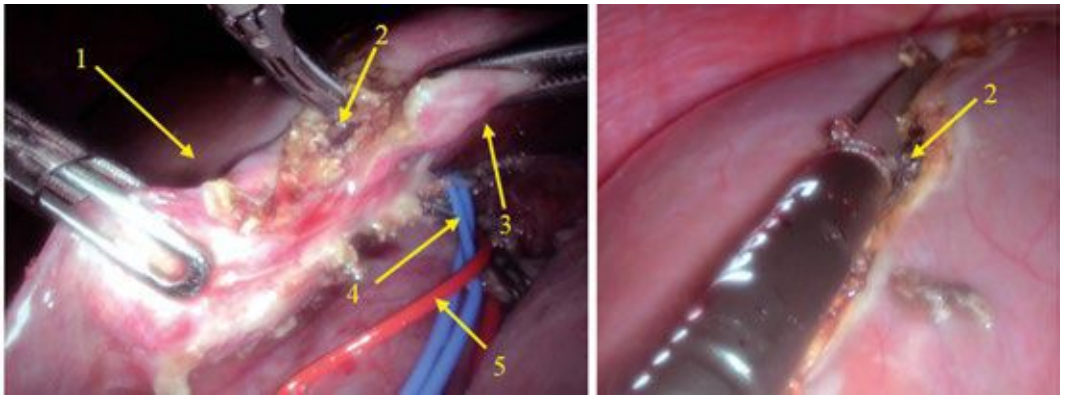

Рис. 7. **Диссекция печеночной паренхимы.**

1 — правая доля печени; 2 — зона диссекции; 3 — левая доля печени; 4 — резиновая держалка на правой ветви воротной вены; 5 — резиновая держалка на правой печеночной артерии.

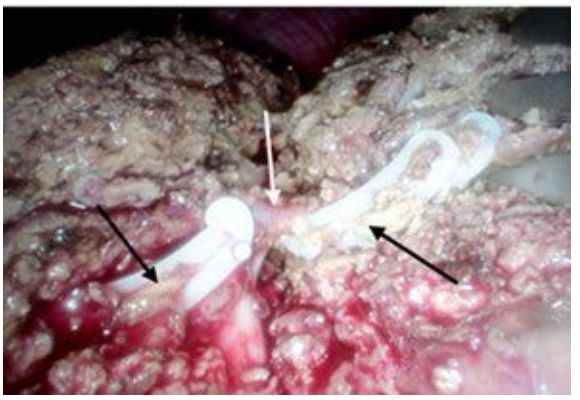

Рис. 8. **Мобилизация и пересечение межкавальных перетоков правой и левой долей печени (указано стрелками).**



Рис. 9. **Пересечение правого долевого желчного протока.**



Рис. 10. **Пересечение правой печеночной артерии (указано стрелкой).**

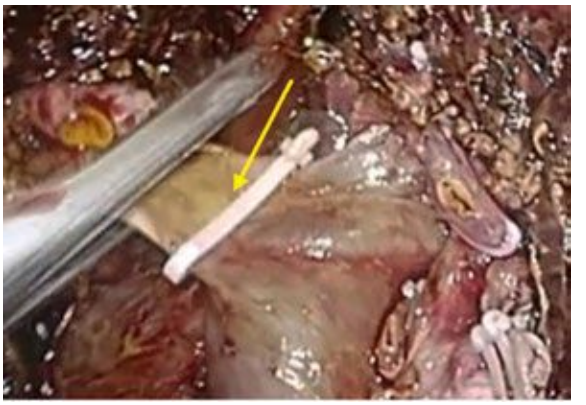

Рис. 11. **Клипирование правой долевой воротной вены (указано стрелкой).**

К статье *С.Э. Восканяна и соавт.* «Лапароскопическая донорская правосторонняя гемигепатэктомия (первый опыт в Российской Федерации)» *(окончание)*

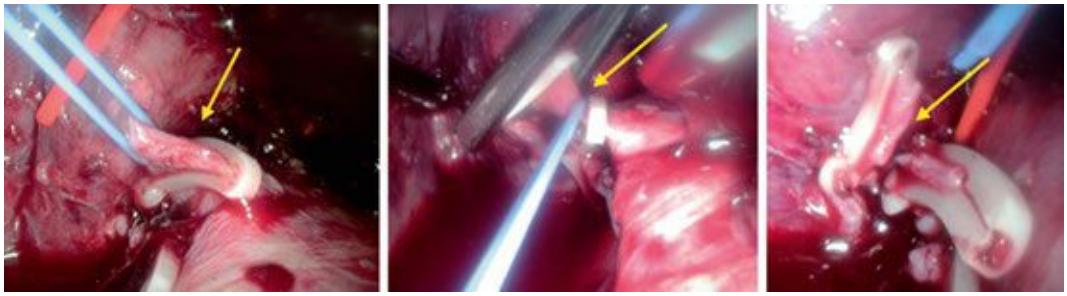

Рис. 12. **Пересечение нижней правой печеночной вены (указано стрелками).**

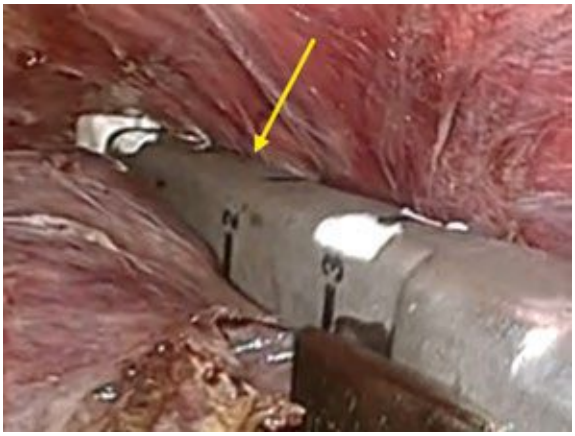

Рис. 13. **Пересечение правой печеночной вены.**

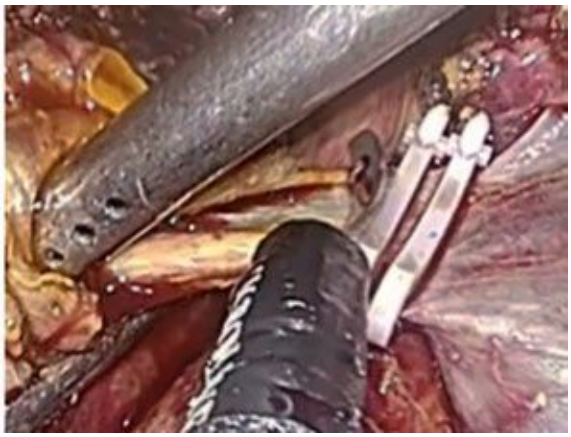

Рис. 14. **Пересечение правой долевой воротной вены.**



Рис. 15. **Пациентка на 11-е послеоперационные сутки.**