https://doi.org/10.17116/endoskop201723328-31

Анатомия латерального расширенного транссфеноидального эндоскопического эндоназального доступа

Д.м.н. П.Л. КАЛИНИН, к.м.н. О.И. ШАРИПОВ*, к.м.н. М.А. КУТИН, к.м.н. Д.В. ФОМИЧЕВ, к.м.н. Г.Ф. ДОБРОВОЛЬСКИЙ, д.м.н. Л.И. АСТАФЬЕВА

ФГАУ «ННПЦН им. акад. Н.Н. Бурденко» Минздрава РФ (дир. — акад. РАН А.А. Потапов), Москва, Россия

Введение. Расширенные эндоскопические транссфеноидальные операции в настоящее время широко применяются для лечения опухолей хиазмально-селлярной области. В данной анатомической работе представлены особенности анатомии латерального расширенного транссфеноидального эндоскопического доступа (ЛРТЭД). Материал и методы. В условиях анатомической лаборатории ФГАУ «ННПЦН им. акад. Н.Н. Бурденко» на 3 фиксированных анатомических препаратах был выполнен ЛРТЭД. В зависимости от объема костной резекции в полости носа и клиновидной пазухи осуществлен эндоскопический трансэтмоидальный транссфеноидальный доступ и доступ через крыловидно-небную ямку. Результаты и обсуждение. Латеральный расширенный транссфеноидальный эндоскопический доступ является малоинвазивным и может быть использован при удалении опухолей, располагающихся в латероселлярном пространстве. Эндоскопический эндоназальный трансэтмоидальный транссфеноидальный доступ является разновидностью ЛРТЭД, после осуществления которого кавернозный синус (КС) располагается практически по средней линии — занимает центральное положение в операционной ране, что делает удобной работу латеральнее внутренней сонной артерии. Латеральный расширенный транссфеноидальный эндоскопический доступ через крылонебную ямку позволяет осуществить подход как к КС, так и к меккелевой полости, медиальным отделам средней черепной ямки. Заключение. Латеральный расширенный транссфеноидальный эндоскопический доступ позволяет резецировать опухоли из самых латеральных и передненижних отделов КС, а также дает возможность подойти к новообразованиям, расположенным в меккелевой полости, подвисочной ямке, медиобазальных отделах средней черепной ямки.

Ключевые слова: эндоскопический транссфеноидальный доступ, латеральный расширенный транссфеноидальный эндоскопический доступ, аденомы гипофиза.

Anatomic features of lateral extended transsphenoidal endoscopic endonasal approach

P.L. KALININ, O.I. SHARIPOV, M.A. KUTIN, D.V. FOMICHEV, G.F. DOBROVOLSKIYI, L.I. ASTAF´EVA

Burdenko Neurosurgery Institute, Moscow, Russia

Objective. Today extended transsphenoidal endoscopic approaches are widely used in neurosurgery for removal tumors of the parasellar region. We performed an anatomic study of the lateral extended transsphenoidal endoscopic approach. Material and methods. We studied anatomy of the lateral extended transsphenoidal endoscopic approach in three adult cadaveric heads in which the arteries and veins were injected with latex. Endoscopic transethmoidal transsphenoidal approach and lateral extended transsphenoidal endoscopic approach through pterygopalatine fossa were also performed. Results and discussion. Lateral extended transsphenoidal endoscopic approach is minimally invasive and can be used to remove tumors located in the paramedian plane. Endoscopic endonasal transethmoidal transsphenoidal approach is a kind of lateral expanded approach, after which the ICA is located at the center of the operating field, and allows working laterally to the ICA more safely. The lateral extended transsphenoidal endoscopic approach through the pterygoid fossa allows toaccess to the CS and the Meckel's cave, the medial part of the middle cranial fossa. Conclusion. The lateral extended transsphenoidal endoscopic approach allows to resect tumors from the most lateral and anterior cavernous sinus parts, and also makes it possible to remove the tumors are located in the Meckel's cave, the infratemporal fossa, the medial part of the middle cranial fossa.

Keywords: endoscopic transsphenoidal surgery, pituitary adenomas, lateral extended transsphenoidal approach.

Список сокращений:

АГ — аденома гипофиза;
ВСА — внутренняя сонная артерия;
КС — кавернозный синус;
ЛРТЭД — латеральный расширенный транссфеноидальный эндоскопический доступ

© Коллектив авторов, 2017

*e-mail: sharipof86@gmail.com

Введение

Применение эндоскопа в транссфеноидальной хирургии позволило улучшить визуализацию в операционной ране, повысить радикальность операции и уменьшить число послеоперационных осложнений [1, 2].

Клиновидная пазуха является «окном» в переднюю, среднюю и заднюю черепные ямки. Стандартный транссфеноидальный доступ можно расширить в разных направлениях: от основания передней черепной ямки до нижних отделов ската в переднезаднем направлении, а латерально — для доступа к кавернозному синусу (КС), каналу зрительного нерва, орбите [1].

Использование расширенных транссфеноидальных эндоскопических доступов позволило улучшить визуализацию и облегчило подход к околоселлярному пространству и сделало возможным удаление различных опухолей хиазмально-селлярной области: распространенных аденом гипофиза (АГ), краниофарингиом, неврином тройничного нерва, хордом, менингиом бугорка турецкого седла, холестеатом и др. [3—5].

Материал и методы

В условиях анатомической лаборатории ФГАУ «ННПЦН им. акад. Н.Н. Бурденко» на 3 фиксированных анатомических препаратах выполнен латеральный расширенный транссфеноидальный эндоскопический доступ (ЛРТЭД).

Расширение области костной резекции вправо или влево, за пределы дна турецкого седла, обеспечивает доступ к области КС латеральнее внутренней сонной артерии (ВСА). ЛРТЭД позволяет резецировать опухоли из самых латеральных и передненижних отделов синуса, а также дает возможность подойти к меккелевой полости, подвисочной ямке, медиобазальным отделам средней черепной ямки **(рис. 1, см. на цв. вклейке)**.

Боковой расширенный транссфеноидальный эндоскопический доступ для удаления опухоли из передненижних и латеральных отделов КС осуществляется путем резекции костного выступа ВСА **(рис. 2, см. на цв. вклейке)**.

КС содержит кавернозный сегмент ВСА, окруженный волокнами симпатического сплетения, отводящий нерв (VI) и систему венозных полостей различного строения. В латеральной стенке КС проходят глазодвигательный нерв (III), блоковый нерв (IV) и первая ветвь тройничного нерва — глазной нерв (V1). Верхнечелюстной (V2) и нижнечелюстной (V3) нервы проходят между двумя листками ТМО латеральнее и ниже КС **(рис. 3, см. на цв. вклейке)**.

В зависимости от объема костной резекции в полости носа и в клиновидной пазухе выделяют эндоскопический эндоназальный трансэтмоидальный транссфеноидальный доступ и доступ через крыловидно-небную ямку.

На назальном этапе операции средняя носовая раковина смещается медиально или выполняется ее частичная резекция, что позволяет визуализировать анатомические структуры, расположенные латеральнее средней носовой раковины **(рис. 4, см. на цв. вклейке)**.

Затем при трансэтмоидальном транссфеноидальном доступе осуществляется резекция решетчатого пузырька *(bullaethmoidalis)* и задних ячеек решетчатой кости, что обеспечивает прямой подход к КС, который располагается практически в центре операционного поля **(рис. 5, см. на цв. вклейке)**. Средняя линия и дно турецкого седла при таком доступе располагаются латерально в поле зрения хирурга **(рис. 6, см. на цв. вклейке)**.

ЛРТЭД через крыловидно-небную ямку позволяет подойти к крыловидно-небной ямке, боковому карману клиновидной пазухи, КС, а также медиальной поверхности средней черепной ямки.

Крыловидно-небная ямка спереди ограничена задней стенкой верхнечелюстной пазухи, сзади — основанием крыловидного отростка **(рис. 7, см. на цв. вклейке)**.

Сфеноидотомия и удаление задних ячеек решетчатой кости позволяют в достаточном объеме визуализировать КС **(рис. 8, см. на цв. вклейке)**.

После смещения сосудисто-нервного образования крыловидно-небной ямки производится трепанация основания крыловидного отростка. Видиев нерв, который проходит в основании крыловидного отростка, является основным анатомическим ориентиром при выполнении ЛРТЭД, который указывает на местоположение ВСА **(рис. 9, см. на цв. вклейке)**.

Результаты и обсуждение

Резекция опухолей латероселлярной локализации сопряжена с высоким риском повреждения ВСА, так как при выполнении латеральных расширенных доступов часто приходится проводить манипуляции в непосредственной близости от ВСА и резецировать опухоль, расположенную в ее проекции.

Повреждение ВСА является редким, но смертельно опасным осложнением, которое встречается в 0—3,8% наблюдений [6]. Снизить вероятность повреждения ВСА в процессе эндоскопического транссфеноидального удаления опухоли возможно с помощью интраоперационной допплерографии. Данная методика позволяет определить границы разреза твердой мозговой оболочки в проекции КС и безопасно манипулировать латеральнее от турецкого седла [7, 8].

Врастание опухоли в полость КС снижает радикальность операций и увеличивает количество по-

слеоперационных осложнений. По данным П.Л. Калинина [3], количество тотальных резекций АГ при врастании опухоли в полость КС заметно ниже (51%), чем при отсутствии латероселлярного распространения опухоли (86,9%).

На вероятность тотального удаления АГ также влияет степень инвазии опухоли в полость КС (согласно Knosp Scale) [9]. G. Woodworth отмечает наличие статистически достоверной (p=0,04) разницы между количеством тотального удаления АГ со степенью инвазии Grade 1 и 2 по сравнению с резекцией опухолей со степенью Grade 3 и 4 (84,6 и 66,6% соответственно) [10].

B. Zhao в своей работе, посвященной оценке результатов хирургического лечения АГ, обращает внимание на то, что степень тотального удаления плотных опухолей ниже, чем мягких (50 и 64,1% соответственно) [11]. В исследовании, проведенном П.Л. Калининым и соавт., статистически достоверно реже удавалось выполнить тотальное удаление плотных АГ по сравнению с мягкими (p<0,05). Частота тотальной резекции мягких АГ составила 57,6%, а частично удаленных плотных АГ — 3,03%. Среди опухолей с умеренной плотностью возрастало число случаев с частичным удалением (13,0%) и уменьшалось количество радикальных операций (47,8%). При этом в группе пациентов, где опухоль была плотной, ни в одном случае не удалось тотальное ее удаление [10].

Независимо от плотности новообразования и его гормональной активности мы не предпринимаем попыток удаления опухоли из полости КС при наличии единственного хорошо видящего глаза на стороне инвазии. В таких случаях выполняется заведомо нерадикальная операция с целью максимально снизить риск повреждения глазодвигательного нерва, что может привести к опущению верхнего века на стороне глаза с хорошей остротой зрения.

Увеличение степени инвазии гормонально активных АГ в полость КС, согласно классификации Knosp, также статистически достоверно снижает частоту развития ремиссии заболевания.

В работе H. Nishioka ремиссия заболевания наблюдалась в 90% случаев при степени инвазии Grade 1 и 2, в 68,2% наблюдений при Grade 3, и не было ни в одном случае со степенью инвазии Grade 4 [12]. По нашим данным, при массивной инвазии АГ ремиссия наступала статистически достоверно реже, чем при небольшом распространении АГ в синус (p<0,05): при степени Grade 1 ремиссия наблюдалась в 60% случаях, при Grade 2 — в 33,3%, при Grade 3 — в 22,22%, при Grade 4 — всего 5,9% случаев [10].

В нашем исследовании частота развития в послеоперационном периоде глазодвигательных нарушений при осуществлении резекции опухоли из полости КС составила 14,4%. Развившиеся после операции глазодвигательные нарушения чаще всего являются функциональными и обычно регрессируют в течение нескольких месяцев после операции [10].

В целом частота глазодвигательных нарушений после операции в нашем исследовании значительно не отличалась от результатов, полученных в работах, проведенных ранее. M. Kitano сообщает о повреждении глазодвигательных нервов в 27% случаев после удаления опухолей из латерального ЛРТЭД [13]. Нарушения функций глазодвигательных нервов после операции статистически достоверно чаще наблюдались при массивной степени инвазии АГ (Grade 3 и Grade 4) по сравнению с незначительной (Grade 1 и Grade 2) степенью инвазии (p<0,05). В исследовании W. Couldwell и соавт. повреждения черепно-мозговых нервов при транссфеноидальных операциях наблюдались в 4% случаев и были связаны исключительно с резекцией опухоли из полости КС [14].

По данным проведенного топографоанатомического исследования, повышение риска повреждения отводящего нерва может наблюдаться при удалении опухоли из задненижних и передненижних отделов синуса, латеральнее кавернозного сегмента ВСА, а повреждение глазодвигательного нерва — из задневерхних и передневерхних отделов, также латеральнее ВСА **(рис. 10, см. на цв. вклейке)**.

Заключение

Латеральный расширенный транссфеноидальный эндоскопический доступ является малоинвазивным и может быть использован при удалении опухолей, располагающихся латероселлярно.

Эндоскопический эндоназальный трансэтмоидальный транссфеноидальный доступ является разновидностью латерального расширенного доступа, после осуществления которого КС располагается практически по средней линии — занимает центральное положение в операционной ране, что делает удобной работу латеральнее ВСА. Латеральный расширенный транссфеноидальный эндоскопический доступ через крыловидно-небную ямку позволяет осуществить подход как к КС, так и к меккелевой полости, медиальным отделам средней черепной ямки. Для проведения расширенных транссфеноидальных эндоскопических вмешательств (в том числе для резекции опухолей латероселлярной локализации) необходимы достаточный опыт хирурга в проведении стандартных эндоскопических аденомэктомий (150—200 операций) и обязательное обучение в условиях анатомической лаборатории.

Авторы заявляют об отсутствии конфликта интересов.

ЛИТЕРАТУРА/REFERENCES

1. Kassam AB, Prevedello DM, Carrau RL, Snyderman CH, Thomas A, Gardner P, Zanation A, Duz B, Stefko ST, Byers K, Horowitz MB. Endoscopic endonasal skull base surgery: analysis of complications in the authors' initial 800 patients. *J Neurosurg.* 2011;114(6):1544-1568. https://doi.org/10.3171/2010.10
2. Калинин П.Л., Фомичев Д.В., Кутин М.А., Кадашев Б.А., Астафьева Л.И., Шкарубо А.Н., Алексеев С.Н., Фомочкина Л.А. Эндоскопическая эндоназальная хирургия аденом гипофиза (опыт 1700 операций). *Вопросы нейрохирургии*. 2012;3:26-33. [Kalinin PL, Fomichev DV, Kutin MA, Kadashev BA, Astaf'eva LI, Shkarubo AN, Alekseev SN, Fomochkina LA. Endoscopic endonasal surgery of pituitary adenomas (experience of 1700 operations). *Vopr Neirokhir.* 2012;3:26-33. (In Russ.)].
3. Калинин П.Л. *Эндоскопическая транссфеноидальная хирургия аденом гипофиза и других опухолей околоселлярной локализации:* Дис. ... д-ра мед. наук. М. 2009. [Kalinin PL. *Endoskopicheskaya transsfenoidal'naya khirurgiya adenom gipofiza i drugikh opukholei okolosellyarnoi lokalizatsii:* Dis. ... d-ra med. nauk. M. 2009. (In Russ.)].
4. Cappabianca P, Cavallo LM, Esposito F, De Divitiis O, Messina A, De Divitiis E. Extended endoscopic endonasal approach to the midline skull base: the evolving role of transsphenoidal surgery. *Adv Tech Stand Neurosurg.* 2008;33:151-199. https://doi.org/10.1007/978-3-211-72283-1_4
5. Alfieri A, Jho HD. Endoscopic endonasal approaches to the cavernous sinus: surgical approaches. *Neurosurgery. 2001*;49(2):354-360. https://doi.org/10.1227/00006123-200108000-00017
6. Калинин П.Л., Шарипов О.И., Шкарубо А.Н., Фомичев Д.В., Кутин М.А., Алексеев С.Н., Кадашев Б.А., Яковлев С.Б., Дорохов П.С., Бухарин Е.Ю., Курносов А.Б., Попугаев К.А. Повреждение кавернозного отдела внутренней сонной артерии при транссфеноидальном эндоскопическом удалении аденом гипофиза (4 случая из собственной практики). *Вопросы нейрохирургии*. 2013;77(6):28-38. [Kalinin PL, Sharipov OI, Shkarubo AN, Fomichev DV, Kutin MA, Alekseev SN, Kadashev BA, Iakovlev SB, Dorokhov PS, Bukharin EIu, Kurnosov AB, Popugaev KA. Damage to the cavernous segment of internal carotid artery intranssphenoidal endoscopic removal of pituitary adenomas (reportof 4 cases). *Vopr Neirokhir.* 2013;77(6):28-38. (In Russ.)].
7. Dusick JR, Esposito F, Malkasian D, Kelly DF. Avoidance of carotid artery injuries in transsphenoidal surgery with the Doppler probe and micro-hook blades. *Neurosurgery.* 2007;60:4(suppl 2):322-328; discussion 328-329. https://doi.org/10.1227/01.neu.0000255408.84269.a8
8. Шарипов О.И., Кутин М.А., Калинин П.Л., Фомичев Д.В., Лукшин В.А., Курносов А.Б. Опыт применения интраоперационной ультразвуковой допплерографии в эндоскопической транссфеноидальной хирургии. *Вопросы нейрохирургии*. 2016;80(2):15-20. [Sharipov OI, Kutin MA, Kalinin PL, Fomichev DV, Lukshin VA, Kurnosov AB. The use of intraoperative Doppler ultrasound in endoscopic transsphenoidal surgery. *Vopr neirokhir.* 2016;80(2):15-20. (In Russ.)].
9. Knosp E, Steiner E, Kitz K, Matula C. Pituitary adenomas with invasion of the cavernous sinus space: a magnetic resonance imaging classification compared with surgical findings. *Neurosurgery*. 1993;33(4):610-617. https://doi.org/10.1097/00006123-199310000-00008
10. Калинин П.Л., Шарипов О.И., Пронин И.Н., Кутин М.А., Фомичев Д.В., Кадашев Б.А., Шкарубо А.Н., Алексеев С.Н., Астафьева Л.И., Тропинская О.Ф., Добровольский Г.Ф., Шульц Е.И., Андреев Д.Н., Воронина И.А., Курносов А.Б. Эндоскопическое транссфеноидальное удаление аденом гипофиза, врастающих в кавернозный синус. *Вопросы нейрохирургии*. 2016;80(4):63-74. [Kalinin PL, Sharipov OI, Pronin IN, Kutin MA, Fomichev DV, Kadashev BA, Shkarubo AN, Alekseev SN, Astaf'eva LI, Tropinskaya OF, Dobrovol'skiy GF, Shul'ts EI, Andreev DN, Voronina IA, Kurnosov AB. Endoscopic transsphenoidal resectionofpituitary adenomasinvadingthecavernous sinus. *Vopr neirokhir.* 2016;80(4): 63-74. (In Russ.)]. https://doi.org/10.17116/neiro201680463-74
11. Zhao B, Wei YK, Li GL, Li YN, Yao Y, Kang J, Ma WB, Yang Y, Wang RZ. Extended transsphenoidal approach for pituitary adenomas invading the anterior cranial base, cavernous sinus, and clivus: a single-center experience with 126 consecutive cases. *J Neurosurg.* 2010;112(1):108-117. https://doi.org/10.3171/2009.3
12. Nishioka H, Fukuhara N, Horiguchi K, Yamada S. Aggressive transsphenoidal resection of tumors invading the cavernous sinus in patients with acromegaly: predictive factors, strategies, and outcomes. *J Neurosurg.* 2014;121(3):505-510. https://doi.org/10.3171/2014.3
13. Kitano M, Taneda M. Extended transsphenoidal approach with submucosal posterior ethmoidectomy for parasellar tumors. Technicalnote. *J Neurosurg.* 2001;94(6):999-1004. https://doi.org/10.3171/jns.2001.94.6.0999
14. Couldwell WT, Weiss MH, Rabb C, Liu JK, Apfelbaum RI, Fukushima T. Variations on the standard transsphenoidal approach to the sellar region, with emphasis on the extended approaches and parasellar approaches: surgical experience in 105 cases. *Neurosurgery*. 2004;55(3):539-547. https://doi.org/10.1227/01.neu.0000134287.19377.a2

К статье *П.Л. Калинина и соавт.* «Анатомия латерального расширенного транссфеноидального эндоскопического эндоназального доступа»

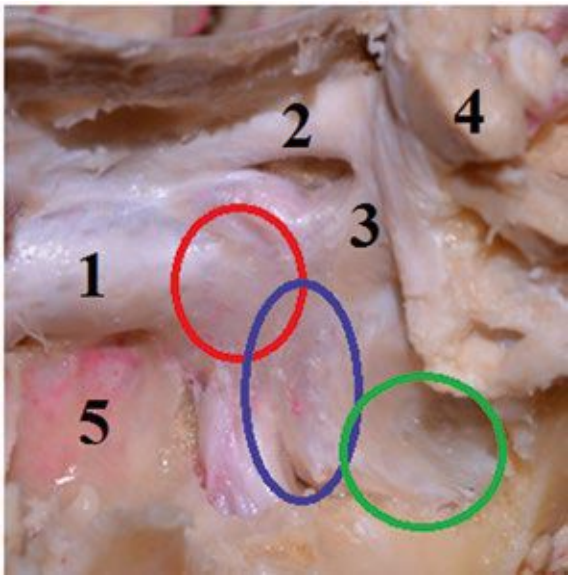

Рис. 1. **Анатомический препарат. Клиновидная пазуха.**

Резецированы задняя стенка клиновидной пазухи, вершина орбиты, основание крыловидного отростка. 1 — турецкое седло; 2 — зрительный нерв; 3 — верхняя глазничная щель; 4 — орбита; 5 — скат. Схематично изображены структуры, к которым можно подойти с помощью ЛРТЭД: кавернозный синус (выделен красной линией); меккелева полость (выделена синей линией); медиальные отделы средней черепной ямки (выделены зеленой линией).

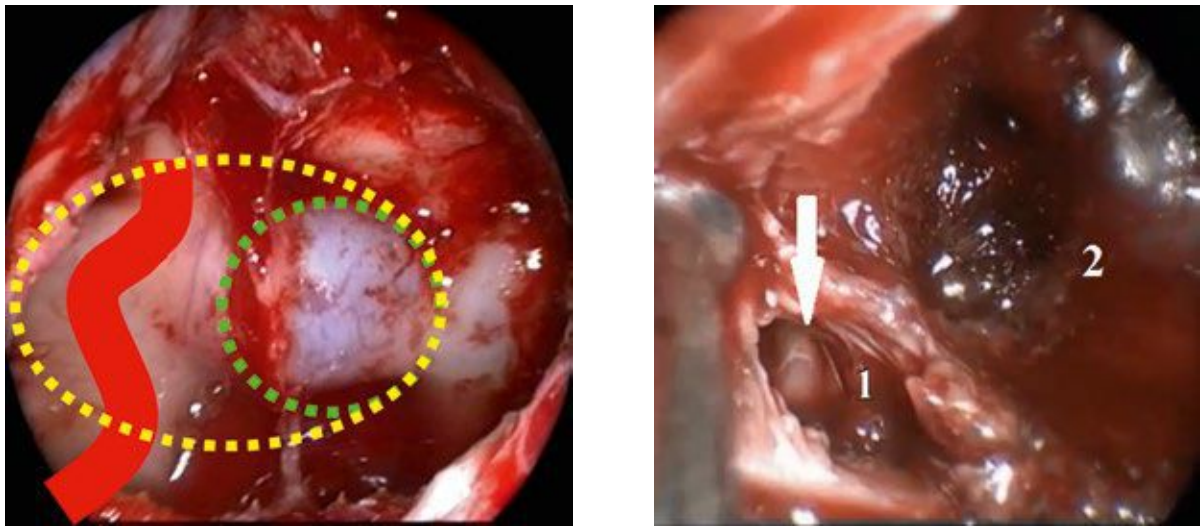

а б

Рис. 2. **Интраоперационное фото (0° эндоскоп).**

а — схема ЛРТЭД. Стандартная трепанация дна турецкого седла (выделена зеленой пунктирной линей) дополняется резекцией костного выступа ВСА (выделена желтой пунктирной линией), красной линией схематично изображен кавернозный сегмент внутренней сонной артерии; б — передняя стенка правого кавернозного синуса рассечена (1), визуализируется кавернозный отдел ВСА (указан стрелкой), 2 — полость турецкого седла после удаления эндоселлярной части опухоли.

К статье *П.Л. Калинина и соавт.* «Анатомия латерального расширенного транссфеноидального эндоскопического эндоназального доступа» *(продолжение)*

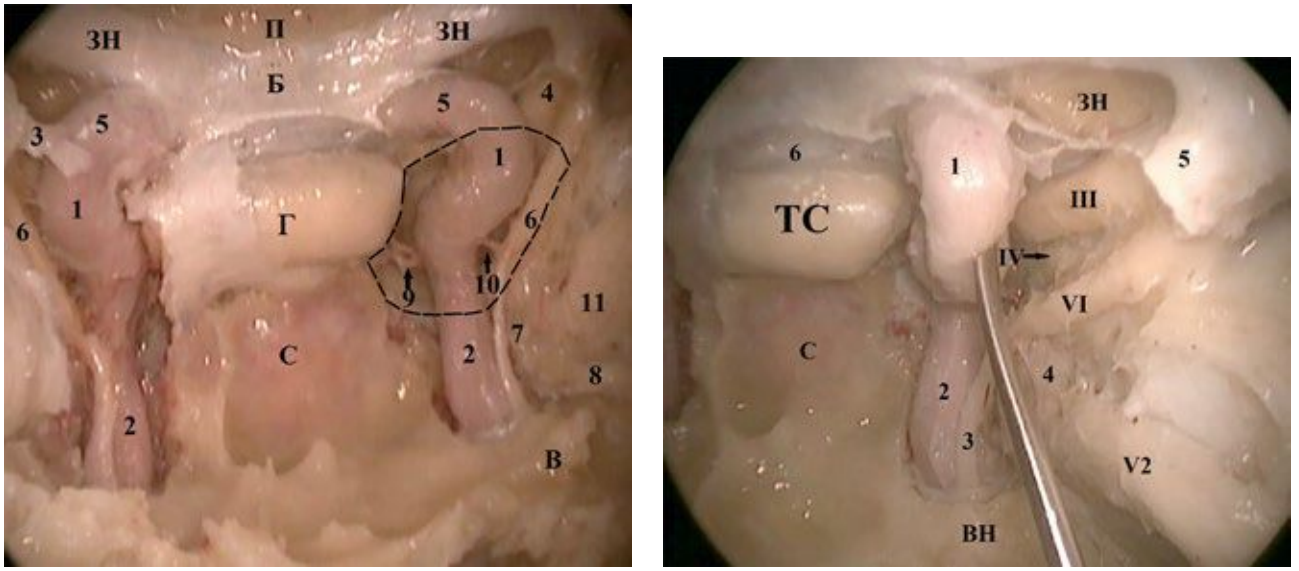

а б

Рис. 3. **Селлярная область (анатомический препарат).**

а — анатомический препарат (0° эндоскоп). Трепанирована задняя стенка клиновидной пазухи. Гипофиз (Г) занимает центральное положение, книзу от него располагается костное вдавление — скат (С), сверху от гипофиза располагаются бугорок турецкого седла (Б) и площадка клиновидной кости (П). Зрительные нервы (ЗН) в одноименном канале расположены по бокам от площадки клиновидной кости. Кавернозные синусы (слева выделен пунктирной линией) располагаются с двух сторон от гипофиза. Канал видиева нерва (В) является основным ориентиром для определения местоположения паракливального отдела ВСА (2). Проксимальное дуральное кольцо (3) ограничивает параклиноидный отдел ВСА (5). В полости кавернозного синуса располагается кавернозный отдел ВСА (1) и отводящий нерв (6). Кровоснабжение гипофиза осуществляется с помощью менинго-гипофизарного ствола (9), черепно-мозговые нервы кровоснабжаются из латерального ствола (10). Латеральнее VI черепно-мозгового нерва в боковой стенке КС располагается глазной нерв (первая ветвь тройничного нерва), который вместе с III и VI черепно-мозговыми нервами через верхнюю глазничную щель (4) входит в полость орбиты. Непосредственно снизу и латеральнее от КС располагается меккелева полость и расположенный в ней ганглий тройничного нерва (7); верхнечелюстной (11) и нижнечелюстной (8) нервы проходят между листками ТМО медиального отдела средней черепной ямки; б — параселлярное пространство, анатомический препарат (0° эндоскоп). Кавернозный сегмент ВСА (1) смещен медиально. Визуализируется латеральная стенка КС с проходящими в ней черепно-мозговыми нервами. 1 — кавернозный сегмент ВСА; 2 — паракливальный отдел ВСА; 3 — симпатическое сплетение ВСА; 4 — ганглий тройничного нерва; 5 — верхняя глазничная щель; 6 — межкавернозный синус; ТС — турецкое седло (гипофиз); ЗН — зрительный нерв; ВН — крыловидный (видиев) нерв; С — скат; III — глазодвигательный нерв; IV — блоковый нерв; VI — отводящий нерв, за которым располагается первая ветвь тройничного нерва (глазной нерв); V2 — вторая ветвь тройничного нерва.

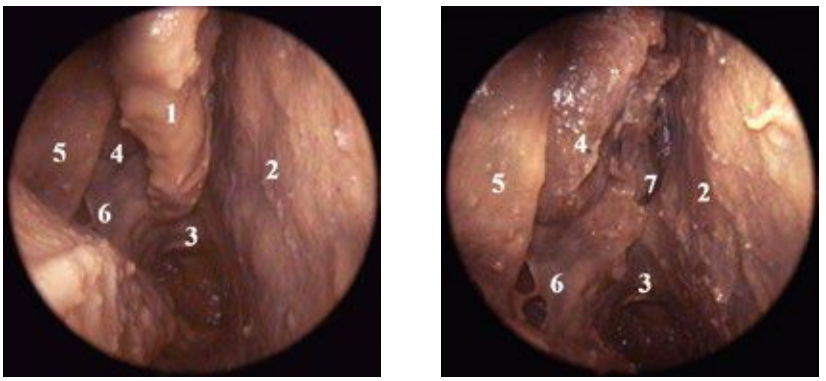

а б

Рис. 4. **Эндоскопический доступ к задним отделам правой половины полости носа; анатомический препарат (0° эндоскоп).**

а — эндоскоп введен в правую половину носа; б — удалена средняя носовая раковина справа. 1 — средняя носовая раковина; 2 — перегородка носа; 3 — хоана и носоглотка; 4 — решетчатый пузырек (*bullaethmoidalis*); 5 — крючковидный отросток; 6 — верхнечелюстная апертура; 7 — вход в клиновидную пазуху.

К статье *П.Л. Калинина и соавт.* «Анатомия латерального расширенного транссфеноидального эндоскопического эндоназального доступа» *(продолжение)*

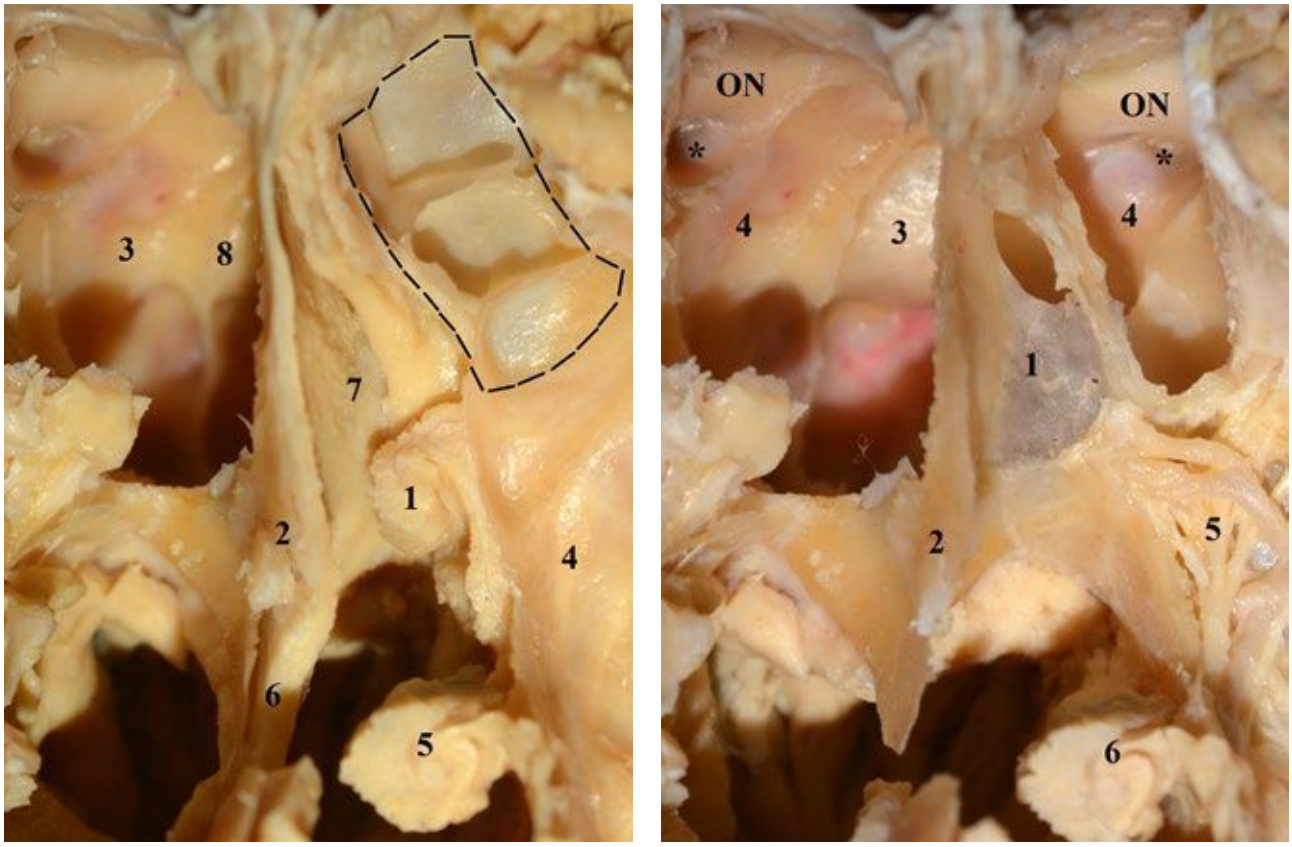

а б

Рис. 5. **Анатомический препарат основания средней черепной ямки (вид со стороны полости носа).**

а — правая половина передней стенки клиновидной пазухи удалена. 1 — верхняя носовая раковина; 2 — рострум; 3 — костный выступ ВСА; 4 — задняя стенка верхнечелюстной пазухи; 5 — средняя носовая раковина; 6 — задние отделы перегородки носа; 7 — передняя стенка клиновидной пазухи (левая половина); 8 — дно турецкого седла. Пунктирной линией выделены частично резецированные задние ячейки решетчатой кости; б — правая половина передней стенки клиновидной пазухи удалена вместе с задними ячейками решетчатой кости. В левой половине клиновидной пазухи передняя стенка (1) сохранена; после удаления задних ячеек решетчатой кости слева становится виден костный выступ ВСА (4); ON — зрительный нерв, * — оптико-каротидный карман; 2 — рострум; 3 — дно турецкого седла; 5 — крыловидно-небная ямка, 6 — средняя носовая раковина.

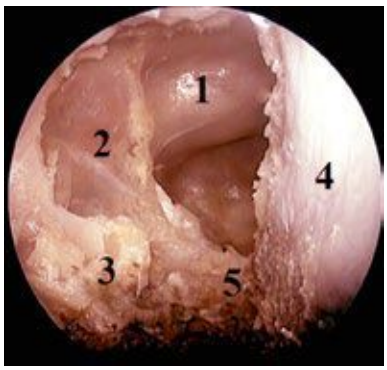

Рис. 6. **Анатомический препарат (0° эндоскоп).**

Осуществлен эндоскопический эндоназальный трансэтмоидальный транссфеноидальный доступ к задней стенке клиновидной пазухи через правый носовой ход (трепанирована правая половина передней стенки клиновидной пазухи и задние ячейки решетчатой кости). Центр операционного поля смещен латеральнее (в сравнении со стандартным эндоскопическим транссфеноидальным доступом) относительно средней линии и дна турецкого седла. 1 — дно турецкого седла; 2 — костный выступ ВСА; 3 — крыловидно-небная ямка; 4 — перегородка носа; 5 — рострум.

К статье *П.Л. Калинина и соавт.* «Анатомия латерального расширенного транссфеноидального эндоскопического эндоназального доступа» *(продолжение)*

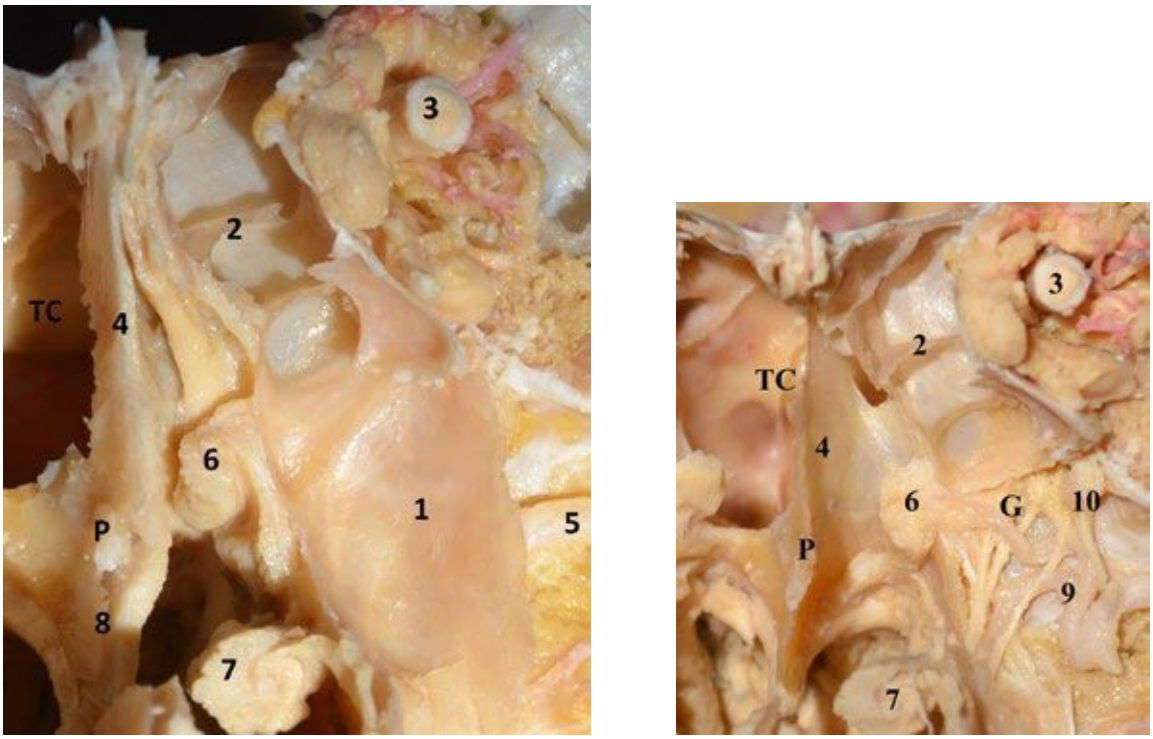

а б

Рис. 7. **Анатомический препарат основания черепа и околоносовых пазух.**

а — представлена задняя стенка верхнечелюстной пазухи, которая является передней стенкой крыловидно-небной ямки; б — задняя стенка верхнечелюстной пазухи удалена. 1 — задняя стенка левой верхнечелюстной пазухи; 2 — задние ячейки решетчатой кости; 3 — левый зрительный нерв и верхушка орбиты; 4 — передняя стенка клиновидной пазухи; 5 — верхнечелюстная артерия перед входом в крыловидно-небную ямку; 6 — верхняя носовая раковина; 7 — средняя носовая раковина; 8 — перегородка носа; 9 — ветви верхнечелюстной артерии; 10 — верхнечелюстной нерв и круглое отверстие, TC — турецкое седо, P — рострум,G — крыловидно-небный ганглий.

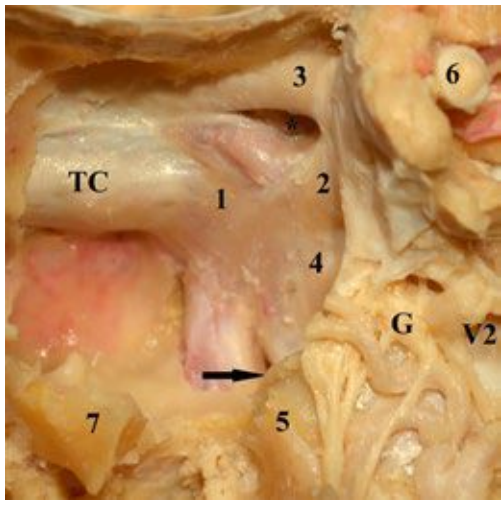

Рис. 8. **Анатомический препарат (клиновидная пазуха).**

Передняя стенка клиновидной пазухи, задние ячейки основной кости удалены. Визуализируется видиев нерв в костном канале, расположенный в основании крыловидного отростка (указан стрелкой). 1 — левый кавернозный синус; 2 — верхняя глазничная щель; 3 — канал зрительного нерва; 4 — боковой карман клиновидной пазухи; 5 — основание крыловидного отростка; 6 — зрительный нерв; 7 — рострум; TC — турецкое седло; G — крыловидно-небный ганглий; V2 — верхнечелюстной нерв в месте выхода из круглого отверстия; * — оптико-каротидный карман.

К статье *П.Л. Калинина и соавт.* «Анатомия латерального расширенного транссфеноидального эндоскопического эндоназального доступа» *(окончание)*

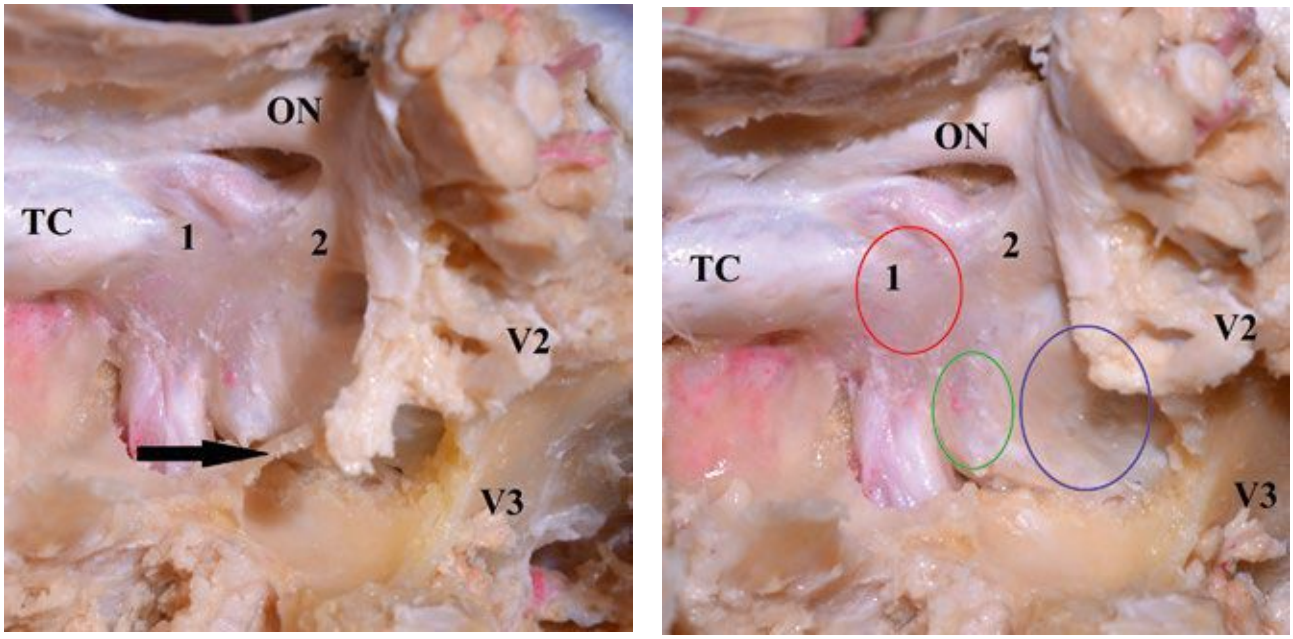

а б

Рис. 9. **Анатомический препарат (клиновидная пазуха).**

а — удалено основание левого крыловидного отростка (стрелкой указан видиев нерв); б — видиев нерв удален. Схематично красной линией отграничен кавернозный синус, зеленой линией — проекция меккелевой полости, синей линией — медиальные отделы средней черепной ямки. 1 — кавернозный синус; 2 — верхняя глазничная щель; ТС — турецкое седло; ON — канал зрительного нерва; V2 — вторая ветвь тройничного нерва в месте выхода из круглого отверстия; V3 — третья ветвь тройничного нерва в месте выхода из овального отверстия со стороны подвисочной ямки.

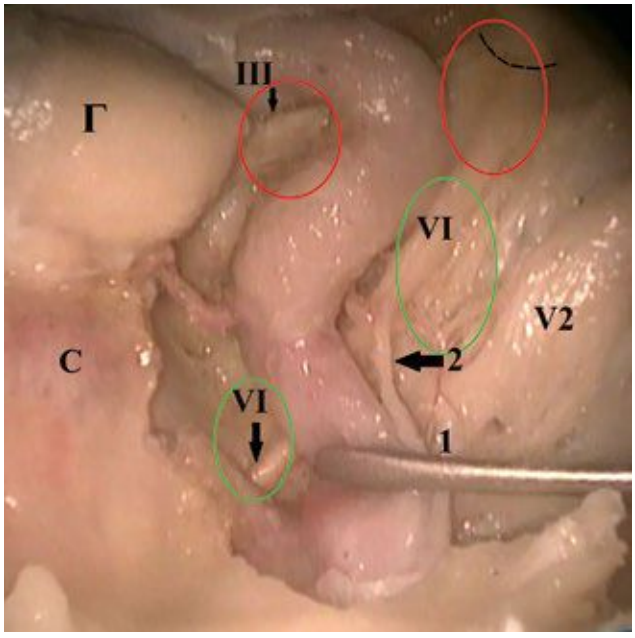

Рис. 10. **Анатомический препарат (45° эндоскопа).**

Представлен левый кавернозный синус. Паракливальный сегмент внутренней сонной артерии смещен шпателем латерально. Виден выход VI черепно-мозгового нерва из канала Дорелло в полость кавернозного синуса (указан стрелкой). Зеленой линией выделы нижнезадние и нижнепередние области кавернозного синуса. Красной линией выделены задневерхние и передневерхние отделы кавернозного синуса, где проходит III черепно-мозговой нерв; 1 — ганглий тройничного нерва; 2 — симпатические нервы, идущие вдоль ВСА, которые указывают на местоположение VI черепно-мозгового нерва; Г — гипофиз; С — скат; III — глазодвигательный нерв, VI — отводящий нерв; V2 — вторая ветвь тройничного нерва; пунктирной линией выделена верхняя глазничная щель.