doi: 10.17116/endoskop201521139-41

Случай успешного симультанного лапароскопического вмешательства по поводу крупной забрюшинной липомы и хронического калькулезного холецистита

Д.м.н., проф. В.П. ЗЕМЛЯНОЙ, к.м.н., доц. Б.В. СИГУА*, клин. орд. П.А. КОТКОВ

Кафедра факультетской хирургии им. И.И. Грекова Северо-Западного государственного медицинского университета им. И.И. Мечникова, Санкт-Петербург

Successful simultaneous laparoscopic management of large retroperitoneal lipoma and chronic gallstone cholecystitis

V.P. ZEMLYANOY, B.V. SIGUA, P.A. KOTKOV

Department of faculty surgery named after I.I. Grekov, North-Western State Medical University named after I.I. Mechnikov, St. Petersburg

Ключевые слова: забрюшинная липома, лапароскопия, симультанные операции.

Key words: retroperitoneal lipoma, laparoscopy, simultaneous surgeries.

Неорганные забрюшинные опухоли представляют собой новообразования, не имеющие органной принадлежности, развивающиеся из мягких тканей, которые расположены в забрюшинном пространстве (жировой, соединительной, сосудистой, нервной), а также из эмбриональных элементов. Такие опухоли встречаются редко и составляют от 0,01 до 0,3% всех новообразований человека [1, 2]. В большинстве случаев забрюшинные опухоли (70%) имеют мезодермальное происхождение с преимущественным преобладанием новообразований жировой природы (липомы и липосаркомы) [3]. По мнению большинства исследователей, липома — это зрелая опухоль жировой ткани, встречается в любом возрасте, несколько чаще у женщин в возрасте от 30 до 50 лет, крайне редко достигает больших размеров, при которых возникают условия для застоя крови, отека, некроза и изъязвления опухоли [1, 4, 5]. Клинические признаки забрюшинных липом неспецифичны, их проявления определяются в первую очередь локализацией и размером образования, а в ряде случаев наличие сопутствующей патологии может маскировать клинические проявления крупных забрюшинных липом. Основным методом диагностики при этом являются визуализирующие — ультразвуковое исследование (УЗИ), компьютерная и магнитно-резонансная томографии [4, 6—8].

Приводим клиническое наблюдение из собственной практики. *Пациентка Я.*, 57 лет, поступила в клинику факультетской хирургии им. И.И. Грекова СЗГМУ им. И.И. Мечникова 16.06.14 в плановом порядке с диагнозом: забрюшинное образование. Желчнокаменная болезнь, хронический калькулезный холецистит. Из анамнеза выяснилось, что 3 года назад при профилактическом осмотре выявлена желчнокаменная болезнь — рекомендовано консервативное лечение с динамическим наблюдением. На протяжении последнего года стала периодически отмечать дискомфорт, тяжесть в правом подреберье и мезогастральной области, боли ноющего характера, что связывала с желчнокаменной болезнью. При плановом УЗИ органов брюшной полости и забрюшинного пространства от 12.02.14 помимо признаков хронического калькулезного холецистита выявлено забрюшинное новообразование. В амбулаторных условиях 10.03.14 была выполнена магнитно-резонансная томография, при которой в правом забрюшинном пространстве на уровне L_{III}—L_V по ходу передненаружной поверхности поясничной мышцы обнаружено неправильной овальной формы образование размерами 64×49×91 мм с тонкой капсулой. Заключение: липома забрюшинного пространства. Кроме того, 09.05.14 выполнена компьютерная томография органов брюшной полости и забрюшинного пространства, подтвердившая наличие гомогенного новообразования с тонкой капсулой и широким основанием, размерами 68×55×93 мм, располагающегося справа по передней поверхности

© Коллектив авторов, 2015

*e-mail: dr.sigua@gmail.com

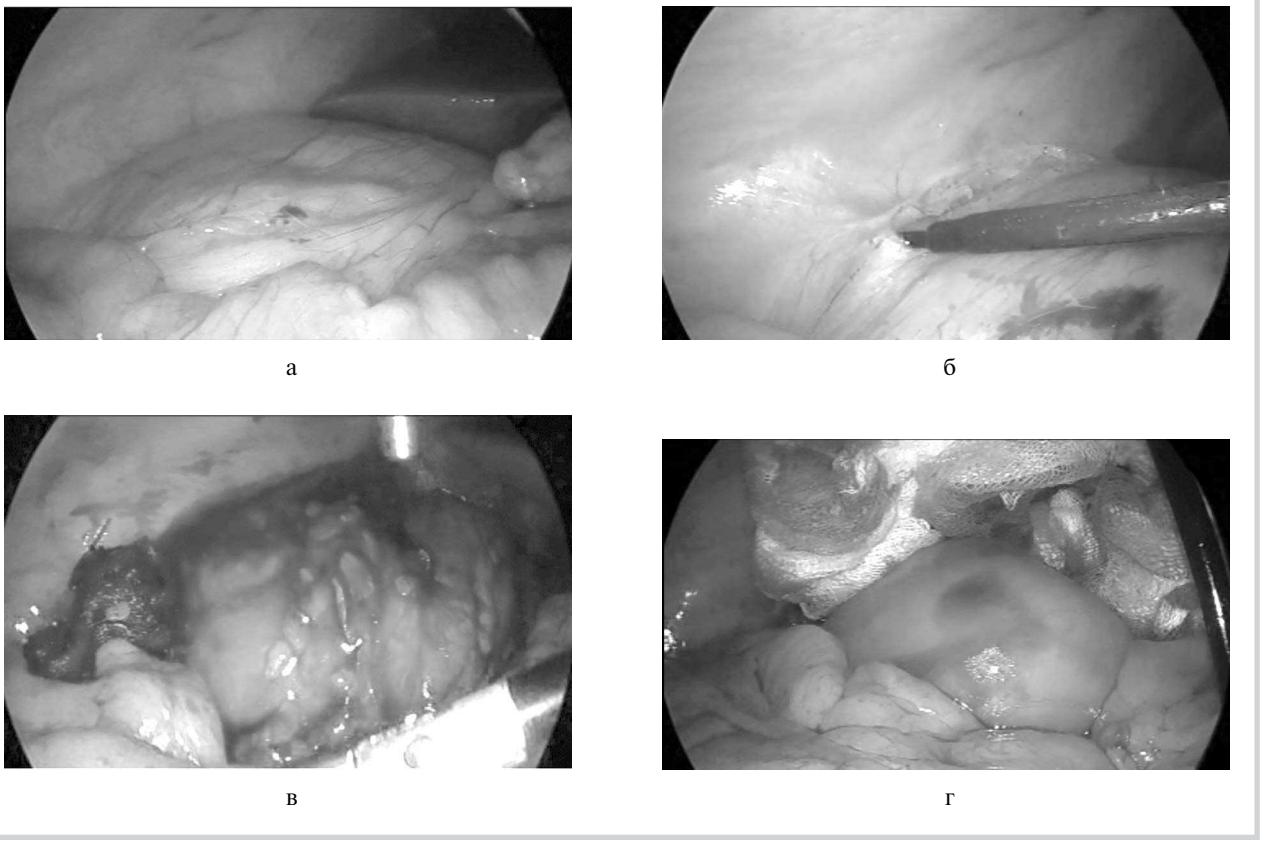

Этапы (а—г) лапароскопического выделения забрюшинной липомы.

m. psoas, оттесняющее правую почку кпереди и вверх с ее ротацией.

При поступлении пациентка предъявляет жалобы на постоянный дискомфорт, чувство тяжести в правом подреберье и поясничной области; кроме того, беспокоят изжога и боли в правом подреберье после приема пищи. Обследована: выполнен клинический минимум, фиброэзофагогастродуоденоскопия, фиброколоноскопия. С учетом полученных данных принято решение о выполнении симультанной лапароскопической холецистэктомии и удалении липомы забрюшинного пространства.

После установки троакара в нижней пупочной точке сформирован карбоксиперитонеум, введена видеосистема и выполнена обзорная лапароскопия. В проекции правой почки, спереди от последней выявлено округлое образование размерами 12,0×10,0×8,0 см, выступающее в брюшную полость через париетальную брюшину. Установлены дополнительные троакары в правом подреберье по среднеключичной и средней подмышечной линиям, а также в эпигастральной точке. После предварительной мобилизации восходящего отдела ободочной кишки частично острым, частично тупым путем выделена липома в капсуле из паранефральной клетчатки **(см. рисунок)**. Сосудистая ножка забрюшинной липомы пересечена с применением аппарата Ligasure. Затем выполнена лапароскопическая холецистэктомия по обычной методике. Оба препарата удалены с помощью контейнера через эпигастральную рану. Подведены контрольные дренажи к ложу желчного пузыря и правое забрюшинное пространство. Послеоперационный период протекал гладко. На 2-е сутки удалены дренажи, а на 5-е сутки пациентка выписана на амбулаторное лечение под наблюдение хирурга. Гистологически удаленный препарат представлен зрелой жировой тканью с элементами соединительной ткани, кровоизлияниями и участками некроза.

Приведенное клиническое наблюдение демонстрирует случай успешного симультанного лапароскопического вмешательства по поводу крупной забрюшинной липомы, клинические проявления которой длительное время маскировались проявлениями сопутствующей патологии — желчнокаменной болезни.

ЛИТЕРАТУРА

1. Бойко В.В., Далавурак В.П., Савви С.А. и др. Неорганные опухоли забрюшинного пространства: диагностика и хирургическое лечение. *Вопросы онкологии*. 2011;4:94-100.
2. Вашакмадзе Л.А., Черемисов В.В. Неорганные забрюшинные опухоли: современное состояние проблемы. *Российский онкологический журнал*. 2008;2:45-48.
3. Королева И.М., Кондрашин С.А. Гигантская липома брюшной полости. *Российский электрон журнал радиологии*. 2012;1:76-79.
4. Харченко В.П., Ухиквадзе В.Д., Сдвижков А.М. и др. Диагностика и лечение забрюшинных липом и липосарком. *Российский онкологический журнал*. 2011;3:10-15.
5. Ida CM, Wang X, MR. Erickson-Johnson et al. Primary retroperitoneal lipoma: a soft tissue pathology heresy: report of a case with classic histologic, cytogenetics, and molecular genetic features. *Am J Surg Pathol*. 2008;32(6):951-955.
6. van der Byl G, Cerica A, Sala MG. Retroperitoneal lipomas: A case report. *J Ultrasound*. 2012;15(4):257-266.
7. Jaykar RD, Kasabe P, Bhushan C et al. Giant Retroperitoneal Lipoma: a Case Report and Review. *Int J Recent Trends in Science And Technology*. 2012;5:71-73.
8. Lee KR, Seo TJ, Cho JH et al. A case of large retroperitoneal lipoma mimicking liposarcoma. *Korean J Gastroenterol*. 2010;55(6):394-402.