doi: 10.17116/endoskop201521133-38

# Многоузловой зоб: выбор хирургической тактики

Б.М. УРТАЕВ[1]*, З.Н. ТОТОЕВА[1], М.В. НЕКЛЮДОВА[2]

[1]ГБОУ ВПО МГМСУ им. А.И. Евдокимова Минздрава России; [2]ФГБУ Лечебно-реабилитационный центр Минздрава России, Москва, Россия

## Multinodular goiter: choice of surgical approach

B.M. URTAEV, Z.N. TOTOEVA, M.V. NEKLYUDOVA

Moscow State University of Medicine and Dentistry named after A.I. Evdokimov; Medical and Rehabilitation Center under the Ministry of Health of Russian Federation, Moscow, Russia

**Сравнительный анализ различных методов диагностики многоузлового зоба определил приоритет прицельной тонкоигольной биопсии и цитологического исследования каждого из узлов. Органосохраняющие резекции щитовидной железы оказались адекватными только при поражении одной доли коллоидным пролиферирующим зобом или фолликулярной опухолью, в том числе в рамках сочетанных форм. Предложенная модель выбора эндоскопической хирургической тактики позволила получить лучшие косметические результаты, не жертвуя объемом операции при различных вариантах патологии щитовидной железы.**

*Ключевые слова: заболевания щитовидной железы, хирургическое лечение.*

**Comparative analysis of different methods of multinodular goiter diagnosis identified priority of fine-needle aspiration biopsy with subsequent cytologic examination of each node. Organ preserving thyroid resection appeared to be adequate only in case of unilobar colloid proliferating goiter or follicular tumor including combined lesions. Proposed model of choice of endoscopic surgical approach allowed receiving better cosmetic results not sacrificing extent of surgery for different types of thyroid pathology.**

*Key words: thyroid diseases, surgical treatment.*

Многоузловой зоб (МУЗ) относится к наиболее распространенным заболеваниям щитовидной железы (ЩЖ) не только в России, но и во всем мире [1, 2]. Не решены проблемы эффективной дооперационной диагностики морфологической формы узлового зоба, что связано с разной морфологией узлов в его структуре [3, 4]. В отечественной и зарубежной литературе мало обсуждаются вопросы эффективности применения комплексной ультразвуковой диагностики и тонкоигольной аспирационной биопсии для диагностики гетерогенности МУЗ. Остается открытым вопрос о технике хирургического вмешательства у молодых пациентов [5—8].

Учитывая высокую частоту послеоперационных рецидивов многоузлового коллоидного пролиферирующего зоба и мультифокусного рака ЩЖ, ряд авторов в качестве единственного адекватного объема операции рассматривают тиреоидэктомию. Однако другие исследователи считают ее неоправданной в связи с высоким риском развития послеоперационных осложнений и проблем с заместительной гормональной терапией [9]. Не определено влияние гетерогенности МУЗ на объем резекции, а результаты применения органосохраняющих операций малочисленны и противоречивы.

Цель нашего исследования — улучшение результатов хирургического лечения больных с МУЗ путем оптимизации диагностики и выбора хирургической тактики.

## Материал и методы

Проведен сравнительный проспективный и ретроспективный анализ диагностики хирургического лечения и его результатов у 35 больных с МУЗ в возрасте от 27 до 58 лет (средний возраст 43,25±1,63 года) в период с 2000 по 2014 г.

Отношение мужчин и женщин составило 1:6 **(рис. 1)**.

Обследование пациентов включало клинический осмотр, лабораторную диагностику, ультразвуковое исследование (УЗИ) ЩЖ и регионарных лимфатических узлов, дополненное цветовой допплеровской визуализацией кровотока, электрокар-

© Коллектив авторов, 2015

*e-mail: simani25@rambler.ru; tozani@rambler.ru

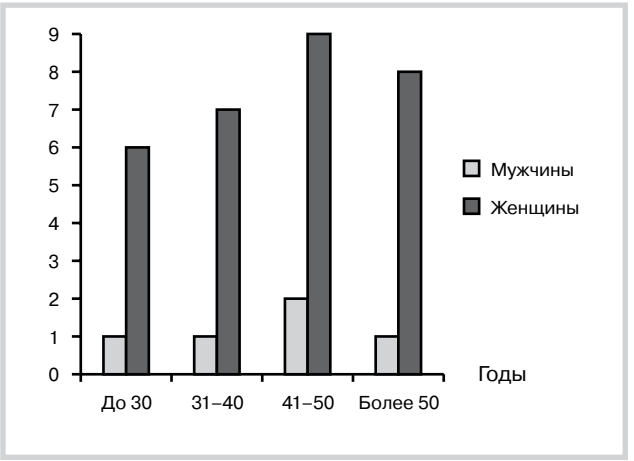


***Рис. 1.*** **Распределение обследованных больных с узловым зобом по полу и возрасту.**

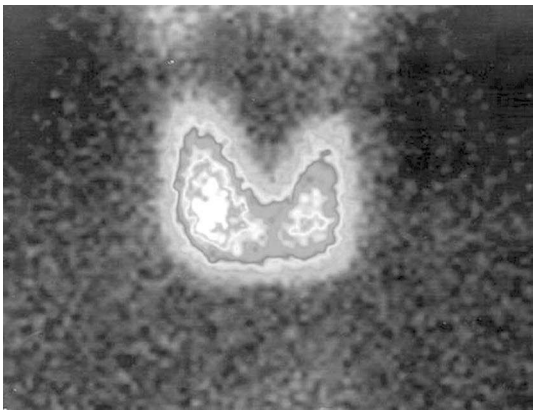

***Рис. 2.*** **«Горячий» узел в правой доле щитовидной железы.**

диографию, рентгенографию грудной клетки, сканирование ЩЖ и пункцию узлов под ультразвуковым наведением **(рис. 2)**.

Максимальный размер узлов колебался от 1,4 до 4,3 см (в среднем 2,52±1,01 см). Из 53 анализируемых узлов 46,3% пунктированы под ультразвуковым контролем. Тонкоигольную аспирационную биопсию узлов выполняли иглами диаметром 0,8 мм.

Продолжительность консервативной терапии у пациентов составляла от 4 до 36 мес (в среднем 11,15±5,4 мес).

Рак ЩЖ ($n$=16) был представлен высокодифференцированными формами, преимущественно папиллярной карциномой ($n$=14). Классификацию его проводили в соответствии с VI разработкой TNM — классификацией раковых заболеваний (UICC, 2002).

При послеоперационном гистологическом исследовании регистрировали гистологическую форму каждого узла многоузловых форм согласно Международной гистологической классификации опухолей (ВОЗ, 1986).

Всем пациентам выполнены хирургические вмешательства различного объема экстрафасциально: тиреоидэктомия ($n$=17) — удаление всей паренхимы ЩЖ; субтотальная резекция ($n$=14) — резекция с сохранением тиреоидного остатка объемом до 10 мл; гемитиреоидэктомия ($n$=4) — удаление одной анатомической доли ЩЖ и перешейка.

Статистический анализ данных проведен с использованием пакета программ Statistica 6.0 («StatSoft», 1999). Для порядковых признаков вычисляли параметры распределения, номинальные признаки представляли в виде относительных частот объектов исследования. Для сравнения выборок по количественным признакам использовали критерий Вилкоксона, признаки бинарного типа представляли в виде относительной частоты и ее доверительного интервала. Для сравнения групп по качественным признакам использовали точный критерий Фишера, $\chi^2$ с поправкой Йетса. При анализе количественных данных определяли их вид распределения (критерий Шапиро—Уилка). С целью прогнозирования рецидивов заболевания использовали многофакторный логистический регрессионный анализ. Критический уровень статистической значимости принимали равным 0,05.

## Результаты

Для оценки структуры МУЗ проведен анализ морфологической природы каждого узла в структуре многоузловых поражений.

Выявлены три морфологические группы: неопухолевые поражения — 17 (48,7%) больных, представленные многоузловым коллоидным зобом; опухоли ЩЖ — у 7 (19,4%), сочетанные поражения — у

***Таблица 1.*** **Структура патологии щитовидной железы у обследованных больных**

| Морфологическая форма заболевания | Число больных | |
|---|---|---|
| | абс. | % |
| Коллоидный зоб | 17 | 48,7 |
| Рак | 7 | 19,4 |
| Сочетанные поражения | 11 | 31,9 |
| Всего | 35 | 100 |

11 (31,9%) — каждый узел имел свою морфологическую природу **(табл. 1)**.

С многоузловым поражением одной анатомической доли было 20 больных, с поражением 2 анатомических долей — 10.

Рак у 7 пациентов представлен высокодифференцированным папиллярным раком в 6 случаях и фолликулярной карциномой — в 1.

Мультифокусный рост папиллярного рака выявлен у 2 больных. Мультифокусный рост фолликулярной карциномы не выявлен. Регионарное метастазирование констатировано в 2 случаях с поражением лимфатических узлов VI уровня (N1a), отдаленных метастазов не было. Регионарного и отдаленного метастазирования фолликулярного рака ЩЖ не выявлено. Во всех наблюдениях диагностирована I стадия заболевания.

При анализе структуры сочетанных поражений ЩЖ превалировала комбинация коллоидного зоба и папиллярный рак (77,3%).

**Результаты клинического осмотра.** При клиническом осмотре больных в случае поражения одной анатомической доли ($n$=20) МУЗ был выявлен у 13 (66%) пациентов, в группе больных с поражением нескольких анатомических долей ($n$=15) — у 6 (42%).

Бугристая поверхность узла чаще соответствовала опухолям ЩЖ ($p$=0,0001). Статистически значимых различий по частоте выявления данного признака между раком и аденомами не было ($p$=0,63).

Диагностическая чувствительность клинического осмотра при выявлении сочетанных поражений одной анатомической доли составила 40%, специфичность — 85%, эффективность — 60%, при поражении нескольких долей — 85, 80 и 85% соответственно.

По результатам оценки тиреоидного статуса у 100% больных имелся клинический и лабораторный эутиреоз. Статистически значимых отличий гормонального статуса от морфологической формы зоба не было ($p$=0,17).

Таким образом, достоверная диагностика сочетанных поражений на этапе клинического осмотра невозможна.

**Результаты УЗИ.** В ходе УЗИ диагноз МУЗ был диагностирован у всех больных. В отличие от клинического осмотра УЗИ с высокой долей достоверности позволило диагностировать все, в том числе «малые», узловые образования ($p$=0,01). При пальпации достоверная оценка размеров и количества узлов была произведена лишь в 9% случаев.

Анализ структуры узлов не выявил различий по частоте обнаружения однородной и неоднородной структуры в узлах различного генеза ($p$=0,13; $p$=0,42). При анализе эхоплотности гипоэхогенная структура узла статистически значимо чаще встречалась при опухолевом характере поражения ($p$=0,05), анэхогенная — соответствовала узлам неопухолевой природы ($p$>0,01), изоэхогенная — аденомам ЩЖ ($p$=0,02).

Использование этих критериев для диагностики характера поражения имело низкие диагностические чувствительность, специфичность и эффективность (67, 61 и 65% соответственно). Вероятность опухоли при гипоэхогенности узла составляла 37%.

Статистически значимых различий по частоте выявления гиперэхогенных узлов при поражениях различного генеза не выявлено ($p$=0,38). Анэхогенные интранодулярные включения статистически значимо чаще встречались при коллоидном зобе ($p$=0,04). Чувствительность данного критерия составила 75,9% при специфичности 51,9%. Вероятность неопухолевой природы узла с анэхогенными включениями составила 70,8%. Статистически значимых различий по частоте выявления гипо-, изо-, гиперэхогенных интранодулярных включений в узлах различного генеза не выявлено ($p$=0,44, 0,45 и 0,25 соответственно).

Сочетание анэхогенных интранодулярных включений и halo-ободка в структуре коллоидного зоба выявлено в 38%, а при раке — в 15% случаев. Анализ частоты обнаружения данного сочетания в узлах различного генеза статистически значимых различий не выявил ($p$=0,10). Сочетание гипоэхогенного узла с отсутствием капсулы или нарушением ее целостности статистически значимо чаще встречалось при раке (48%; $p$=0,01). Данное сочетание признаков имело высокую специфичность — 96,2% при чувствительности 39%. Вероятность рака ЩЖ при диагностике данного сочетания составляла 83%.

Вероятность сочетанных поражений при гетерогенности ультразвуковых характеристик составляла 52%.

Таким образом, дифференциальная диагностика характера поражения, в том числе выделение косвенных признаков его морфологической структуры на данном этапе исследования не имела диагностической значимости.

**Результаты селективной флоуметрии тиреоидного кровотока.** При поражении одной анатомической доли ЩЖ усиление кровотока на стороне поражения соответствовало наличию опухолевого узла или узлов с высокой степенью пролиферативной активности ($p$=0,01). При сочетанных поражениях достоверной разницы индекса резистивности в зависимости от морфологической природы поражения не выявлено ($p$=0,35).

**Результаты цветовой допплеровской визуализации кровотока**. Наличие интранодулярного кровотока в 86% случаев в обеих группах соответствовало опухолям ЩЖ, I и II типы сосудистого рисунка соответствовали узлам неопухолевой природы (87,2%) ($p$<0,01). Усиление паренхиматозного кровотока выявлено в 17,6% случаев при коллоидном зобе и в 22,8% при раке. Чувствительность III типа кровото-

ка как признака рака составляла 82,3%, специфичность — 85,2% и вероятность рака при наличии интранодулярного кровотока — 67,7%.

При анализе гетерогенности различные типы сосудистых рисунков в узлах МУЗ у одного пациента соответствовали сочетанным поражениям (90%; $p$=0,01).

Диагностическая чувствительность различных типов сосудистого рисунка у одного пациента при диагностике сочетанного поражения одной анатомической доли составляла 92,5% при специфичности 84,1%. Вероятность сочетанного поражения при гетерогенности сосудистых рисунков была равна 74,5%. В группе пациентов с поражением нескольких анатомических долей чувствительность данного метода составила 100% при специфичности 72,9%.

Таким образом, эта методика являлась ценным методом косвенной верификации рака ЩЖ.

**Результаты тонкоигольной биопсии.** Цитологический анализ позволил установить морфологическую природу новообразований в 76,4% случаев при коллоидном зобе и в 71,2% — при раке. Использование ультразвукового контроля позволило улучшить диагностику на 10%.

При коллоидном зобе ложноотрицательное заключение было, вероятно, основано на наличии признаков высокой пролиферативной активности фолликулярного эпителия с формированием псевдопаппилярных структур. Ложноотрицательные результаты при раке, возможно, были связаны с трудностями дифференциальной диагностики фолликулярных неоплазий.

**Методика и объемы выполненных хирургических вмешательств.** Для оценки эндоскопических операций мы разделили пациентов на 2 группы.

Основная группа — 15 человек, которым выполнены эндовидеохирургические вмешательства на ЩЖ. Группа сравнения — 20 человек, оперированы стандартным способом.

В зависимости от различных клинико-морфологических форм зоба, наличия или отсутствия рака, степени поражения, по степени увеличения ЩЖ и объема вмешательств выполняли гемиструмэктомию, субтотальную и обычную резекцию одной доли или обоих долей с экстирпацией перешейка, тиреоидэктомию.

**Техника эндовидеохирургического вмешательства.** Под эндотрахеальным наркозом производят 2 разреза кожи длиной около 12 мм в подмышечных областях с обеих сторон. В области молочных желез выполняют 2 аналогичных разреза длиной 15 мм. Затем осуществляют отсепаровку тканей в области разрезов, от нижнего края ключицы до щитовидного хряща, латерально по переднему краю кивательной мышцы. После этого осуществляют инсуффляцию $CO_2$ в зоны отсепаровки под давлением 5 мм рт.ст. через 12-миллиметровый порт, вводят камеру **(рис. 3)**.



***Рис. 3.*** **Камера в области расположения щитовидной железы.**

После отсепаровки клетчатки передней поверхности шеи выделяют передние мышцы шеи и пересекают по срединной линии, открывая ЩЖ и производят истмусотомию. Затем мобилизуют правую долю ЩЖ, выделяют возвратный нерв и накладывают скобки верхнюю и нижнюю щитовидную артерии, аналогично производят операцию с другой стороны, выполняют тиреоидэктомию. Проводят гемостаз и удаляют ЩЖ через разрез в подмышечной области **(рис. 4)**.

После извлечения удаленного препарата в область операции вводят гемостатическую вату. Раны на коже также ушивают и накладывают на грудь давящую повязку, так как это дает возможность избежать гематом в подкожной жировой клетчатке.

По описанному способу оперированы 7 больных с многоузловым эутиреоидным зобом, 3 пациента с аденомой ЩЖ и 5 с онкопатологией ЩЖ (папиллярный рак).

Интраоперационная визуализация возвратного гортанного нерва проведена у 81% пациентов в 1-й группе и в 90% во 2-й группе. Ни в одном случае не возникло повреждений возвратного гортанного нерва, крупных сосудов шеи и/или послеоперационной гипокальциемии. В отличие от больных, которым доступ к ЩЖ осуществлялся по известной методике, послеоперационная реабилитация была более быстрой и менее болезненной, что выражалось в полном отсутствии в назначениях инъекционных анальгетиков.

Длительность операции варьировала от 90 до 155 мин, в среднем составила 123±7,25 мин, что примерно соответствует длительности операции при стандартных хирургических вмешательствах.



***Рис. 4.*** **Процесс извлечения щитовидной железы.**

Все больные выписаны из стационара в удовлетворительном состоянии на 3—5-е сутки после операции (средняя продолжительность послеоперационного периода составила 4,4±1,5 дня). Пациенты в 100% случаев были удовлетворены косметическим эффектом. Летальных исходов не отмечено.

В группе сравнения объем резекции также определялся морфологической формой заболевания, минимальный объем — гемитиреоидэктомия. При полюсном поражении одной анатомической доли в случаях высокодифференцированного рака Т1 выполняли гемитиреоидэктомию. При локализации РЩЖ Т1 в непосредственной близости к перешейку, а также при любой локализации Т2 выполняли субтотальные резекции с объемом тиреоидного остатка не более 5—6 мм$^3$ верхнего полюса контралатеральной доли или тиреоидэктомии.

В случае билатерального поражения органосохраняющие резекции считали возможными при неопухолевом поражении, при сочетанных поражениях с расположением высокодифференцированного рака Т1—2 в одной доле. При монолатеральном раке Т3, билатеральном злокачественном поражении любой стадии и конгломератном зобе выполняли тиреоидэктомии. При МУЗ в 90% случаев выполняли субтотальную резекцию ЩЖ.

В структуре осложнений отмечены временный парез возвратного нерва с одной стороны у 1 больного и транзиторный гипопаратиреоз у 2 пациентов. Стойких нарушений не выявлено. Общая частота развития ранних послеоперационных осложнений при поражении одной анатомической доли составляла 15%, при билатеральном поражении — 35,7%.

Все больные выписаны из стационара в удовлетворительном состоянии на 7—9-е сутки после операции (средняя продолжительность послеоперационного периода составила 8,5±1,5 дня). Пациенты в 80% случаев были удовлетворены косметическим эффектом. Летальных исходов не было.

**Анализ рецидивов.** Наблюдение за больными обеих групп осуществлялось в сроки от 6 мес до 5 лет. В группе пациентов с поражением одной анатомической доли рецидив был диагностирован в случае папиллярного рака в противоположной доле, у этого больного имелся папиллярный рак в стадии Т3. В группе сочетанных поражений в 2 случаях рецидивировал также папиллярный рак. Ретроспективный анализ лечения больных с рецидивами рака показал, что в 3 наблюдениях были выполнены неадекватные объемы резекции в связи с ошибочным определением стадии опухоли, отсутствием дооперационного цитологического заключения о морфологии узлов.

При МУЗ прогностическая вероятность риска рецидива после выполнения субтотальной резекции составляла 0,33 против 0 после тиреоидэктомии. Применение субтотальной резекции при мультифокусном папиллярном раке билатеральной локализации вне зависимости от стадии опухоли определяло риск рецидива от 0,65 (при Т1—2) до 1,0 (при Т3). При сочетанных поражениях при монолатеральной локализации опухоли любой стадии выполнение субтотальных резекций определяло риск рецидива 0,75 при 0 после выполнения тиреоидэктомии **(табл. 2)**.

Выполнение органосохраняющих резекций при мультифокусном раке Т2-3 и сочетанных поражениях при любой локализации узлов имели высокий риск рецидива опухоли.

***Таблица 2.*** **Вероятность рецидива в зависимости от объема поражения и его морфологической формы при органосохраняюших операциях**

| Морфологическая форма | Вероятность рецидива, % | |
|---|---|---|
| | более 1 узла в одной доле | множество узлов в 2 долях |
| Коллоидный зоб | 0 | Менее 30 |
| Сочетанные поражения (+ рак Т1) | 0 | Менее 70 |
| Сочетанные поражения (+ рак Т2-3) | 100 | 100 |
| Мультифокусный рак (Tm) | Менее 90 | 100 |

Таким образом, выполнение гемитиреоидэктомии возможно только при коллоидном зобе или аденоме ЩЖ с поражением одной анатомической доли. Субтотальные резекции показаны при одностороннем поражении ЩЖ фолликулярной опухолью. В случаях мультифокусного папиллярного рака, а также при его сочетании с иными опухолевыми или пролиферативными узлами больному необходимо выполнение тиреоидэктомии.

### Выводы

В $^{2}/_{3}$ наблюдений сочетанных многоузловых поражений ЩЖ поражается одна анатомическая доля, в то время как опухоли чаще развивались в обеих анатомических долях ЩЖ.

Сравнительный анализ различных методов диагностики МУЗ определил приоритет прицельной тонкоигольной аспирационной биопсии и цитологического исследования каждого из узлов. При многоузловом поражении необходимо выполнять комплексное УЗИ.

При мультифокусном папиллярном раке Т1—3 необходимо выполнение тиреоидэктомии. Предложенная модель выбора хирургической тактики позволила получить более качественные косметические результаты без ущерба радикальности вмешательства, к тому же полностью отсутствует возможность формирования келоидных рубцов на открытых частях тела.

## ЛИТЕРАТУРА


1. Слоу Л.М., Джонс Р., Рэндольф Г. и др. История хирургии щитовидной железы. *Вестник хирургии*. 2005;2:56-58.
2. Валдина Е.А. *Заболевания щитовидной железы*. Руководство. СПб.; 2006;368.
3. Золлингер Р.М., Золлингер-младший Р.М. *Атлас хирургических операций*. М.: Международный медицинский клуб; 2002;332-338.
4. Браверманн Л.И. *Болезни щитовидной железы*. Пер. с англ. М.: Медицина. 2000;417.
5. Самцов А.В., Озерская О.С. Классификация, сравнительная клиническая характеристика и тактика лечения келоидных и гипертрофических рубцов. *Вестник дерматологии и венерологии*. 2002;2:70-72.
6. Wheeler Malcolm H. The technique of thyroidectomy. *J Roy Soc Med.* 1998;91(33):12-16.
7. Feld S, Garcia M. AACE Clinical Practice Guidelines for the Diagnosis and Management of Thyroid Nodules. *Endocrine Pract.* 1996;2(1):78-84.
8. Chow SM. Papillary microcarcinoma of the thyroid-prognostic significance of lymph node metastasis and multifocally. *Cancer.* 2003;98:31-40.
9. Bryson PC, Shores CG, Hart C. Immunohistochemical distinction of follicular thyroid adenomas and follicular carcinomas. *Arch Otolaryngol Head Neck Surg.* 2008;134(6):581-586.