doi: 10.17116/endoskop201521128-32

Однопортовая нефрэктомия у младенцев: первый клинический опыт

Ю.А. КОЗЛОВ[1, 3], В.А. НОВОЖИЛОВ[1—3], П.А. БАРАДИЕВА[2]

[1]Городская Ивано-Матренинская детская клиническая больница, Иркутск, центр хирургии и реанимации новорожденных; [2] кафедра детской хирургии, Иркутский государственный медицинский университет; [3] кафедра детской хирургии, Иркутская государственная медицинская академия последипломного образования

Single-port nephrectomy in the newborns: first clinical experience

YU.A. KOZLOV, V.A. NOVOZHILOV, P.A. BARADIEVA

Irkutsk Municipal Pediatric Clinical Hospital, Irkutsk, center of surgery and intensive care of the newborns; Irkutsk State Medical University, Department of Pediatric Surgery; Irkutsk State Medical Academy of Postgraduate Education, Department of Pediatric Surgery

Цель исследования — демонстрация возможности однопортовой лапароскопической нефрэктомии у младенцев. В период между январем 2013 г. и маем 2014 г. выполнено 5 лапароскопических нефрэктомий с использованием однопортовой техники. Произведен анализ эффективности этих операций, ранних и поздних послеоперационных результатов. Средний возраст пациентов на момент операции составил 90±22 дня (66—119 дней). Масса тела пациентов составляла 5,49±0,11 кг (5,41—5,56 кг). Средняя длительность однопортовой нефрэктомии составила 55±6 мин (50—60 мин). Все операции выполнены без конверсии в мультипортовую лапароскопию. Послеоперационные осложнения отсутствовали. Восстановление всех пациентов протекало благоприятно. Опыт, опубликованный в этом исследовании, подтверждает, что однопортовая лапароскопическая нефрэктомия может быть применена для лечения нефункционирующих почек у маленьких детей с хорошими результатами. Однако требуется дальнейшее накопление опыта и выполнение сравнительных исследований, чтобы сделать суждение о преимуществе операций с использованием единого лапароскопического доступа.

Ключевые слова: дети, нефрэктомия, лапароскопия, единый лапароскопический доступ

The aim of the study was to demonstrate the possibility of single-port laparoscopic nephrectomy in infants. From January 2013 to May 2014 five laparoscopic nephrectomies were performed with the use of single-port technique. Analysis of the effectiveness of the surgeries, short-term and long-term postoperative outcomes has been carried out. Average patient´s age at the time of surgery was 90±22 days (66—119 days). Body weight of patients was 5.49±0.11 kg (5.41—5.56 kg). Average duration of single-port nephrectomy was 55±6 min (50—60 min). All surgeries were accomplished without conversion to multiport laparoscopy. Postoperative complications were absent. All patients' recovery was uneventful. Our experience confirms that single-port laparoscopic nephrectomy may be applied for the treatment of non-functioning kidney in the newborns with good results. However, further experience accumulation and comparative studies are required to make a judgment about the benefits of surgery with the use of single laparoscopic approach.

Key words: children, nephrectomy, laparoscopy, single laparoscopic access.

Минимально инвазивная хирургия становится все более распространенным методом лечения различных урологических заболеваний у детей. Для пациентов с нефункционирующими почками лапароскопия является безопасной и эффективной альтернативой традиционной открытой хирургии. Она сопровождается преимуществами, которые заключаются в быстром восстановлении пациентов после операции, снижении послеоперационной боли и хорошим косметическим эффектом [1—3]. Технические успехи, достигнутые в последнее время, расширили хирургические возможности для нефрэктомии (НЭ) с использованием единого лапароскопического доступа (ЕЛД), которая также известна как однопортовая лапароскопическая хирургия (SILS). Предыдущие сообщения об этом методе удаления почки у детей являются редкими и ограничены числом случаев [4—10]. Однопортовый лапароскопический подход для НЭ не нашел широкого применения у детей младшей возрастной группы — новорожденных и младенцев. Эта тенденция обусловлена главным образом тем, что большинство детских хирургов удовлетворено косметическим эффектом мультипортовой эндоскопической техники. Другое объяснение этого явления заключается в отсутствии технологий и практических навыков для реализации однопортового метода у маленьких детей. Цель научного исследования заключается в демонстрации возможности и безопасности однопортовой лапароскопической НЭ у маленьких детей, чей средний возраст составляет 3 мес.

© Коллектив авторов, 2015

Материал и методы

В Центре хирургии новорожденных ОГАУЗ ГИМДКБ Иркутска с января 2013 г. по май 2014 г. выполнено 5 лапароскопических НЭ с использованием единого лапароскопического доступа. Показанием к удалению почки явились врожденные аномалии развития — мультикистозная дисплазия у 4 пациентов и терминальный гидронефроз у 1 больного. Диагноз нефункционирующей почки устанавливался на основании функциональных данных, полученных после проведения ультразвукового, рентгенологического и радиоизотопного исследования. Современный подход для производства однопортовых эндохирургических операций у детей первых 3 мес жизни, примененный в исследовании, состоял в создании новой технологической платформы, учитывающей анатомо-физиологические особенности организма маленького ребенка, и заключался в выборе оптимального доступа, оборудования и практических навыков, необходимых для реализации НЭ с помощью ЕЛД. В качестве точки доступа использовался пупок, в который устанавливалось устройство доступа — многоканальная порт-система TriPort («Advanced Surgical Concepts», «Olympus», Япония). Через эту систему стандартными прямыми инструментами с помощью новой техники «перекрестного» манипулирования производилось удаление нефункционирующей почки.

Техника однопортовой нефрэктомии. Установку устройства TriPort начинали с формирования кожного и апоневротического разреза в области пупка. Затем с помощью специального проводника в брюшную полость вводили дистальное внутреннее кольцо порт-системы и силиконовый рукав, который впоследствии соединяли с проксимальным верхним кольцом, располагающимся снаружи брюшной полости. После осуществления наружной тракции внутреннего кольца избыток силиконового рукава отсекали и фиксировали рукав к наружному кольцу с помощью замка. Верхнее кольцо устройства представляет собой площадку, которая содержит гелевые порты, предназначенные для установки инструментов диаметром от 2 до 5 мм, оптической системы, а также боковой порт для инсуффляции углекислого газа **(рис. 1)**. В брюшной полости создавали карбоперитонеум с применением постоянного потока CO_2 под давлением 8 мм рт.ст. Через отдельные каналы порт-системы устанавливали 5-миллиметровый эндоскоп длиной 45 см и 3-миллиметровые инструменты, которые имели различную длину (20 и 30 см) для предупреждения столкновения их ручек при работе вне брюшной полости. Применяли инновационную технику «перекрестного» манипулирования, которая создавала улучшенную маневренность при использовании обычных прямых инструментов. Производили инспекцию почки, подлежащей удалению. Брюшину рассекали по линии Тольди. Осуществляли диссекцию фасции Герота и выделение ткани почки с почечными сосудами и мочеточником **(рис. 2)**. Выполняли клипирование и последующее электролигирование почечной артерии и вены с использованием технологии BiClamp (ERBE VIO 300D, «ErbeElektromedizin»). Производили мобилизацию мочеточника и его пересечение на уровне впадения в мочевой пузырь с наложением петли Roeder на дистальный околопузырный сегмент. Через прокол мягких тканей аспирационной иглой удаляли содержимое кист или почечной лоханки. Почку извлекали через пупочный разрез одновременно с устройством TriPort. В финальной части операции производили ушивание дефекта апоневроза и кожи.



Рис. 1. **Установка через пупок устройства TriPort («Advanced Surgical Concepts», «Olympus», Япония) в ходе выполнения нефрэктомии.**

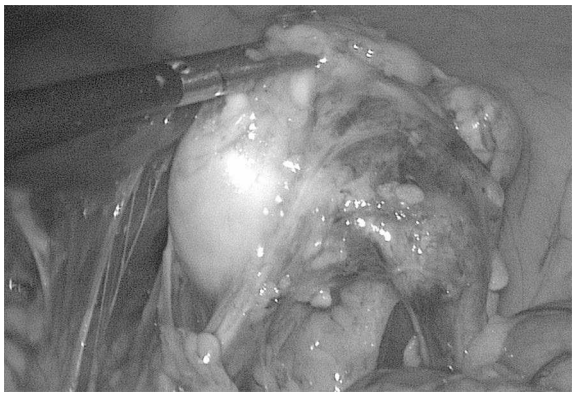

Рис. 2. **Лапароскопическая мобилизация почки с выделением мочеточника и почечных сосудов.**



Рис. 3. **Косметический результат через 7 дней после выполнения левосторонней нефрэктомии.**

В заключительной стадии исследования произведен анализ демографических данных, интра- и послеоперационных параметров, ближайших и отдаленных результатов операций.

Результаты

Средний возраст пациентов на момент операции составил 3 мес жизни — 90±22 сут (66—119 сут). Всего было 3 мальчика и 2 девочки. Масса тела пациентов составляла 5485±106 г (5410—5560 г). Средняя длительность однопортовой НЭ достигала 55±6 мин (50—60 мин). Операции не сопровождались кровопотерей. Длительность пребывания пациентов в хирургическом стационаре составила в среднем 3 дня (2—4 дня). В раннем послеоперационном периоде наблюдений за больными мы не регистрировали осложнений, связанных с операцией, — формирования гематомы в ложе удаленной почки, инфекции раны. Отдаленное (от 1 мес до 1 года) наблюдение за пациентами не выявило негативных последствий НЭ, выполненной с помощью однопортового метода. Послеоперационный рубец отсутствовал при осмотре брюшной стенки, скрываясь в складке пупочного кольца **(рис. 3)**.

Предварительные результаты свидетельствуют о том, что использование ЕЛД для удаления нефункционирующей почки у маленьких детей обеспечивает раннее восстановление после операции, реализующееся в небольшой длительности пребывания в стационаре. Позитивным доводом в пользу однопортовой НЭ может являться также неизменно превосходный косметический результат.

Обсуждение

НЭ у детей — способ лечения заболеваний почек, заключающийся в удалении нефункционирующего или пораженного болезнью выделяющего мочу органа. Наиболее часто в детском возрасте эта операция выполняется у новорожденных и младенцев. Поводом для нее обычно служат везикоуретеральный рефлюкс, обструктивная уропатия, мультикистозная дисплазия и мочекаменная болезнь [2]. Реже этот метод лечения применяется у детей более старшего возраста для удаления органа, пораженного опухолевым процессом, являясь одним из компонентов протокола терапии злокачественного процесса. Открытая НЭ через разрез поясничной области или брюшной полости долго считалась стандартом лечения, пока ей на смену не пришла лапароскопия, которая оказывает минимально травмирующее воздействие на ткани организма пациента и сопровождается улучшенной косметичностью. Лапароскопическая НЭ у детей постепенно стала разумной альтернативой, позволяющей заменить люмботомию или лапаротомию в качестве доступа в брюшную полость. Первое лапароскопическое удаление почки выполнено у взрослого пациента R. Clayman [11]. Затем R. Erlich [1] повторил этот успех, выполнив миниинвазивную НЭ у ребенка.

Мультикистозная дисплазия почки длительное время являлась наиболее распространенной причиной для лапароскопической НЭ, пока J. Valla [3] не расширил показания к этой операции, рассматривая исключительно доброкачественные болезни почек, такие как мультикистозная дисплазия почек, нефункционирующая почка, обусловленная рефлюкс-нефропатией, нефункционирующая почка на фоне обструктивной уропатиии и иногда нефропатия на фоне уролитиаза, вызывающая не поддающуюся контролю артериальную гипертензию.

Уменьшение числа троакаров, предназначенных для удаления почки, способствовало тому, что лапароскопическая НЭ постепенно стала возможна через единственный миниатюрный разрез в пупке. В 2007 г. A. Rane впервые сообщил об удалении почки, произведенной однопортовым методом у взрослого пациента [12]. Позже Y. Park [5] и R. Johnson [4] сообщили об однопортовой НЭ у детей. Несколько исследовательских серий, включавших от 4 до 11 малолетних пациентов, продемонстрировали возможность удаления почки через единый лапароскопический доступ [6—10]. Наименьшие средняя масса тела и возраст пациентов в этих научных сообщениях составили 10,6 кг и 12 мес соответственно

[10]. Применение ЕЛД у детей столкнулось с уникальными техническими проблемами, связанными с невозможностью реализации принципа триангуляции инструментов, столкновением инструмента внутри и вне брюшной полости, потребностью в применении инновационных технологий лигирования сосудов.

Увеличивающаяся потребность в оптимальной технологической платформе однопортового доступа привела к изобретению значительного количества многоканальных устройств. Однако большой размер мультипортовых систем, который требует для своей установки фасциального разреза длиной более 2—3 см, ограничивает их использование у маленьких детей. Исключением является порт-система TriPort, так как для ее установки требуется минимальный фасциальный разрез длиной 1—1,5 см, вполне выполнимый даже у новорожденных. Мы обладаем опытом применения подобного устройства не только для выполнения НЭ, но использовали его также для производства пилоромиотомии и однопортовой фундопликации Ниссена.

Выбор инструментов для производства однопортовых операций у маленьких детей является в настоящее время, пожалуй, самой большой проблемой. Необходимость сохранения принципа триангуляции инструментов оказалась сложно выполнимой задачей. Для преодоления некоторых неудобств мы использовали миниатюрные зажимы различной длины (20 и 30 см) и их разворот по оси на 180°, чтобы избежать столкновения рук хирурга и ручек инструментов при работе с прямыми обычными лапароскопическими инструментами. Наконец, дальнейшему развитию подверглись HD-телескопы, длина которых стала достигать 45 см, позволяя получить улучшенную визуализацию и маневренность в переполненном инструментами порт-устройстве.

Достижению цели — удалению почки через ЕЛД — способствует соблюдение нескольких сформулированных нами основополагающих технологических принципов выполнения однопортовых лапароскопических процедур у младенцев:

— принцип дооперационного планирования этапов хирургического вмешательства на основе методов диагностического изображения: ультразвукового сканирования, экскреторной урографии, мультиспиральной компьютерной томографии почек и радиоизотопной ренографии;

— принцип «перекрестного» манипулирования: инструменты вводятся в полость тела ребенка, образуя перекрещивающийся угол, обеспечивая возможность манипуляций на тканях;

— принцип разделения тканей «тяни и коагулируй» с предпочтением использования монополярной коагуляции и использования технологии BiClamp для электролигирования почечных сосудов.

Несмотря на достижения однопортовой хирургии, ее применение у новорожденных по-прежнему ограничено. В одном из первых обзоров литературы, посвященной изучению ЕЛД у детей, T. Ponsky [13] категорически отрицал возможность выполнения однопортовых операций у детей первых 3 мес жизни. Количество научных публикаций о применении ЕЛД в этой возрастной группе по-прежнему остается небольшим и в основном посвящено узкому кругу заболеваний, при которых однопортовая хирургия продемонстрировала свою эффективность. В недавнем свежем обзоре литературы L. Saldan [14] проанализированы все публикации в ресурсах Национальной медицинской библиотеки США и Национального института здоровья США на сайте http://www.ncbi.nlm.nih.gov.pubmed/, появившиеся там до марта 2012 г. и касающиеся однопортовой хирургии у детей. В ходе поиска были получены данные 4212 пациентов детского возраста, из которых только 99 были новорожденными.

Споры вокруг ЕЛД не утихают до сих пор и в основном связаны с тем, что многие хирургические вмешательства не могут быть выполнены с применением однопортовой лапароскопической хирургии, особенно с точки зрения использования основного принципа эндоскопии — триангуляции [15]. Кроме того, остается неизвестным, является ли однопортовый доступ более безопасным и эффективным, чем стандартная лапароскопия. Наконец, эстетическая оценка опять же не была описана объективно и «улучшенная косметичность» остается до сих пор субъективной оценкой хирурга.

Достоверных данных о преимуществе ЕЛД практически не существует из-за слабой природы доказательств в большинстве публикаций. Без сомнения, косметическое превосходство является одним из самых больших достоинств ЕЛД, который использует пупок, как замочную скважину (от англ. — keyhole) для сокрытия послеоперационного рубца. Дополнительная выгода пупочного разреза заключается в том, что он может легко конвертироваться в мультипортовую лапароскопию или преобразовываться в расширенный околопупочный разрез, например, для производства гибридных операций, сочетающих в себе принципы лапароскопической и открытой хирургии.

В своем исследовании мы открываем завесу над пока еще мало изученной областью применения ЕЛД, демонстрируя возможность его использования для коррекции врожденных аномалий развития почек в ранней возрастной группе. Без сомнения, косметическое превосходство является самым большим преимуществом однопортового лечения, которое использует пупок как «замочную скважину» для элиминации с брюшной стенки послеоперационного рубца.

Заключение

Окружающий мир меняется, меняются стандарты красоты, и все чаще пациенты и их родители задаются вопросами не только эффективности операции, но и ее косметичности. Преодолевая многие ограничения и трудности, некоторым исследователям удалось минимизировать операционный доступ для удаления почки таким образом, что он стал невидимым, скрываясь в складке пупочного кольца. Однако стремление к косметическому совершенству явилось определенным вызовом для хирурга, предъявив ему новые требования к технике манипулирования, инструментам и средствам их доставки в брюшную полость. Максимально возможная косметичность и быстрое восстановление пациентов после операции являются потенциальными преимуществами ЕЛД. Только будущие сравнительные исследования смогут доказать эффективность и определить место однопортовых методов лечения заболеваний почек у детей среди других способов лечения.

ЛИТЕРАТУРА

1. Ehrlich RM, Gershman A, Fuchs G. Laparoscopic renal surgery in children. *J Urol.* 1994;151:735-739.
2. Menon P, Handy A. Laparoscopic nephrectomy in children for benign conditions: indications and outcome. *J Indian Assoc Pediatr Surg.* 2004;19:22-27.
3. Valla JS. Retroperitoneoscopic surgery in children. *Semin Pediatr Surg.* 2007;16:270-277.
4. Johnson K, Cha D, DaJusta D et al. Pediatric single-port access nephrectomy for a multicystic dysplastic kidney. *J PediatrUrol.* 2009;5:402-404.
5. Park YH, Kang MY, Jeong MS et al. Laparoendoscopic single-site nephrectomy using a homemade single-port device for single-system ectopic ureter in a child: Initial case report. *J Endourol.* 2009;23:833-835.
6. Wong K, Chung P, Lan L et al.The first report of a single-port laparoscopic nephrectomy in a child. *Hong Kong Med.* 2010;16:153-154.
7. Koh C, De Filippo R, Chang A et al. Laparoendoscopic single-site nephrectomy in pediatric patients: initial clinical series of infants to adolescents. *Urology.* 2010;76:1457-1461.
8. Ham W, Im Y, Jung H et al. Initial experience with laparoendoscopic single-site nephrectomy and nephroureterectomy in children. *Urology.* 2011;77:1204-1208.
9. Luithle T, Szavay P, Fuchs J. Single-incision laparoscopic nephroureterectomy in children of all age groups. *J Pediatr Surg.* 2013;48:1142-1146.
10. Barbancho D, Fraile A, Vazquez F, Bramtot A. Single-port nephrectomy in infants: initial experience. *J Pediatr Urol.* 2011;7:396-398.
11. Clayman RV, Kavoussi LR, Soper N et al. Laparoscopic nephrectomy: initial case report. *J Urol.* 1991;146:278-282.
12. Rane A, Ahmed S, Kommu S et al.Single port scarless laparoscopic nephrectomies: the United Kingdom experience. *BJU Int.* 2009;104:230-233.
13. Ponsky TA, Krpata DM. Single-port laparoscopy: considerations in children. *J Minimal Access Surg.* 2011;7:96-98.
14. Saldan L, Targarona E. Single-Incision Pediatric Endosurgery: A Systematic Review. *J Laparoendosc Adv Surg Tech A.* 2013;23:467-480.
15. Krpata DM, Ponsky TA. Instrumentation and equipment for single-site umbilical laparoscopic surgery. *Semin Pediatr Surg.* 2011;20:190-195.