Способ расширения ран при лапароскопических операциях

Врач И.А. ЧУГУНОВ, к.м.н., доц. А.В. ВОРОНОВ, врач А.В. СИРОТА

Method of wound enlargement in laparoscopic surgeries

I.A. CHUGUNOV, A.V. VORONOV, A.V. SIROTA

Кафедра хирургических болезней, эндоскопической и детской хирургии Института повышения квалификации специалистов здравоохранения, Хабаровск

Ключевые слова: лапароскопия, троакарная рана.

Key words: laparoscopy, trocar wound.

Вопрос о расширении ран при лапароскопических операциях, в основном, возникает на завершающем этапе операции, когда имеется несоответствие размеров имеющихся портов и удаляемых органов или тканей, не позволяющее произвести их извлечение из брюшной полости без расширения раны.

Это затруднение привело к появлению множества способов и методов расширения ран, появлению новых инструментов для этих целей, рассчитанных как на извлечение цельного органа, так и на его извлечение по частям или после морцеллирования. Первое, естественно, сложнее, так как требуется сохранить целостность органа, чаще всего полостного (желчный пузырь с конкрементами, киста с инфицированным содержимым) с минимальной травматизацией тканей и анатомических структур по краям троакарной раны. Мы считаем, что дозированное, послойное рассечение тканей краев раны, с учетом их анатомических особенностей, выполняемое под визуальным контролем как снаружи, так и со стороны брюшной полости, отвечает предъявленным требованиям. Однако выполнить такую манипуляцию обычным скальпелем, особенно у пациентов с выраженным подкожно-жировым слоем, крайне затруднительно и опасно. Для этого мы применили оригинальный инструмент, состоящий из лезвия, расположенного на дугообразном, круглом зонде-проводнике с шарообразной оливой на конце и ручки в виде кольца для удобного захвата и ориентировке инструмента в ране (патент на изобретение №2393791).

Методика на примере холецистэктомии выглядит следующим образом. Мы используем для извлечения желчного пузыря рану (порт) в эпигастральной или параумбиликальной областях (диаметром 10 мм). После выведения из брюшной полости наружу шейки желчного пузыря под визуальным контролем снаружи и лапароскопа со стороны

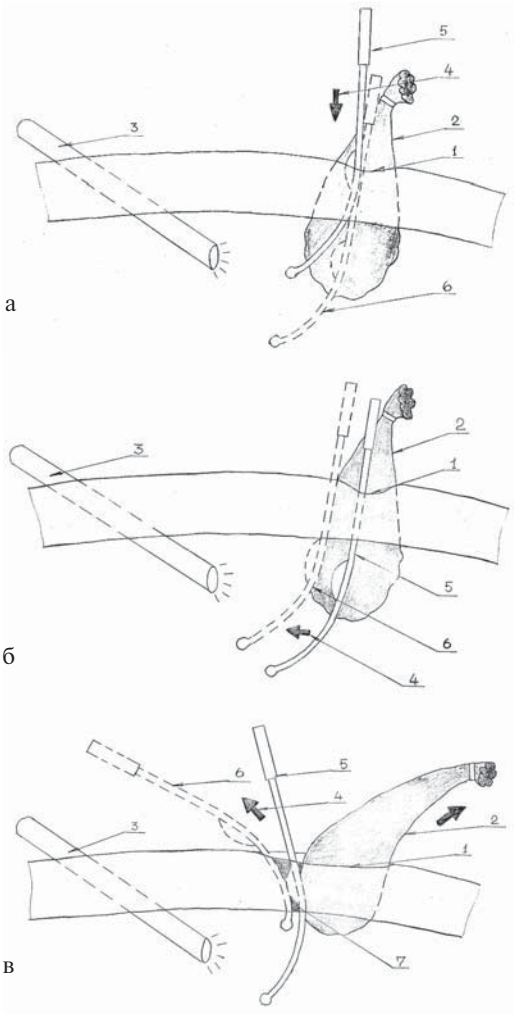

Этапы использования инструмента.

а — введение зонда-проводника; б — выбор положения лезвия; в — дозированное рассечение края раны.

1 — рана в брюшной стенке; 2 — желчный пузырь; 3 — лапароскоп; 4 — направление движения инструмента; 5 — начальная позиция инструмента; 6 — конечная позиция инструмента; 7 — зона разреза.

© Коллектив авторов, 2011

Endosk Hir 2011; 6: 41

e-mail: siranvi@yandex.ru

брюшной полости, вводим конец зонда-проводника между краем раны и стенкой желчного пузыря в брюшную полость (см. рисунок). Наличие на конце оливы предохраняет от повреждения стенку пузыря, а «вклиненная» в рану шейка его достаточно герметизирует брюшную полость, чтобы обеспечить поддержание пневмоперитонеума для осуществления визуального контроля лапароскопом. Далее в брюшную полость, между краем раны и стенкой пузыря, вводится часть инструмента с лезвием, располагая последнее параллельно краю раны и стенке пузыря. Под контролем лапароскопа выбирается необходимое положение лезвия и при обратном, выводящем движении инструмента производится дозированное рассечение края раны до получения нужного размера. При необходимости манипуляция повторяется.

Предложенный способ рассечения ран при лапароскопических операциях сочетает в себе анатомически обоснованную выгодность и щадящую ткань технику рассечения раны, уменьшает время операции. Все это создает благоприятные условия для заживления ран, позволяет избежать осложнений, как во время операции, так и в послеоперационном периоде.