Видеолапароскопические операции при доброкачественных подслизистых неэпителиальных опухолях желудка

В.И. ОСКРЕТКОВ, А.Г. КЛИМОВ, В.А. ГАНКОВ, А.А. ГУРЬЯНОВ, А.Р. АНДРЕАСЯН, С.А. ГОРБУНОВА

Videolaparoscopic operations for benign submucosal nonepithelial gastric tumors

V.I. OSKRETKOV, A.G. KLIMOV, V.A. GANKOV, A.A. GURIANOV, A.R. ANDREASIAN, S.A. GORBUNOVA

Алтайский государственный медицинский университет, кафедра общей хирургии, городская больница №12, Барнаул

В статье представлен опыт лечения 31 больного с доброкачественными неэпителиальными опухолями желудка с использованием видеоэндохирургических технологий, которые позволяют производить радикальные операции различных типов, как органосохраняющих, так и резекционных методик. Отдаленные результаты в сроки от 6 мес до 12 лет изучены у 67,7±8,3% больных. У 95,2±1,75% пациентов были получены отличные и хорошие результаты лечения. Выхода на инвалидность и рецидива заболевания выявлено не было.

Ключевые слова: доброкачественные неэпителиальные опухоли желудка, видеоэндохирургические технологии.

Article presents background of treatment of 31 patients with benign nonepithelial gastric tumors with the use of videoendosurgical techniques that enable to accomplish radical operations of various types — organ-preserving or resectional. Long-term results of 6 to 12-year follow-up have been studied in 67,7±8,3% patients. In 95,2±1,75% of patients good and excellent results were obtained. Invalidism or recurrences were not observed.

Key words: benign nonepithelial gastric tumors, videoendosurgical techniques.

Доброкачественные неэпителиальные опухоли желудка (ДНОЖ) составляют от 0,5 до 5% всех его новообразований [1, 2]. ДНОЖ развиваются из элементов стенки желудка, при этом встречаются миомы, фибромы, гемангиомы, лимфангиомы, невриномы, нейрофибромы, редко наблюдаются неврилеммомы, остеомы, остеохондромы, плазмоцитомы, дермоидные кисты, а также гамартомы — опухоли дистопированных зачатков поджелудочной железы [1, 3]. Среди доброкачественных опухолей желудка в 40—80% случаев выявляются лейомиомы [4], которые не склонны к быстрому росту, трансформации в злокачественную опухоль и обычно протекают бессимптомно. Однако при экзогастральном росте возможно развитие симптомов сдавления и смещения соседних органов [4]. При эндогастральных опухолях иногда изъязвляется слизистая оболочка желудка (СОЖ) над опухолью, возникают кровотечение и перфорация его стенки. Расположение опухоли в выходном отделе желудка или выпадение ее через привратник в двенадцатиперстную кишку приводит к нарушению эвакуации из желудка [2, 5, 6]. Существует пограничная группа неэпителиальных опухолей — гастроинтестинальные стромальные опухоли (gastro-intestinal stromal tumors — GIST), которые, согласно Международной онкологической классификации, могут быть доброкачественными и злокачественными. Эти опухоли сходны по клинической и макроскопической картине (при инструментальном исследовании) с истинными опухолями нейрогенной и гладкомышечной дифференцировки, но отличающиеся по иммуногистохимическим и ультраструктурным характеристикам [7, 8]. Использование рентгеноэндоскопических исследований недостаточно для диагностики ДНОЖ и точного определения типа выявленной патологии. Внедрение в клиническую практику эндоскопического УЗИ позволяет с более высокой степенью достоверности судить о расположении опухоли по отношению к слоям стенки желудка, высказать предположение о гистологической принадлежности опухоли [9]. При малых размерах доброкачественных опухолей и наличии выраженной соматической патологии возможно динамическое наблюдение [2].

Для удаления ДНОЖ широко используются видеолапароскопические технологии: видеолапароскопическое интра- и трансгастральное удаление опухоли [10—12], видеолапароскопическая или видеоассистированная резекция желудка [13—17]. Внедрение видеоэндохирургических операций при ДНОЖ приводит к снижению количества интра- и послеоперационных осложнений, сокращению сроков пребывания пациентов в стационаре [2, 4, 7, 8,

© Коллектив авторов, 2011

Endosk Hir 2011; 2: 7

e-mail: klimAG@yandex.ru

10—14, 16, 17]. Внутрипросветная эндоскопическая подслизистая диссекция ДНОЖ с помощью гибких эндоскопов находится на стадии разработки. Частота успешных операций при использовании этого метода слишком низка. Необходимо дальнейшее усовершенствование эндоскопов и инструментов с тем, чтобы достигнуть резекции опухоли единым блоком в пределах здоровых тканей [18]. Вместе с тем выбор способа эндохирургического вмешательства при ДНОЖ и дооперационная диагностика их остаются дискутабельными.

Цель исследования — выяснить целесообразность использования различных видеоэндохирургических технологий в лечении ДНОЖ.

Материал и методы

Основу работы составили наблюдения 31 больного с ДНОЖ в возрасте от 20 до 69 лет, средний возраст 50,4±2,4 года. Соотношение женщин и мужчин было 2:1. В комплекс инструментального обследования больных ДНОЖ входили фиброэзофагогастродуоденоскопия (ФЭГДС) с прицельной биопсией СОЖ над опухолью, контрастная рентгеноскопия пищевода, желудка и двенадцатиперстной кишки (ДПК), эндоскопическое УЗИ желудка, мультиспиральная компьютерная томография (МСКТ) органов брюшной полости.

У $^{1}/_{3}$ больных ДНОЖ протекали бессимптомно и были случайной находкой при ФЭГДС (n=10 или 31,3%) или на операции по поводу других заболеваний (n=2 или 6,5%); $^{2}/_{3}$ пациентов предъявляли жалобы на боли различной степени выраженности с преимущественной локализацией в эпигастральной области, у 4 была клиническая картина грыжи пищеводного отверстия диафрагмы и гастроэзофагеальной рефлюксной болезни (12,9%), у 2 — калькулезного холецистита, у одного (3,2%) пациента — признаки нарушения эвакуации из желудка.

Эндоскопически подслизистые образования желудка были выявлены у всех больных (табл. 1). Фоновым заболеванием был хронический гастрит. Большая часть ДНОЖ располагалась на передней стенке и по малой кривизне желудка. Чаще опухоль локализовалась в верхней трети тела желудка (n=14 или 43,8%) и в антральном отделе (n=13 или 40,6%) (рис. 1). У одного из больных были обнаружены 2 опухоли (лейомиомы), которые располагались на передней и задней стенках антрального отдела желудка (табл. 2).

Диаметр ДНОЖ составил от 0,6 см до 10,0 см, в среднем 3,53±0,44 см. Так, в верхней трети тела желудка средние размеры опухоли составили 4,65±1,03 см, в средней трети — 2,68±0,45 см, в нижней трети — 3,75±1,4 см. У 5 (16,1±0,72%) больных опухоль сопровождалась изъязвлением СОЖ над ней. Это были опухоли диаметром более 3 см, располагавшиеся в средней и нижней трети тела желудка, у одной пациентки значительного размера (8,0×10,0 см) опухоль выходного отдела желудка вызывала его обтурацию. У большинства больных во время выполнения ФЭГДС отмечена подвижность СОЖ, располагавшейся над опухолью, а при гисто-

Таблица 1. **Результаты фиброэзофагогастродуоденоскопии у больных с ДНОЖ**

Выявленные изменения	Число больных	
	абс.	% (M±m)
Наличие ДНОЖ	31	100
Изъязвление слизистой оболочки желудка над опухолью	5	16,1±0,72
Хронический эзофагит	6	19,35±0,79
Гастроэзофагеальный рефлюкс	4	12,9±0,65
Признаки грыжи пищеводного отверстия диафрагмы	4	12,9±0,65
Хронический гастрит	31	100
Дуоденит	2	6,45±0,46
Дуоденогастральный рефлюкс	4	12,9±0,65
Обтурация ДНОЖ выходного отдела желудка	1	3,22±0,32

Таблица 2. **Локализация подслизистых опухолей желудка**

Локализация	Число больных	
	абс.	% (M±m)
Пищеводно-желудочный переход	6	18,75±0,76
Дно желудка	4	12,5±0,62
Кардиальный отдел	4	12,5±0,62
Антральный отдел	13	40,63±8,68
Пилорический отдел	5	15,62±0,69
Всего	32*	100

Примечание. * — у одного из больных имелись 2 опухоли.

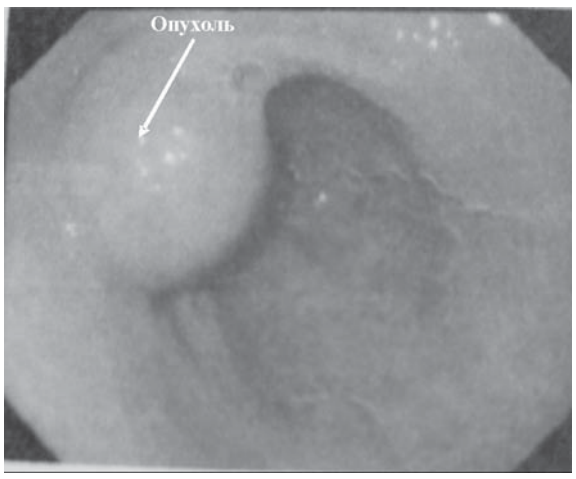

Рис. 1. **Гастроскопическая картина лейомиомы верхней трети тела желудка.**

логическом ее исследовании выявлены признаки поверхностного гастрита, различной степени активности. Лишь у 2 (6,45±0,46%) пациентов гистологический диагноз ДНОЖ был поставлен до операции.

Рентгенологически опухоли диаметром менее 1 см не выявлялись. Определялись более крупные новообразования, средний размер которых составил 3,63±0,43 см (рис. 2). Локализация выявленных опухолей соответствовала таковой по данным ФЭГДС. При эндоскопическом ультразвуковом сканировании (*n*=7 или 22,58±7,5%) с частотой 7,5 и 12 МГц стенка желудка выше и ниже опухоли выглядела в виде 5 или 7 ровных слоев. Опухоли выявлялись в виде веретенообразного утолщения мышечного слоя, что соответствовало картине лейомиомы (рис. 3). Средний размер опухолей по данным этого исследования составил 1,05±0,1 см. По данным МСКТ, подозрения на злокачественный характер заболевания ни у одного из больных не выявлено (рис. 4).

У 29 (93,5±1,7%) больных были выполнены видеоэндоскопические органосохраняющие операции (табл. 3). Видеолапароскопическую энуклеацию опухоли производили в отсутствие подозрений на ее злокачественную трансформацию, изъязвлений СОЖ над новообразованием и интимных сращений с ним, больших размеров опухоли. При расположении опухоли на передней стенке желудка новообразования удаляли путем серомиотомии над ним, на задней стенке — трансгастрально. При трансгастральном доступе выполняли продольную гастротомию на передней стенке желудка в проекции опухоли (рис. 5). Используя электрокоагуляцию, опу-

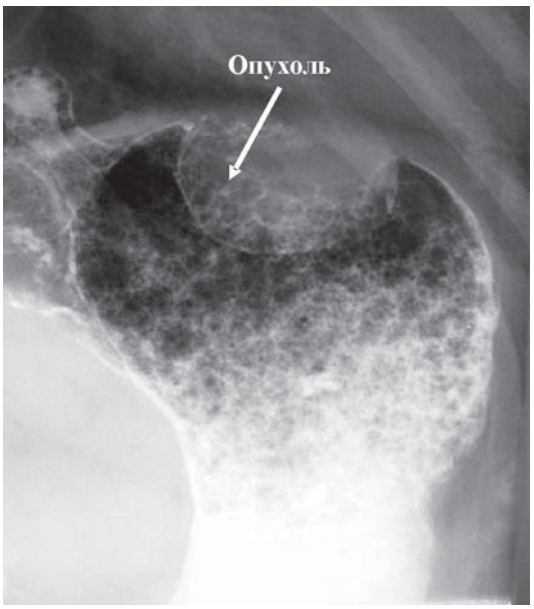

Рис. 2. **Рентгенограмма больного с лейомиомой дна желудка.**

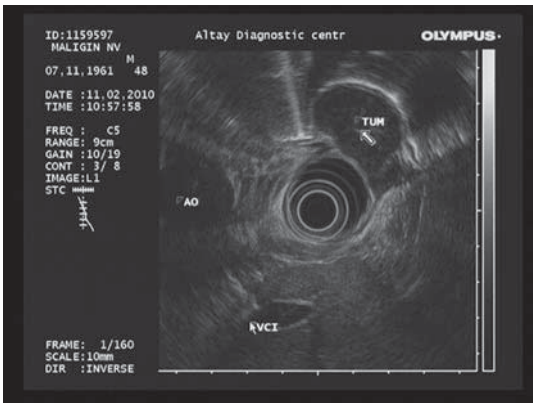

Рис. 3. **Эндоскопическая ультрасонограмма больного с лейомиомой антрального отдела желудка.**

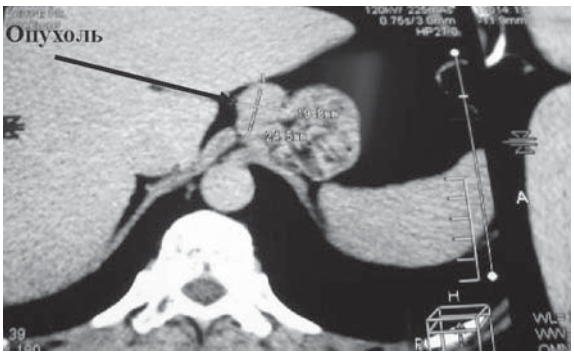

Рис. 4. **Фрагмент МСКТ больного с лейомиомой пищеводно-желудочного перехода.**

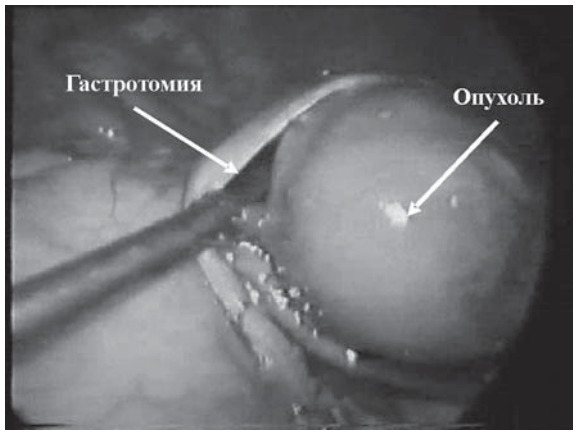

Рис. 5. **Момент трансгастрального удаления лейомиомы с изъязвлением слизистой задней стенки тела желудка.**

Таблица 3. **Виды операций**

Вид операции	Число больных	
	абс.	% ($M\pm m$)
Видеолапароскопическая энуклеация опухоли	20	62,5±8,69
Видеолапароскопическое трансгастральное удаление опухоли	3	9,77±0,56
Видеолапароскопическая сегментарная резекция желудка	5	16,1±0,72
Видеоассистированная сегментарная резекция желудка	1	3,22±0,32
Видеоассистированная субтотальная резекция желудка с лимфодиссекцией в объеме D2	2	6,45±0,46
Всего	31	100

Таблица 4. **Виды гистологических форм ДНОЖ**

Гистологическая форма	Число больных	
	абс.	% ($M\pm m$)
Лейомиома	26	81,25±1,59
Лейофиброма	1	3,12±0,31
Фиброма	1	3,12±0,31
Липома	1	3,12±0,31
GIST-опухоль	2	6,26±0,44
Эктопированная ткань поджелудочной железы	1	3,12±0,31
Всего	32	100

холь иссекали единым блоком с СОЖ с сохранением мышечного слоя. Затем ее помещали в контейнер и удаляли из брюшной полости через 10—12 миллиметровый порт или минилапаротомный доступ. Целостность слизистой оболочки задней стенки желудка восстанавливали интракорпоральным непрерывным однорядным швом, а передней стенки желудка — двухрядным непрерывным швом. Контроль герметичности швов на желудке осуществляли путем инсуффляции в его просвет воздуха через зонд или фиброгастроскоп. Видеолапароскопическая сегментарная резекция желудка была выполнена у 5 (16,1±0,72%) больных в связи с тем, что значительного размера подслизистые опухоли (диаметром менее 5 см) сопровождались изъязвлением СОЖ или были интимно сращены с ней. Двум из этих пациентов произведена аппаратная резекция стенки дна или тела желудка вместе с опухолью. У 3 больных после иссечения стенки желудка с опухолью образовавшийся дефект в желудке был зашит интракорпоральным ручным швом. У пациентов с лейомиомой антрального отдела желудка, приведшей к его обтурации, и у больного с GIST-опухолью антрального отдела желудка была выполнена видеоассистированная субтотальная дистальная резекция желудка. Большой объем резекции объяснялся подозрением на малигнизацию имевшихся новообразований желудка, которую не удалось достоверно исключить при экспресс-биопсии. У 7 (22,58±7,5%) больных в качестве симультанных операций была выполнена видеолапароскопическая холецистэктомия (у 2), дозированная эзофагофундопликация (у 4) и селективная проксимальная ваготомия по разработанной в клинике методике.

При гистологическом исследовании макропрепаратов у 81,25±1,59% больных выявлена лейомиома (табл. 4), у 2 (6,26±0,44%) — пограничная (GIST) опухоль. При этом в одном из наблюдений макроскопически опухоль выглядела как лейомиома, что подтверждалось данными срочного гистологического исследования, а у другой пациентки была интраоперационная картина злокачественного новообразования без изменений регионарных лимфатических узлов. Этим пациентам была произведена секторальная или субтотальная дистальная резекция желудка соответственно.

Интраоперационную верификацию опухолей производили у 28 (90,32±1,7%) пациентов. Опухоли диаметром менее 2 см не определялись при видеолапароскопическом исследовании без помощи ФЭГДС.

Результаты

Осложнений во время операции и конверсии доступа не было. Средняя продолжительность органосохраняющих операций составила 150±2,84 мин. Послеоперационный период у всех больных протекал гладко, летальных исходов не было. У большинства больных необходимость в парентеральном питании имелась только в первые сутки после операции. Согласно оценкам по визуально-аналоговой шкале, абдоминальный болевой синдром был не выраженный. Так, после видеолапароскопических органосохраняющих вмешательств на желудке в 1-е и 2-е сутки после операции он соответствовал 3,5±0,1 балла, а после резекционных методик — 5,7±1,5 балла, на 7-е сутки — 0,5±0,1 и

0,7±1,5 балла. Отмечен хороший косметический эффект. Средняя длительность пребывания больных в стационаре в послеоперационный период составила 7,8±0,86 дня. Отдаленные результаты в сроки от 6 мес до 12 лет изучены у 21 (67,7±8,3%) больного с использованием инструментальных исследований (ФЭГДС, рентгеноскопия желудка) и анкетирования. У 95,2±1,75% больных получены отличные и хорошие результаты лечения. Выхода на инвалидность и рецидива заболевания выявлено не было.

Выводы

1. Использование видеоэндохирургических технологий у больных с ДНОЖ позволяет производить радикальные операции различных типов, как органосохраняющих, так и резекционных методик.

2. Видеолапароскопические операции у больных с ДНОЖ характеризуются незначительным числом осложнений, как в раннем, так и в позднем послеоперационном периоде, ранней реабилитации больных, отсутствием рецидива заболевания.

ЛИТЕРАТУРА

1. *Хестанов А.К.* Гигантская неврилеммома желудка, осложненная кровотечением. Рос журн гастроэнтерол, гепатол, колопроктол 2002; 5: 94—95.
2. *Ростовцев М.В., Соколова Л.В., Братникова Г.И. и др.* К вопросу о тактике использования современных методов лучевой диагностики для обнаружения и определения распространенности опухолей желудка. Мед визуализация 2004; 2: 26—33.
3. *Блохин Н.Н., Петерсон Б.Е.* Клиническая онкология. М 1979: 125.
4. *Тимошенко В.О., Брюханов Е.А.* Лапароскопическое удаление лейомиомы желудка под контролем гибкого эндоскопа. Эндоскоп хир 2001; 1: 42—43.
5. *Галкин В.Н., Майстренко Н.А.* Диагностика и хирургическое лечение неэпителиальных опухолей желудочно-кишечного тракта. Хирургия 2003; 1: 22—26.
6. *Лемешко З.А., Расулов М.И., Османова З.М., Махмудова П.С.* Комплексная диагностика лейомиом желудка. Рос журн гастроэнтерол, гепатол, колопроктол 2005; 5: 157.
7. *Анурова О.А.* Морфологическая и иммуногистохимическая диагностика стромальных опухолей желудочно-кишечного тракта (GIST). Материалы выездной школы 16—18.10.2006 «Актуальные проблемы диагностики и лечения стромальный опухолей ЖКТ (GIST) Современная онкология (экстравыпуск) 2007; 79—99.
8. *Анурова О.А., Снигур П.В., Филиппова Н.А., Сельчук В.Ю.* Морфологическая характеристика стромальных опухолей желудочно-кишечного тракта. Арх пат 2006; 1: 10—13.
9. *Фирсов Е.И.* Комплексная клинико-лучевая диагностика доброкачественных неэпителиальных опухолей желудка. Курский научно-практический вестник «Человек и его здоровье» 2009; 2: 117—124.
10. *Старков Ю.Г.* Лапароскопическое трансгастральное удаление доброкачественной опухоли желудка. Эндоскоп хир 2001; 1: 118.
11. *Дуболазова Ю.В., Ивашкин В.Т.* Современные подходы к диагностике и лечению лейомиом желудка: данные литературы и описание собственного наблюдения. Рос журн гастроэнтерол, гепатол, колопроктол 2008; 6: 81—87.
12. *Оскретков В.И., Ганков В.А., Климов А.Г. и др.* Видеолапароскопическое трансгастральное удаление доброкачественных опухолей желудка. Мат X Всерос съезда по эндоскоп хир (Москва, 20—22 февраля 2007 года). Эндоскоп хир 2007; 1: 64.
13. *Черкасов М.Ф.* Видеолапароскопические методы лечения доброкачественных неэпителиальных опухолей пищевода и желудка. Эндоскоп хир 2007; 1: 102—103.
14. *Никитенко А.И.* Эндовидеохирургическое лечение опухолей желудка и пищевода. Эндоскоп хир 2001; 2: 45.
15. *Хитарьян А.Г.* Первый опыт лапароскопического удаления доброкачественных опухолей желудка. Эндоскоп хир 2001; 3: 82—83.
16. *Оскретков В.И., Ганков В.А., Климов А.Г. и др.* Видеолапароскопические технологии в лечении опухолевых заболеваний желудка. Мат X Всерос съезда по эндоскоп хир (Москва, 20—22 февраля 2007 года). Эндоскоп хир 2007; 1: 64.
17. *Оскретков В.И., Климов А.Г., Ганков В.А. и др.* Видеолапароскопическая резекция желудка при доброкачественных заболеваниях и химических повреждениях гастродуоденальной зоны. Эндоскоп хир 2008; 2: 18—24.
18. *Rosch T., Sarbia M., Schumacher B., Deinert K., Frimberger E.* Попытка en bloc резекции опухолей слизистой и подслизистой оболочки с использованием эндоскопического ножа с изолированным кончиком: пилотное исследование. Laparosc Rev 2005; 1: 14.