Доказательная гастроэнтерология
2026, Т. 15, №1, с. 12–21
https://doi.org/10.17116/dokgastro20261501112

Russian Journal of Evidence-Based Gastroenterology
2026, Vol. 15, No. 1, pp. 12–21
https://doi.org/10.17116/dokgastro20261501112

Пероральная эндоскопическая миотомия в лечении дисфункции крикофарингеальной мышцы

© Кирилл Вячеславович Шишин, Иван Юрьевич Недолужко, Наталья Сергеевна Семенова, Анастасия Владленовна Пятакова, Иван Александрович Павлов, Елена Александровна Гришина, Виктор Викторович Цвиркун

ГБУЗ города Москвы «Московский клинический научно-практический центр им. А.С. Логинова Департамента здравоохранения города Москвы», Москва, Россия

РЕЗЮМЕ

Цель исследования. Оценить результаты эндоскопической крикофарингомиотомии в лечении пациентов с орофарингеальной дисфагией изолированного характера или с дивертикулом небольших размеров (менее 2 см) шейного отдела пищевода.

Материал и методы. В одноцентровое ретроспективное исследование включены 60 пациентов с дисфункцией крикофарингеальной мышцы, оперированных в период с июля 2014 г. по март 2024 г. В зависимости от наличия дивертикула и степени его выраженности применяли две методики эндоскопических операций — тоннельную (46,7%) и комбинированную (53,3%).

Результаты. Среднее время оперативного вмешательства составило 32±14 мин. Интраоперационных осложнений не было. При рентгенологическом контроле на следующий день после операции у 2 (3,3%) пациентов отмечено поступление водорастворимого контрастного вещества за пределы пищевода без клинических признаков воспаления. В обоих случаях дефекты самостоятельно закрылись в течение 4 дней на фоне антибактериальной терапии и ограничения питания. После операции все пациенты отметили значительный положительный клинический эффект. Отдаленные результаты лечения изучены у 50 (83,3%) больных при среднем периоде наблюдения 31,6±14,6 мес. Установлено статистически значимое (p<0,01) снижение выраженности всех оцениваемых клинических симптомов. Случаи рецидива клинических проявлений заболевания не зафиксированы.

Заключение. Пероральная эндоскопическая миотомия является эффективным и безопасным методом лечения пациентов с дисфункцией крикофарингеальной мышцы. Эндоскопические операции обеспечивают необходимый безрецидивный клинический результат при длительном периоде наблюдения.

Ключевые слова: *дисфункция крикофарингеальной мышцы, орофарингеальная дисфагия, дивертикул пищевода, пероральная эндоскопическая миотомия.*

ИНФОРМАЦИЯ ОБ АВТОРАХ:
Шишин К.В. — https://orcid.org/0000-0003-0010-5294
Недолужко И.Ю. — https://orcid.org/0000-0003-2647-4362
Семенова Н.С. — https://orcid.org/0000-0002-3309-3624
Пятакова А.В. — https://orcid.org/0000-0001-5273-6552
Павлов И.А. — https://orcid.org/0000-0002-9680-4876
Гришина Е.А. — https://orcid.org/0000-0002-1265-8382
Цвиркун В.В. — https://orcid.org/0000-0001-5169-2199
Автор, ответственный за переписку: Шишин К.В. — e-mail: k.shishin@mknc.ru

КАК ЦИТИРОВАТЬ:
Шишин К.В., Недолужко И.Ю., Семенова Н.С., Пятакова А.В., Павлов И.А., Гришина Е.А., Цвиркун В.В. Пероральная эндоскопическая миотомия в лечении дисфункции крикофарингеальной мышцы. *Доказательная гастроэнтерология.* 2026;15(1):12–21. https://doi.org/10.17116/dokgastro20261501112

Peroral endoscopic myotomy in the treatment of cricopharyngeal muscle dysfunction

© K.V. Shishin, I.Yu. Nedoluzhko, N.S. Semenova, A.V. Pyatakova, I.A. Pavlov, E.A. Grishina, V.V. Tsvirkun

Loginov Moscow Clinical Scientific and Practical Center, Moscow, Russia

ABSTRACT

Objective. To evaluate the outcomes of endoscopic cricopharyngeal myotomy in patients with isolated oropharyngeal dysphagia or with a small cervical esophageal diverticulum (<2 cm).

Material and methods. This single-center retrospective study included 60 patients with cricopharyngeal muscle dysfunction who underwent surgery between July 2014 and March 2024. Depending on the presence and size of a diverticulum, two endoscopic techniques were used: a tunneling approach (46.7%) and a combined approach (53.3%).

Results. The mean operative time was 32±14 minutes. No intraoperative complications were observed. Postoperative contrast radiography performed on the first day after surgery revealed extraluminal leakage of water-soluble contrast in two patients (3.3%) without clinical signs of inflammation. In both cases, the defects closed spontaneously within four days with antibiotic therapy and dietary restriction. All patients reported a marked clinical improvement after surgery. Long-term outcomes were assessed in 50 patients (83.3%) with a mean follow-up of 31.6 ± 14.6 months. A statistically significant reduction in the severity of all assessed clinical symptoms was demonstrated ($p<0.01$). No recurrences of clinical manifestations were recorded.

Conclusion. Peroral endoscopic myotomy is an effective and safe treatment for cricopharyngeal muscle dysfunction. Endoscopic techniques provide durable, recurrence-free clinical outcomes over long-term follow-up.

Keywords: *cricopharyngeal muscle dysfunction, oropharyngeal dysphagia, esophageal diverticulum, peroral endoscopic myotomy*

INFORMATION ABOUT THE AUTHORS:
Shishin K.V. — https://orcid.org/0000-0003-0010-5294
Nedoluzhko I.Yu. — https://orcid.org/0000-0003-2647-4362
Semenova N.S. — https://orcid.org/0000-0002-3309-3624
Pyatakova A.V. — https://orcid.org/0000-0001-5273-6552
Pavlov I.A. — https://orcid.org/0000-0002-9680-4876
Grishina E.A. — https://orcid.org/0000-0002-1265-8382
Tsvirkun V.V. — https://orcid.org/0000-0001-5169-2199
Corresponding author: Shishin K.V. — e-mail: k.shishin@mknc.ru

TO CITE THIS ARTICLE:
Shishin KV, Nedoluzhko IYu, Semenova NS, Pyatakova AV, Pavlov IA, Grishina EA, Tsvirkun VV. Peroral endoscopic myotomy in the treatment of cricopharyngeal muscle dysfunction. *Russian Journal of Evidence-Based Gastroenterology*. 2026;15(1):12–21. (In Russ.). https://doi.org/10.17116/dokgastro20261501112

Введение

Глотание представляет собой сложный физиологический процесс, управляемый глотательным центром в продолговатом мозге и автономной нервной системой пищевода. В этом процессе участвуют несколько групп мышц рта, глотки и пищевода, последовательное взаимодействие которых обеспечивает свободное прохождение пищевого комка из глотки в пищевод и далее в желудок. Оральная фаза заключается в формировании пищевого болюса после пережевывания пищи. Орофарингеальная фаза является наиболее сложной. В момент инициации глотка́ мягкое нёбо приподнимается вверх, перекрывая носоглотку. Движение глотки и подъязычной кости вперед и вверх с одновременным смещением надгортанника назад и вниз приводит к закрытию входа в гортань. Одновременное расслабление верхнего пищеводного сфинктера и проталкивание пищи языком и мышцами глотки приводит к продвижению пищевого болюса в просвет пищевода. На финальном этапе восстанавливается тонус верхнего пищеводного сфинктера и открывается вход в гортань. Пропульсивная эффективность глотательных движений успешно реализуется в тех случаях, когда сила мышечных сокращений языка и глотки превышает сопротивление на уровне верхнего пищеводного сфинктера [1].

Термин «дисфагия» означает либо трудность, которая может возникать во время первичных фаз глотания (обычно описываемую как орофарингеальная дисфагия), либо ощущение того, что пища или жидкость встречают сопротивление во время прохождения по пищеводу (обычно описываемое как пищеводная дисфагия). Наиболее частыми причинами орофарингеальной дисфагии являются заболевания центральной нервной системы (инсульт, болезнь Паркинсона, церебральный или бульбарный паралич), приводящие к неврологическим нарушениям и снижению пропульсивной активности глотки и языка, опухолевые изменения или нарушения сократительной способности мышц (миастения) [2].

Еще одной нередкой причиной орофарингеальной дисфагии является дисфункция крикофарингеальной мышцы вследствие утраты способности расслабления, гипертрофии или спазма. Это состояние может возникать вследствие разных причин и приводит к формированию стойкого препятствия на уровне верхнего пищеводного сфинктера, которое не преодолевается сохраненной моторной активностью мышц рта и глотки [3]. Длительно существующие нарушения проходимости способствуют формированию дивертикулов шейного отдела пищевода (чаще всего дивертикула Ценкера), которые на начальном этапе их образования не являются поводом для выполнения дивертикулэктомии. Представление о механических нарушениях на различных этапах процесса глотания дают логическую основу для применения различных методов лечения, в том числе хирургических и эндоскопических [1—4]. В определенных случаях при сохранении моторной активности глотки крикофарингеальная миотомия, выполняемая открытым или эндоскопическим методом, обеспечивает хорошие результаты лечения и устранение явлений дисфагии.

Цель исследования — оценить результаты эндоскопической крикофарингомиотомии в лечении па-

циентов с орофарингеальной дисфагией изолированного характера или с дивертикулом небольших размеров (менее 2 см) шейного отдела пищевода.

Материал и методы

Проведено одноцентровое исследование. В ГБУЗ «МКНЦ имени А.С. Логинова ДЗМ» с июля 2014 г. по март 2024 г. включительно прооперированы 60 больных с дисфункцией крикофарингеальной мышцы, изолированной или в сочетании с формирующимися дивертикулами шейного отдела пищевода размером не более 2 см.

Возраст пациентов на момент операции составлял от 45 до 82 лет со средним значением 65,6±8,3 года. Женщин было больше, чем мужчин (57% и 43% соответственно).

Клинические проявления заболевания, имевшиеся у всех больных, выражались наличием одного или нескольких симптомов. Ведущими клиническими симптомами были нарушения прохождения пищи и таблетированных препаратов, одинофагия (боль при глотании), отрыжка воздухом, срыгивание вязкой слюны, гиперсаливация, кашель и чувство кома в горле. У 14 пациентов диагностирована изолированная крикофарингеальная дисфагия. В 46 наблюдениях при эндоскопическом исследовании отмечено наличие формирующихся дивертикулов шейного отдела пищевода размерами от 0,5 до 2 см. При этом глубина дивертикула не превышала ширину устья, что, как правило, не приводило к длительной задержке пищи и являлось основным отличием от классического сформированного дивертикула Ценкера.

Большинство (90%) дивертикулов имели срединное расположение. Однако в 10% наблюдений отмечено боковое расположение дивертикула, что создавало дополнительные технические трудности при оперативном вмешательстве. У 14 пациентов к моменту операции определялись воспалительные и рубцовые изменения слизистой оболочки.

В структуре сопутствующих заболеваний преобладали сердечно-сосудистая патология и заболевания органов пищеварения. Только у одного пациента отмечались неврологические изменения, обусловленные болезнью Паркинсона. Бронхолегочных осложнений, связанных с аспирационным синдромом, не было ни в одном наблюдении **(табл. 1)**.

Предоперационная инструментальная диагностика включала выполнение эндоскопического и рентгенологического исследования. При эндоскопической диагностике отдавали предпочтение трансназальной эндоскопии ультратонкими аппаратами, что помимо верификации дисфункции крикофарингеальной мышцы и гипертонуса верхнего пищеводного сфинктера позволяло визуально оценить наличие регургитации из полости дивертикула. Рентгенологическое исследование в режиме реального времени давало возможность определить наличие гипертонуса и нарушений расслабления крикофарингеальной мышцы при глотательных движениях, а также исключить или определить степень выраженности аспирации при глотании. Исследование проводили в прямой и боковой проекции с видеозаписью процедуры.

Таблица 1. **Характеристика пациентов**
Table 1. **Patients' characteristics**

Характеристика	Значение
Общая характеристика пациентов (*n*=60)	
Пол (женщины/мужчины), *n*	33/27
Возраст, годы	65,6±8,3 (45—82)
Наличие жалоб, *n* (%)	60 (100)
Изолированная дисфункция крикофарингеальной мышцы, *n* (%)	14 (23,3)
Размер полости дивертикула, *n* (%)	
до 1 см	24 (40)
1—2 см	22 (36,7)
Анатомические особенности, *n* (%)	
срединное расположение	54 (90)
боковое расположение	4 (10)
дивертикул Киллиана—Джеймисона	2 (3,3)
наличие воспаления	4 (6,7)
наличие фиброза/рубцов	6 (10)
наличие содержимого	4 (6,7)
Сопутствующие заболевания, *n* (%)	
сердечно-сосудистой системы	42 (70)
пищеварительной системы	25 (41,7)
мочеполовой системы	10 (16,7)
эндокринной системы	7 (11,7)
дыхательной системы	4 (10)
Прочие	20 (33,3)

При необходимости проводилась коррекция сопутствующих заболеваний. Не нуждались в специализированной предоперационной подготовке 7 больных, 56 больных получили консультацию профильных специалистов и коррекцию сопутствующих заболеваний в амбулаторном порядке. Один больной проходил подготовку к операции в условиях терапевтического стационара непосредственно перед проведением операции.

Оперативные вмешательства выполняли в условиях комбинированной анестезии и искусственной вентиляции легких. Использовали эндоскопические видеосистемы компаний-производителей Olympus Medical Systems Corp., Fujifilm Corporation, HOYA Corporation (Япония), Sonoscape Medical Corp. (КНР) с операционными эндоскопами, оснащенными дополнительным каналом для подачи воды. Все операции выполнены с использованием инсуффляции CO_2. В ходе вмешательства использованы инструменты разных производителей. Дополнительные устройства типа дивертикулоскопа, струн и маркировочных зондов не применялись.

Антибиотикопрофилактика проведена всем пациентам по утвержденному протоколу однократным введением препаратов широкого антимикробного спектра действия непосредственно перед оперативным вмешательством.

Контрольный осмотр проводили через 3 мес и 12 мес после операции, далее ежегодно. Осмотр включал в себя оценку клинических данных и проведение эндоскопического исследования. Выраженность клинических симптомов оценивали с помощью разработанного балльного опросника, что позволяло оценить эффективность вмешательства и выявить ранние клинические признаки возможного рецидива (более 6 баллов по опроснику) [5]. Пациенты заполняли опросник самостоятельно при первичном осмотре и во время визита для контрольного обследования. Пациентов, которые не могли приехать на контрольный осмотр ввиду возраста, наличия тяжелых сопутствующих заболеваний или проживания в удаленных регионах, опрашивали по телефону.

Математическую обработку результатов проводили с помощью программного обеспечения Microsoft Excel, Microsoft Office 2020. Вычисляли среднее значение, медиану и стандартное отклонение признака. Для статистического анализа динамики симптомов до и после операции использовали критерий Уилкоксона. Статистическая значимость принималась при значении $p<0,05$.

Техника оперативных вмешательств

В зависимости от наличия дивертикула и степени его выраженности применяли одну из двух методик оперативного вмешательства — тоннельную (46,7%) или комбинированную (53,5%). Ключевыми этапами операции по обеим методикам являлись выполнение полнослойной крикофарингеальной миотомии и верхнепищеводной миотомии на протяжении 3—4 см. При этом наличие дистального колпачка позволяло отчетливо пальпировать верхний край крикофарингеальной мышцы и оценивать спазм устья пищевода. Подчас заведение эндоскопа в пищевод происходило с определенным усилием и техническими трудностями.

На фоне интраоперационного введения миорелаксантов глубина дивертикулов, как правило, была меньше и не соответствовала данным, полученным при проведении эндоскопического исследования под местной анестезией. При наличии сформированного дивертикула применяли комбинированную методику вмешательства. Слизисто-мышечную перегородку между дивертикулом и пищеводом рассекали по средней линии до дна дивертикула с формированием широкого сообщения полости дивертикула с просветом пищевода путем сопоставления и фиксации краев рассеченной слизистой оболочки клипсами. Потенциальные сложности вмешательства обусловлены наличием несформированной перегородки, которая в основном представлена волокнами крикофарингеальной мышцы. В этом случае традиционный первичный разрез слизистой оболочки по средней линии был ограничен глубиной дивертикула и осуществлялся сразу до его дна. Как правило, на этом этапе происходила инвагинация слизистой оболочки дивертикула в просвет глоточно-пищеводного перехода со смещением инициирующего разреза слизистой оболочки в дистальном направлении в сторону пищевода **(рис. 1)**.

В этом случае значительно затруднялась техническая возможность получения адекватного эндоскопического доступа к мышечным структурам проксимальной части перегородки. Доступ в подслизистое пространство становился возможным только на выведении аппарата с одновременной проксимальной тракцией слизистой колпачком. Введение физиологического раствора, подкрашенного индигокармином, в подслизистое пространство позволяло обеспечить более адекватную визуализацию мышечных структур и отслаивать слизистую в качестве меры профилактики ее термического повреждения. Рассечение мышц осуществляли поэтапно по мере продвижения аппарата.

Закрытие дефекта слизистой оболочки на окончательном этапе вмешательства также сопровождалось определенными трудностями. Описанное ранее смещение слизистой оболочки с частичной инвагинацией слизистой оболочки дивертикула в просвет глоточно-пищеводного перехода являлось причиной изменения типичных взаимоотношений тканей и невозможности наложения клипс в поперечном положении. Дефект слизистой оболочки приобретал округлый характер без наличия характерного углубления в дивертикулярной части, в которую в обычной ситуации позиционируется одна из бранш клипсы. В двух наблюдениях типичное наложение клипс в поперечном направлении не представлялось возможным или было сопряжено с избыточной тракцией слизистой оболочки в местах наложения клипсы. Одним из решений являлось сведение краев слизистой оболочки в продольном направлении, однако подобная техника также не является простой вследствие недостатка рабочего пространства, поддерживаемого инсуффляцией газа **(рис. 2, 3)**.

Тоннельное вмешательство было приоритетным при дивертикулах небольшого размера. При формировании тоннеля ориентация в анатомических структурах глоточно-пищеводного пространства не вызывала трудностей. Однако сама методика формирования оперативного доступа, безусловно, является более сложной технически и занимала большее время. Наиболее оптимальным местом для оперативного доступа являлся правый грушевидный синус, на 2 см проксимальнее уровня крикофарингеальной мышцы. После первичной инъекции в подслизистый слой и выпол-

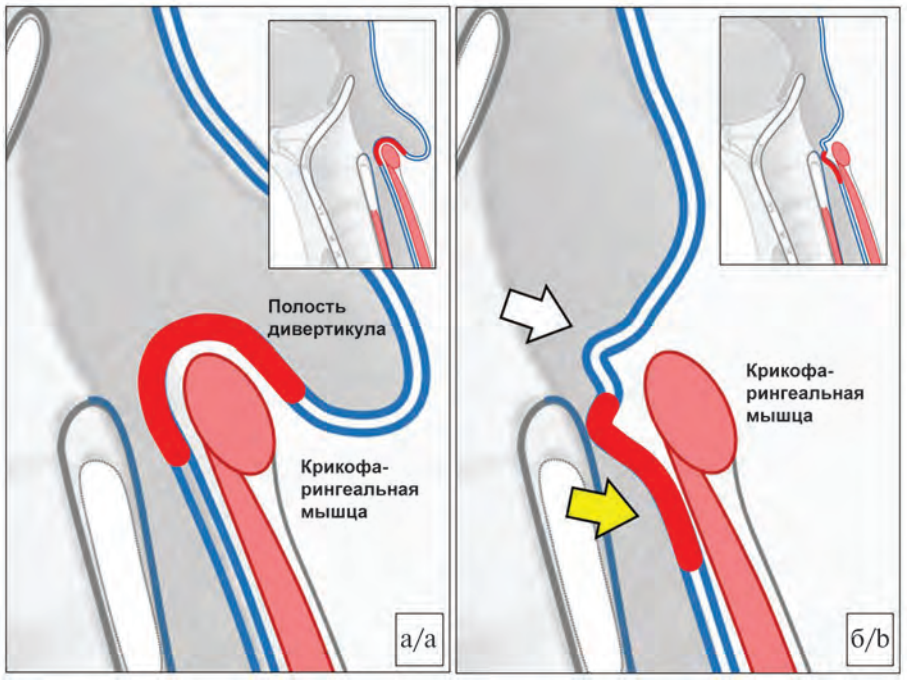

Рис. 1. **Смещение инициирующего разреза слизистой оболочки при выполнении стандартного доступа при небольших размерах дивертикула (схема).**
а — выполнение первичного разреза слизистой оболочки по средней линии крикофарингеальной перегородки; б — инвагинация слизистой оболочки дивертикула (указано белой стрелкой) и дистальное смещение инициирующего разреза (указано желтой стрелкой) на этапах вмешательства.

Fig. 1. **Displacement of the initiating mucosal incision during standard approach for small diverticulum. Schematic illustration.**
a — performing the primary mucosal incision along the midline of the cricopharyngeal septum; b — Inversion of the diverticulum mucosa (white arrow) and distal displacement of the initiating incision (yellow arrow) during intervention.

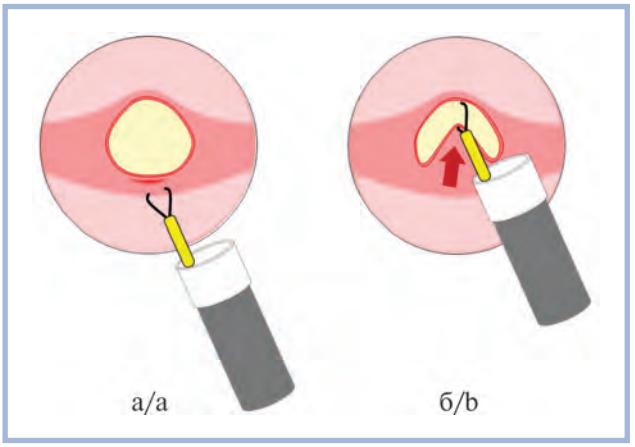

Рис. 2. **Сведение краев слизистой оболочки в продольном направлении (схема).**
а — дефект слизистой оболочки после выполнения миотомии из стандартного доступа; б — сложности наложения клипс в поперечном направлении. Избыточное давление бранши клипсы на слизистую оболочку указано стрелкой.

Fig. 2. **Longitudinal approximation of the mucosal edges (schematic illustration).**
a — defect of mucosa after myotomy by standard approach; b — difficulties in applying clips in transverse direction. Clip overpressure on the mucosa (arrow).

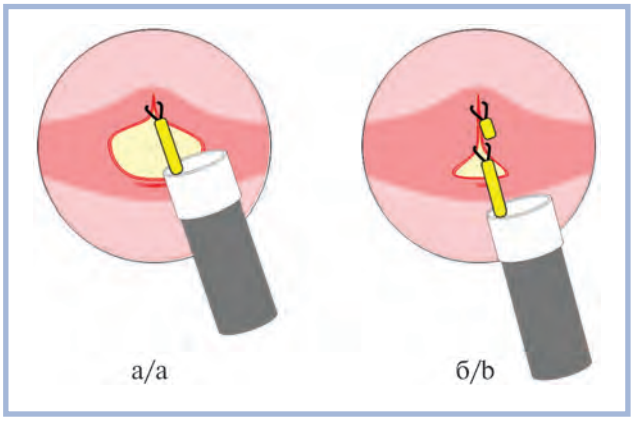

Рис. 3. **Сведение краев слизистой оболочки (схема).**
а, б — этапы сведения краев дефекта при наложении клипс в продольном направлении.

Fig. 3. **Approximation of the mucosal edges (schematic illustration).**
a, b — reapproximation by applying clips in longitudinal direction.

нения продольно ориентированного разреза слизистой оболочки осуществляли доступ в подслизистое пространство. Ориентиром для формирования начальной части тоннеля являлся проксимальный край крикофарингеальной мышцы, волокна которой были всегда отчетливо видны. Стремились выделить верхний край крикофарингеальной мышцы как минимум до ее середины, где в последующем выполняли миотомию протяженностью 3—4 см.

Операцию завершали восстановлением герметичности слизистой оболочки путем последовательно-

го наложения клипс в проксимальном направлении. При небольшом размере дивертикула его слизистая оболочка может быть практически полностью инвертирована в просвет глоточно-пищеводного перехода. С этой целью проводили более широкий захват слизистой оболочки с дивертикулярной части разреза.

Результаты

Среднее время оперативного вмешательства составило 32±14 мин с большей продолжительностью в группе тоннельных вмешательств. Кровопотеря была минимальной и не превышала 5 мл. Интраоперационных осложнений не было. Кратковременные явления подкожной крепитации на шее самостоятельно регрессировали на момент окончания оперативного вмешательства без удлинения его времени. В раннем послеоперационном периоде, в день операции, исключали пероральный прием еды и жидкостей. Вопрос о возобновлении перорального питания решался после проведения контрольного рентгенологического исследования утром в первые сутки послеоперационного периода при отсутствии данных о наличии несостоятельности в области наложения клипс. В первую неделю разрешали принимать жидкую и измельченную пищу (блендерное или протертое питание). При нормальном пассаже водорастворимого контрастного вещества пациентов выписывали на следующие сутки после операции.

Рентгенологические признаки дислокации контраста за пределы пищевода отмечены у 2 (3,3%) пациентов, что потребовало проведения курса антибиотикотерапии в течение 3—5 дней с отсрочкой начала перорального кормления жидкой пищей на 2—3 сут. Пероральный прием воды не ограничивали. В обоих наблюдениях отсутствовала клиническая картина медиастинита, отмечалось однократное повышение температуры тела до 37,8°С у одного пациента. Ежедневно проводили рентгенологическое исследование с водорастворимым контрастом. Рентгенологические признаки самостоятельного закрытия дефекта зарегистрированы на 2-е и 3-и сутки после операции **(табл. 2)**.

Из 60 оперированных пациентов изучить отдаленные результаты лечения удалось у 50 (83,3%) при среднем периоде наблюдения 31,6±14,6 мес (длительность наблюдения составила от 10 до 60 мес). Жалобы оценивали до и после операции с помощью модифицированного опросника, разработанного в нашем центре, в котором учитывается выраженность основных клинических симптомов заболевания в баллах. Суммарный подсчет баллов являлся одним из объективных критериев оценки степени выраженности дисфагии, оценки тяжести клинического течения заболевания и эффективности оперативного вмешательства [5] **(табл. 3)**.

Примерно 50% наблюдаемых пациентов прошли опрос по телефону, остальные — во время очного визита. Все пациенты после операции отметили значительное уменьшение выраженности симптомов или их полное отсутствие. Основной жалобой в послеоперационном периоде было наличие дисфагии, но менее выраженной, чем до оперативного вмешательства. На основании анализа данных опросников установлено статистически значимое снижение выраженности всех оцениваемых клинических симптомов ($p<0,01$, критерий Уилкоксона при оценке наличия динамики каждого симптома в сравнении с показателем до операции). Средняя оценка клинических симптомов до операции составила 11,78 балла, после операции этот показатель значительно снизился — до 1,2 балла ($p<0,01$, критерий Уилкоксона при оценке статистической значимости снижения средней суммы баллов). На **рис. 4** представлены результаты анализа оценки симптомов до и после операции на основании данных опросников.

Таблица 2. **Данные периоперационного периода**
Table 2. **Characteristics of perioperative period**

Параметр	Пациенты
Тип оперативного вмешательства, *n* (%)	
комбинированная методика	32 (53,3)
тоннельная методика	28 (46,7)
Средняя продолжительность операции, мин	
для всех методик	32±14
комбинированная методика	27,7
тоннельная методика	38,7
Течение послеоперационного периода, *n* (%)	
неосложненное	58 (96,7)
наличие затека	2 (3,3)
Средняя продолжительность госпитализации, дни	2,5

Эндоскопическое исследование проводили всем больным через 3 мес и 12 мес после оперативного вмешательства с целью оценки мышечного тонуса в области глоточно-пищеводного перехода, редукции полости дивертикула и наличия регургитации. При эндоскопическом исследовании ни у одного из пациентов не выявлена остаточная полость дивертикула.

Рентгенологическое исследование выполняли 3 больным при наличии остаточных клинических проявлений с целью объективной оценки нарушения пассажа пищи и рассмотрения вопроса о целесообразности выполнения повторного вмешательства. Во всех наблюдениях не было существенного нарушения прохождения жидкой бариевой взвеси, проведена коррекция пищевого рациона с рекомендациями о приеме пищи мягкой консистенции. В последующем отмечен хороший клинический результат.

Обсуждение

Дисфункция крикофарингеальной мышцы и другие типы орофарингеальной дисфагии клинически

Таблица 3. **Модифицированный опросник для изучения выраженности клинических симптомов у пациентов с дивертикулом Ценкера**
Table 3. **Questionnaire for assessing the severity of symptoms in patients with Zenker's diverticulum**

Критерий	Оценка, баллы			
	0	1	2	3
Выраженность дисфагии (затрудненное глотание)	Нет	При приеме твердой пищи, таблеток	При приеме мягкой, полужидкой пищи	При приеме жидкости
Частота дисфагии	Никогда	Иногда	Ежедневно	При каждом приеме пищи
Одинофагия (болезненное глотание)	Никогда	Иногда	Ежедневно	При каждом приеме пищи
Отрыжка, рвота, срыгивание воздухом, слюной, съеденной пищей	Никогда	Иногда	Ежедневно	При каждом приеме пищи или ночью
Регургитация (пассивное поступление в полость рта содержимого пищевода)	Никогда	Иногда	Ежедневно	При каждом приеме пищи или ночью
Повышенное слюноотделение	Никогда	Иногда	Ежедневно	При каждом приеме пищи или ночью
Кашель	Никогда	Иногда	Ежедневно	При каждом приеме пищи или ночью
Чувство кома в горле, тяжести в верхней трети пищевода	Никогда	Иногда	Ежедневно	При каждом приеме пищи
Слышимые на расстоянии булькающие звуки	Никогда	Иногда	Ежедневно	При каждом приеме пищи
Снижение массы тела за период наличия симптомов, кг	Нет	Менее 5	5—10	Более 10

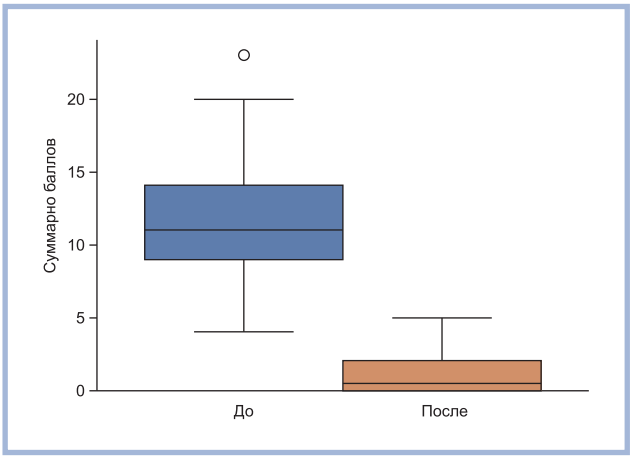

Рис. 4. **Динамика клинических симптомов дисфункции крикофарингеальной мышцы до и после операции.**
$p \leqslant 0{,}01$ (статистически значимая разница), критерий Уилкоксона.

Fig. 4. **Dynamics of clinical symptoms of cricopharyngeal muscle dysfunction before and after surgery.**
Wilcoxon test $p \leqslant 0.01$ (significant difference).

обычно проявляются как ощущение кома в горле. Распространенность заболевания достоверно неизвестна, поскольку для дифференциальной диагностики требуется применение комбинации инструментальных методов. Кроме того, пациенты могут находиться в лечебных учреждениях разного профиля, включая амбулаторные, стационарные и реабилитационные центры. В настоящее время в литературе нет данных о клинической распространенности заболевания. Однако в одном радиологическом исследовании при выборке из более 800 пациентов, прошедших видеофлуороскопию с глотком контрастного вещества, у 25% пациентов выявлены признаки дисфункции крикофарингеальной мышцы [3].

Дисфагия встречается часто, до 10% в общей популяции. Симптомы орофарингеальной дисфагии значительно чаще развиваются у пациентов неврологического профиля после инсульта или при наличии нейродегенаративных заболеваний. У пациентов с неврологическими заболеваниями орофарингеальная дисфагия представляет собой коморбидное состояние, оказывающее негативное влияние на состояние больного. Однако те или иные симптомы дисфагии также могут встречаться у 13% лиц старше 65 лет без неврологического анамнеза [2, 6, 7]. Дискомфорт и трудности при глотании являются причиной ограничения питания и приема жидкостей, ассоциированного с потерей веса и обезвоживанием, трудностью использования пероральных медикаментозных препаратов. Хроническая аспирация при еде значительно увеличивает число резистентных к терапии бронхолегочных осложнений. Клинические проявления заболевания возникают значительно раньше формирования дивертикула шейного отдела и не всегда своевременно и адекватно оцениваются [3, 7].

Методы исследования глотательной функции широко распространены в неврологической практике и в большей степени касаются решения тактических вопросов осуществления питания у больных, перенесших инсульт. В общей практике достаточно простым, дешевым и потенциально полезным методом выявления орофарингеальной дисфагии является глотательный тест на время. Пациенту предлагается выпить 150 мл воды из стакана так быстро, как только он может. При этом фиксируется время опорожнения стакана и количество глотков, а затем рассчитываются скорость глотания и средний объем глотка. Скорость глотания ниже 10 мл/с указывает на наличие дисфагии [8].

Основными диагностическими тестами для оценки орофарингеальной дисфагии являются динамическое рентгенологическое исследование и фарингоэзофагеальная манометрия высокого разрешения в сочетании с импеданс-манометрией [2—4, 9]. Эндоскопическое исследование и эндоскопическая оценка глотания с оценкой степени глоточной регургитации имеют большее значение при наличии сформированного дивертикула.

Многие практикующие врачи интуитивно проводят ассоциации между степенью выраженности дисфагии и размерами уже сформированного дивертикула. Большинство рентгенологических классификаций основаны только на оценке размеров и локализации дивертикула. Однако в небольшом количестве исследований выполнена корреляция рентгенологических находок и показателей с определением их клинического значения в аспекте степени выраженности дисфагии. Дивертикулы небольших размеров или формирующиеся дивертикулы имеют не менее выраженные клинические проявления, чем крупные дивертикулы [10].

В исследовании R. Hanna и D.R. Randall показано, что от глубины и размеров дивертикула в большей степени зависит степень регургитации после приема пищи. Однако наиболее важным рентгенологическим критерием, коррелирующим с уровнем дисфагии, является степень открытия верхнего пищеводного сфинктера во время глотка. Этот параметр определяется на рентгеновском снимке в боковой проекции в наиболее узком месте на уровне верхнего пищеводного сфинктера в момент имитации прохождения пищевого болюса. Угол входа пищевого болюса, определяемый между задней стенкой верхней трети пищевода и его изгибом на уровне верхнего пищевого сфинктера, а также глубина дивертикула не имели статистически значимой связи со степенью выраженности дисфагии [9].

Этими же авторами описан интересный рентгенологический признак, названный ими феноменом реактивной струи, который может косвенно оценивать степень выраженности дисфункции крикофарингеальной мышцы и предположительную клиническую эффективность крикофарингеальной миотомии. Феномен определяется при динамическом рентгенологическом исследовании в боковой проекции при глотке жидкой бариевой взвеси объемом более 15 мл. При наличии выраженной обструкции на уровне крикофарингеальной мышцы и достаточной сократительной способности мышц глотки узкая струя бария проходит через глоточно-пищеводный переход под высоким давлением и не может равномерно заполнить верхние отделы пищевода. Обычно это проявляется в виде угловой одиночной струи бария, направленной к задней стенке проксимального отдела пищевода. При этом поток бария окружает только воздушное пространство. В некоторых случаях одиночная струя бария имеет достаточное давление, чтобы вызвать ретроградное заполнение пространства ниже крикофарингеальной мышцы проксимальнее основного потока бариевой взвеси [11, 12]. Случаи, когда болюс равномерно заполняет верхние отделы пищевода, трактуются авторами как отсутствие феномена. Неспособность заполнить полностью верхние отделы пищевода с сохранением бария в ротоглотке свидетельствует о нарушениях пропульсивной активности глотки. В двух последних состояниях клинический эффект крикофарингеальной миотомии был значительно ниже по сравнению с пациентами с положительным феноменом реактивной струи.

D.R. Randall и соавт.на основании данных рентгенологического исследования в боковой проекции предлагают выделять несколько степеней дисфункции крикофарингеальной мышцы и обусловленной ею обструкции верхнего пищеводного сфинктера: необструктивная (при сдавлении пищевода менее 50%), обструктивная (при сдавлении пищевода более 50%) и дивертикул Ценкера. Авторы рекомендуют соотносить рентгенологические находки с жалобами больного, так как даже при выраженных формах обструкции, определяемых рентгенологически, компенсаторные возможности сократительной активности глотки могут нивелировать клинические проявления заболевания [3].

Эндоскопическое исследование не является ведущим методом диагностики, однако позволяет заподозрить наличие орофарингеальной дисфагии. Формирующиеся дивертикулы шейной локализации подчас не определяются при визуальном осмотре, однако часто выявляются трудности проведения аппарата в пищевод, обусловленные повышенным мышечным тонусом.

Глоточная манометрия высокого разрешения позволяет наиболее полно определить физиологические параметры глотания и определить потенциальную эффективность крикофарингеальной миотомии в лечении дисфагии. Метод является сравнительно новым. В 2017 г. создана международная рабочая группа по глоточной манометрии высокого разрешения, работа которой направлена на стандартизацию протокола исследования и клиническое внедрение новой методики. Глотательный потенциал (энергия глотательной функции) оценивается по уровню окклюзионного давления в глотке, создаваемого мышечными сокращениями. Гипофарингеальное интраболюсное давление (давление на уровне крикофарингеальной мышцы) является маркером ограничения болюсного потока на уровне верхнего пищеводного сфинктера.

Соотношение интраболюсного давления и давления релаксации в период наибольшего расслабления верхнего пищеводного сфинктера, сопоставляемое с окклюзионным давлением, определяет пропульсивную эффективность глотания. Ограничение подачи болюса можно устранить путем проведения

крикофарингеальной миотомии или эндоскопической дилатации, но недавний систематический обзор выявил недостаточные доказательства методики для принятия тактических решений [1, 13, 14].

Предложено несколько вариантов хирургического лечения дисфункции крикофарингеальной мышцы, включая дилатацию, инъекцию ботокса и крикофарингеальную миотомию. В систематическом обзоре сообщается о средневзвешенном показателе успеха 78% при миотомии, 73% при дилатации и 69% при инъекции ботокса [15]. Однако долгосрочные показатели эффективности лечения были существенно выше у пациентов группы с миотомией. Дилатация обеспечивает временную пользу, при этом большинство пациентов подвергаются повторной дилатации или в конечном итоге крикофарингеальной миотомии [16]. Долгосрочная эффективность хирургической миотомии выше при использовании эндоскопической методики.

P.I. Wu и соавт. описали хорошие результаты проведения эндоскопической крикофарингомиотомии у пациентов с болезнью Паркинсона [14]. У этой группы пациентов гипертонус крикофарингеальной мышцы и обусловленное этим сужение просвета на уровне верхнего пищеводного сфинктера приводят к нарушению пассажа, что является основной причиной орофарингеальной дисфагии при сохраненной функции глотательных движений. Крикофарингеальная дисфункция подтверждена результатами манометрии. У всех 8 оперированных пациентов вмешательство выполнено в полном объеме и не было послеоперационных осложнений. Положительные клинические результаты вмешательства также подтверждены результатами манометрии.

В сообщении F.H. Ellis Jr. и R.E. Crozier представлен опыт применения открытой крикофарингеальной миотомии у пациентов с различными формами орофарингеальной дисфункции. У половины пациентов отмечалось наличие дивертикула Ценкера небольших размеров (менее 4 см). У 4 пациентов с бульбарным параличом и нарушением пропульсивной активности глотания не было положительного эффекта вмешательства. Остальные пациенты отметили положительный результат. Наилучшие результаты достигнуты у пациентов с гипертонусом крикофарингеальной мышцы и отсутствием ее релаксации в ответ на глоток (состояние, описанное авторами как глоточная ахалазия). При наличии дивертикула операция дополнялась дивертикулэктомией [13].

C. Huntley и соавт., сравнивая результаты открытых и эндоскопических крикофарингомиотомий в однородных группах пациентов с гипертонусом крикофарингеальной мышцы, отметили более короткое время эндоскопических вмешательств с лучшими результатами и более коротким периодом восстановления [17]. Существенной разницы в частоте осложнений и восстановлении орального питания между группами не было.

Заключение

Пероральная эндоскопическая миотомия является эффективным и безопасным методом лечения пациентов с дисфункцией крикофарингеальной мышцы. Эндоскопические операции обеспечивают необходимый безрецидивный клинический результат при длительном периоде наблюдения (31,6±14,6 мес).

Участие авторов:
Концепция и дизайн исследования — Шишин К.В.
Сбор и обработка материала — Пятакова А.Н., Семенова Н.С., Недолужко И.Ю., Павлов И.А., Гришина Е.А.
Статистическая обработка данных — Семенова Н.С., Пятакова А.В.
Написание текста — Шишин К.В., Семенова Н.С.
Редактирование — Цвиркун В.В.

Авторы заявляют об отсутствии конфликта интересов.

Participation of authors:
Concept and design of the study — Shishin K.V.
Data collection and processing — Pyatakova A.V., Semenova N.S., Nedoluzhko I.Yu., Pavlov I.A., Grishina E.A.
Statistical processing of the data — Semenova N.S., Pyatakova A.V.
Text writing — Shishin K.V., Semenova N.S.
Editing — Tsvirkun V.V.

The authors declare no conflicts of interest.

ЛИТЕРАТУРА/REFERENCES

1. Mason RJ, Bremner CG, DeMeester TR, Crookes PF, Peters JH, Hagen JA, DeMeester SR. Pharyngeal swallowing disorders: selection for and outcome after myotomy. *Annals of Surgery*. 1998;228(4):598-608. https://doi.org/10.1097/00000658-199810000-00016
2. Yang S, Park JW, Min K, Lee YS, Song YJ, Choi SH, Kim DY, Lee SH, Yang HS, Cha W, Kim JW, Oh BM, Seo HG, Kim MW, Woo HS, Park SJ, Jee S, Oh JS, Park KD, Jin YJ, Han S, Yoo D, Kim BH, Lee HH, Kim YH, Kang MG, Chung EJ, Kim BR, Kim TW, Ko EJ, Park YM, Park H, Kim MS, Seok J, Im S, Ko SH, Lim SH, Jung KW, Lee TH, Hong BY, Kim W, Shin WS, Lee YC, Park SJ, Lim J, Kim Y, Lee JH, Ahn KM, Paeng JY, Park J, Song YA, Seo KC, Ryu CH, Cho JK, Lee JH, Choi KH. Clinical Practice Guidelines for Oropharyngeal Dysphagia. *Annals of Rehabilitation Medicine*. 2023;47(Suppl 1):S1-S26. https://doi.org/10.5535/arm.23069

3. Randall DR, Chan R, Gomes D, Walker K. Natural History of Cricopharyngeus Muscle Dysfunction Symptomatology. *Dysphagia*. 2022;37(4):937-945. https://doi.org/10.1007/s00455-021-10355-8
4. Ивашкин В.Т., Маев И.В., Трухманов А.С., Лапина Т.Л., Шептулин А.А., Сторонова О.А., Андреев Д.Н. Клинические рекомендации Российской гастроэнтерологической ассоциации по диагностике и лечению дисфагии. *Российский журнал гастроэнтерологии, гепатологии, колопроктологии*. 2015;25(5):84-93.
Ivashkin VT, Mayev IV, Trukhmanov AS, Lapina TL, Sheptulin AA, Storonova OA, Andreev DN. Diagnostics and treatment of dysphagia: clinical guidelines of the Russian gastroenterological association. *Rossijskij zhurnal gastroenterologii, gepatologii, koloproktologii*. 2015;25(5):84-93. (In Russ.). https://doi.org/10.22416/1382-4376-2020-30-4-70-97
5. Семенова Н.С., Шишин К.В., Недолужко И.Ю., Павлов И.А., Пятакова А.В. Отдаленные результаты эндоскопического лечения пациентов с дивертикулом Ценкера. *Хирургия. Журнал им. Н.И. Пирогова*. 2024;12:20-28.
Semenova NS, Shishin KV, Nedoluzhko IYu, Pavlov IA, Pyatakova AV. Long-term outcomes after endoscopic treatment of patients with Zenker's diverticulum. *Xirurgiya. Pirogov Russian Journal of Surgery*. 2024;12:20-28. (In Russ.). https://doi.org/10.17116/hirurgia202412120
6. Петриков С.С., Солодов А.А. Диагностика и лечение нейрогенной дисфагии у больных с острым нарушением мозгового кровообращения. *Неврология и ревматология. Приложение к журналу Consilium Medicum*. 2018;1:21-27.
Petrikov SS, Solodov AA. Diagnosis and treatment of neurogenic dysphagia in patients with acute impairment of cerebral circulation. *Nevrologiya i revmatologiya. Prilozhenie k zhurnalu Consilium Medicum*. 2018;1:21-27. (In Russ.). https://doi.org/10.26442/2414-357X_2018.1.21-27
7. Rivelsrud MC, Hartelius L, Bergström L, Løvstad M, Speyer R. Prevalence of Oropharyngeal Dysphagia in Adults in Different Healthcare Settings: A Systematic Review and Meta-analyses. *Dysphagia*. 2023;38(1):76-121. https://doi.org/10.1007/s00455-022-10465-x
8. Сорокин Ю.Н. Нарушения глотания при инсультах. 2. Методы исследования глотательной функции. *Медицина неотложных состояний*. 2015;66(3):139-143.
Sorokin YuN. Swallowing Disorders in Stroke 2. Methods of Studying Swallowing Function. *Meditsina neotlozhnykh sostoyanij*. 2015;66(3):139-143. (In Russ.).
9. Hanna R, Randall DR. Correlating Dysphagia Severity with Fluoroscopic Parameters in Patients with Zenker's Diverticulum. *Dysphagia*. 2021;36(6):999-1004. https://doi.org/10.1007/s00455-020-10230-y
10. Howell RJ, Ekbom D, Kasperbauer J, Tabangin M, Altaye M, Wahab S, Belafsky P, Allen J, Amin M, Bayan S, Cervenka B, deSilva B, Dion G, Friedman A, Fritz M, Giliberto JP, Guardiani E, Harmon J, Khosla S, Kim B, Kuhn M, Kwak P, Ma Y, Madden L, Matrka L, Mayerhoff R, Piraka C, Rosen C, Wilson K, Wright C, Young V, Yuen S, Postma G. Cricopharyngeus Muscle Dysfunction and Hypopharyngeal Diverticula (e.g., Zenker): A Multicenter Study. *Laryngoscope*. 2023;133(6):1349-1355. https://doi.org/10.1002/lary.30387
11. Randall DR, Young-Speirs M, Walker K. Association of the "Jet Phenomenon" with Positive Symptom Outcome Following Surgical Treatment of Cricopharyngeus Muscle Dysfunction. *Dysphagia*. 2023;38(5):1440-1446. https://doi.org/10.1007/s00455-023-10573-2
12. Omari TI, Ciucci M, Gozdzikowska K, Hernández E, Hutcheson K, Jones C, Maclean J, Nativ-Zeltzer N, Plowman E, Rogus-Pulia N, Rommel N, O'Rourke A. High-Resolution Pharyngeal Manometry and Impedance: Protocols and Metrics-Recommendations of a High-Resolution Pharyngeal Manometry International Working Group. *Dysphagia*. 2020;35(2):281-295. https://doi.org/10.1007/s00455-019-10023-y
13. Ellis FH Jr, Crozier RE. Cervical esophageal dysphagia: indications for and results of cricopharyngeal myotomy. *Annals of Surgery*. 1981;194(3):279-289. https://doi.org/10.1097/00000658-198109000-00005
14. Wu PI, Szczesniak MM., Omari T, Lam TY, Wong M, Maclean J, Ma KK, Chan AY, Mok V, Cook IJ, Cock C, Sung J, Wu J, Chiu PW. Cricopharyngeal peroral endoscopic myotomy improves oropharyngeal dysphagia in patients with Parkinson's disease. *Endoscopy International Open*. 2021;9(11):E1811-E1819. https://doi.org/10.1055/a-1562-7107
15. Krekeler BN, Howell RJ. Cricopharyngeus muscle dysfunction: a poorly defined disorder from diagnosis to treatment. *European Archives of Oto-Rhino-Laryngology*. 2024;281(9):4519-4527. https://doi.org/10.1007/s00405-024-08644-7
16. Marston AP, Maldonado FJ, Ravi K, Kasperbauer JL, Ekbom DC. Treatment of oropharyngeal dysphagia secondary to idiopathic cricopharyngeal bar: Surgical cricopharyngeal muscle myotomy versus dilation. *American Journal of Otolaryngology*. 2016;37(6):507-512. https://doi.org/10.1016/j.amjoto.2016.07.006
17. Huntley C, Boon M, Spiegel J. Open vs. endoscopic cricopharyngeal myotomy; Is there a difference? *American Journal of Otolaryngology*. 2017;38(4):405-407. https://doi.org/10.1016/j.amjoto.2017.03.010

Поступила 30.04.2025
Received 30.04.2025
Принята в печать 05.08.2025
Accepted 05.08.2025