Доказательная гастроэнтерология
2024, Т. 13, №2, с. 50-54
https://doi.org/10.17116/dokgastro20241302150

Russian Journal of evidence-based Gastroenterology
2024, Vol. 13, No. 2, pp. 50-54
https://doi.org/10.17116/dokgastro20241302150

Система CAD EYE для детекции и дифференцировки новообразований толстой кишки в режиме реального времени

© Д.В. ЗАВЬЯЛОВ[1], С.В. КАШИН[2], С.Р. ГУСЕЙНОВА[2]

[1]ФГБОУ ВО «Ярославский государственный медицинский университет» Минздрава России, Ярославль, Россия;
[2]ГБУЗ ЯО «Областная клиническая онкологическая больница», Ярославль, Россия

РЕЗЮМЕ

Развитие искусственного интеллекта (ИИ) и глубокого обучения привело к значительным прорывам в анализе медицинских изображений, особенно в диагностике новообразований толстой кишки. Современные нейросетевые алгоритмы способствуют улучшению врачебных решений благодаря системам компьютерного обнаружения (CADe) и характеризации (CADx), что потенциально повышает диагностическую ценность эндоскопических исследований.

Цель исследования. Протестировать систему CAD EYE в условиях работы онкологической клиники для детекции колоректальных полипов и их дифференцировки и сопоставить полученные результаты с результатами морфологического исследования.

Материал и методы. Использована система CAD EYE («Fujifilm Corporation», Япония), интегрированная в стандартное эндоскопическое оборудование. Исследование охватило 110 пациентов, которым проводили колоноскопию. Система CAD EYE применялась для детекции и характеризации полипов в режиме реального времени. Для исследования использованы предусмотренные в системе режимы WLI и BLI.

Результаты. Проведена оценка работы инновационной системы CAD EYE в условиях работы онкологического стационара для детекции колоректальных полипов и выполнено сопоставление с результатами морфологического исследования. Диагностировано 241 эпителиальное новообразование со средним размером 7,9 мм, из них 135 неопластических и 106 гиперпластических образований. Для режима детекции CADe чувствительность составила 97%, специфичность 84%, точность 93%, площадь под ROC-кривой 0,95. Для режима дифференциальной диагностики чувствительность составила 96%, специфичность 99%, точность 98%, площадь под ROC-кривой 0,96.

Заключение. Технология распознавания и дифференциальной диагностики с помощью CAD EYE повышает точность прижизненной диагностики колоректальных новообразований до экспертного уровня.

Ключевые слова: *полипы толстой кишки, колоректальные новообразования, искусственный интеллект, технология глубокого обучения, колоноскопия.*

ИНФОРМАЦИЯ ОБ АВТОРАХ:
Завьялов Д.В. — https://orcid.org/0000-0002-9173-6878
Кашин С.В. — https://orcid.org/0000-0001-6098-7677
Гусейнова С.Р. — https://orcid.org/0000-0002-7672-3606
Автор, ответственный за переписку: Завьялов Д.В. — e-mail: zavialoff@mail.ru

КАК ЦИТИРОВАТЬ:
Завьялов Д.В., Кашин С.В., Гусейнова С.Р. Система CAD EYE для детекции и дифференцировки новообразований толстой кишки в режиме реального времени. *Доказательная гастроэнтерология*. 2024;13(2):50–54. https://doi.org/10.17116/dokgastro20241302150

CAD EYE for real-time detection and differentiation of colorectal lesions

© D.V. ZAVYALOV[1], S.V. KASHIN[2], S.R. GUSEINOVA[2]

[1]Yaroslavl State Medical University, Yaroslavl, Russia
[2]Yaroslavl Regional Oncology Hospital, Yaroslavl, Russia

ABSTRACT

Recent advancements in artificial intelligence (AI) and deep learning have markedly improved the analysis of medical images. In gastroenterology, these technologies facilitate enhanced diagnosis of colorectal neoplasms through modern neural network algorithms. These algorithms support medical decision-making by integrating computer-aided detection (CADe) and characterization (CADx) systems into endoscopic studies, potentially elevating diagnostic accuracy.

Objective. This study evaluates the performance of the CAD EYE system within the operational setting of an oncology clinic, focusing on the detection and differentiation of colorectal polyps, and compares its efficacy to morphological study.

Material and methods. Employing the CAD EYE (Fujifilm, Japan), which is integrated into standard endoscopic equipment, we conducted a study involving 110 patients undergoing colonoscopy. The system utilized white light imaging (WLI) and blue light imaging (BLI) modes for real-time detection and characterization of polyps.

Results. The CAD EYE system identified a total of 241 epithelial neoplasms, with an average size of 7.9 mm—comprising 135 neoplastic and 106 hyperplastic lesions. In the CADe mode, the system demonstrated a sensitivity of 97%, a specificity of 84%, an accuracy of 93%, and an area under ROC curve of 0.95. In the differential diagnosis mode, the sensitivity reached 96%, specificity 99%, accuracy 98%, and the area under the ROC curve was 0.96.

Conclusion. The CAD EYE system significantly enhances the accuracy of *in vivo* diagnosis of colorectal neoplasms, achieving expert-level recognition and differential diagnosis capabilities. This study underscores the potential of AI-enhanced tools in improving diagnostic outcomes in gastroenterology.

Keywords: *colonic polyps, colorectal neoplasms, artificial intelligence, deep learning, colonoscopy.*

INFORMATION ABOUT THE AUTHORS:
Zavyalov D.V. — https://orcid.org/0000-0002-9173-6878
Kashin S.V. — https://orcid.org/0000-0001-6098-7677
Guseinova S.R. — https://orcid.org/0000-0002-7672-3606
Corresponding author: Zavyalov D.V. — e-mail: zavialoff@mail.ru

TO CITE THIS ARTICLE:
Zavyalov DV, Kashin SV, Guseinova SR. CAD EYE for real-time detection and differentiation of colorectal lesions. *Russian Journal of Evidence-Based Gastroenterology*. 2024;13(2):50–54. (In Russ.). https://doi.org/10.17116/dokgastro20241302150

Введение

Развитие технологий на основе искусственного интеллекта (ИИ) с использованием методов глубокого обучения открывает новые возможности в анализе медицинских изображений. Технологии на основе нейросетевых алгоритмов как элемент поддержки принятия врачебного решения в диагностике новообразований толстой кишки демонстрируют хорошие оперативные характеристики и высоко оцениваются по экспертной шкале [1]. Использование систем компьютерного обнаружения (CADe) и характеризации (CADx) новообразований толстой кишки при эндоскопическом исследовании потенциально может повысить его диагностическую ценность [2]. Некоторые международные профильные сообщества считают, что включение таких систем в рутинную клиническую практику станет возможным, как только высококачественные исследования обеспечат приемлемую точность [3].

Цель исследования — протестировать систему CAD EYE в условиях работы онкологической клиники для детекции колоректальных полипов и их дифференцировки и сопоставить полученные результаты с результатами морфологического исследования.

Материал и методы

Система CAD EYE («Fujifilm Corporation», Япония) — это инновационная система с технологией ИИ, разработанная для обнаружения и оценки морфологии колоректальных новообразований. Система ИИ интегрирована в отдельный внешний блок, который размещается на обычном видеопроцессоре и подключается к входу DVI. Сам блок подключается к штатному видеомонитору. CAD EYE активируется эндоскопистом нажатием кнопки на ручке эндоскопа. Система полностью совместима со всеми видеопроцессорами и колоноскопами серии ELUXEO TM 7000 («Fujifilm Corporation», Япония).

Система CAD EYE позволяет обнаруживать колоректальные новообразования (CADe) и характеризовать их (CADx) на основе анализа структуры поверхности. Для детекции CAD EYE можно использовать в режиме белого света или в режиме Linked Color Imaging (LCI). CAD EYE имеет специальный графический пользовательский интерфейс, выделяющий полип путем размещения вокруг него цветной рамки **(рис. 1)**. Кроме того, при обнаружении участка кишки, подозрительного на наличие полипа, раздается звуковой сигнал. И наконец, в направлении обнаружения полипа загорается визуальный вспомогательный круг, что облегчает врачу-эндоскописту идентификацию полипа.

Модуль характеризации функционирует в сочетании с оптической технологией Blue Light Imaging (BLI), целью которой является повышение точности дифференциальной диагностики и достижение уровня экспертов. Функция CADx включается автоматически при переходе в режим BLI. Он классифицирует новообразования на два типа: неопластические и гиперпластические. Система оснащена несколькими визуальными ассистентами: первый — в виде цветовой характеристики на дисплее в форме окружности по периферии изображения, второй — в виде схематической карты, возникающей в правой половине дисплея, третий — в виде подписи в нижней части экрана; желтый цвет соответствует оценке «Neoplastic», зеленый — «Hyperplastic» **(рис. 2)**.

Модуль оснащен встроенной функцией записи видеоизображений и фотоизображений, которая позволяет хранить все полученные изображения на внутреннем жестком диске.

Клинической составляющей нашего исследование стало включение 110 пациентов (38 мужчин и 72 женщин, средний возраст 66 лет), которым проведена колоноскопия в период с 1 сентября по 29 декабря 2021 г. Группу исследования (с использованием системы CAD EYE) составили 56 пациентов, группу

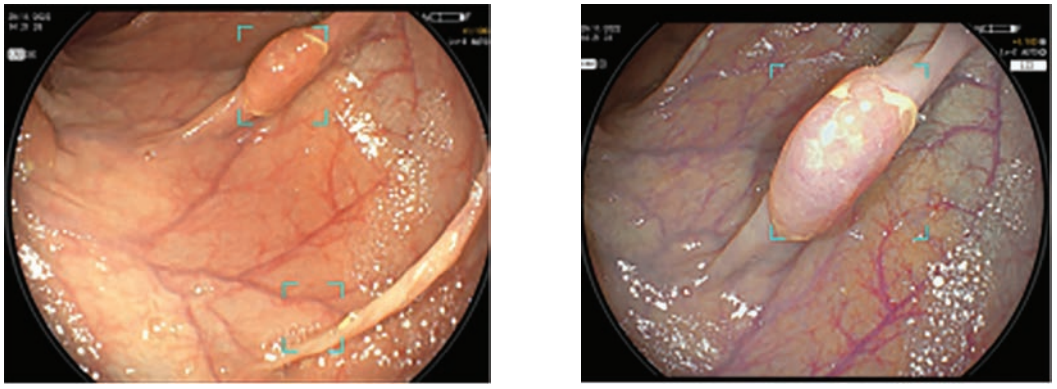

а/a б/b

Рис. 1. **Колоректальный полип, распознанный системой CAD EYE.**
Отмечен цветной рамкой прямоугольной формы по периметру полипа. а — в режиме белого света; б — в режиме LCI.

Fig. 1. **The colorectal polyp recognized by the CAD EYE system is marked with a colored frame around the perimeter.**
a — in white light mode, b — in LCI mode.

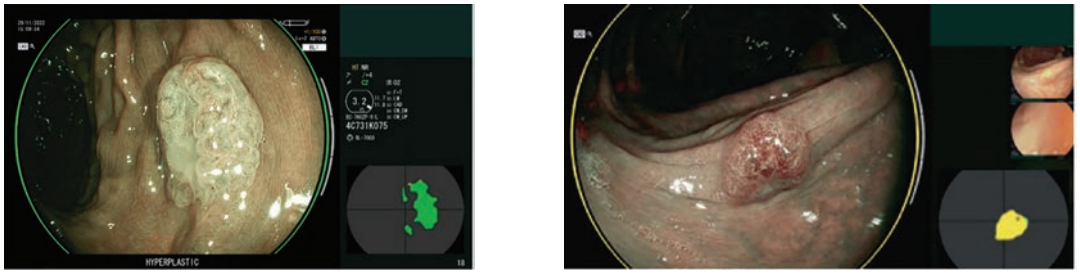

а/a б/b

Рис. 2. **Колоректальный полип в режиме CADx с активными визуальными ассистентами.**
а — гиперпластический полип; б — аденома.

Fig. 2. **Colorectal polyp in CADx mode with active visual assistants.**
a — hyperplastic polyp, b — adenoma.

Таблица 1. **Распределение пациентов по группам**

Table 1. **Distribution of patients according to groups**

Характеристика	Группа исследования	Группа контроля
Мужчины	23	15
Женщины	33	39
Средний возраст, годы	64,3	67,9
Количество пациентов с очисткой кишечника по Бостонской шкале >7, *n* (%)	49 (87,5)	47 (87)
Показатель интубации слепой кишки, %	100	100
Среднее время выведения эндоскопа (CWT), мин	8,39	7,28

контроля (без использования системы CAD EYE) — 54 пациента **(табл. 1)**.

Врач-эндоскопист и система искусственного интеллекта CAD EYE в режиме реального времени распознавали новообразования в белом свете (WLI). Затем проводилась дифференциальная диагностики образований с помощью визуализации в режиме BLI. Было выполнено сравнение оценки новообразований, выявленных врачом-эндоскопистом и CADe, и заключения CADx с результатами морфологического исследования всех обнаруженных новообразований (по данным гистологического заключения, 135 неопластических и 106 гиперпластических образований). Для оценки результативности распознавания и дифференциальной диагностики новообразований использован ROC-анализ.

Таблица 2. **Характеристики выявленных эпителиальных новообразований (полипов)**
Table 2. **Characteristics of lesions (polyps)**

Характеристика новообразований	Группа исследования, *n* (%)	Группа контроля, *n* (%)
Колоректальный рак	0	2
Количество полипов	154 (63,9)	87 (36,1)
Количество аденом	86 (55,8)	49 (56,3)
Количество гиперпластических полипов	68 (44,2)	38 (43,6)
Размер полипа 0—5 мм	32 (20,7)	12 (13,8)
Размер полипа 5—10 мм	89 (57,8)	61 (70,1)
Размер полипа >10 мм	33 (21,4)	14 (16,1)

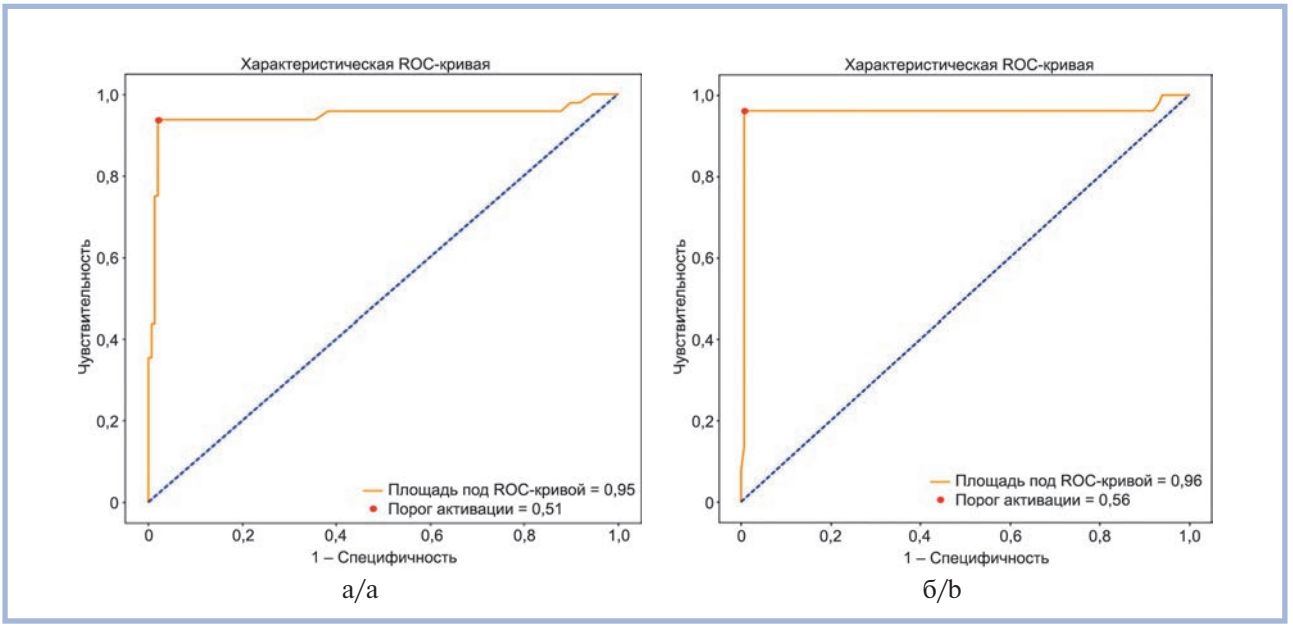

а/a б/b

Рис. 3. **Результаты ROC-анализа.**
а — ROC-кривая детекции полипов системой CAD EYE; б — ROC-кривая дифференцировки полипов системой CAD EYE.

Fig. 3. **The results of the ROC analysis.**
a — ROC curve of polyp detection by CAD EYE system; b — ROC curve of polyp differentiation using the CAD EYE system.

Результаты и обсуждение

Обнаружено 241 эпителиальное новообразование (полипы) размером от 4 до 25 мм, средний размер составил 7,9 мм **(табл. 2)**.

При сопоставлении результатов для режима детекции CADe чувствительность составила 97%, специфичность 84%, точность 93%, площадь под ROC-кривой 0,95 **(рис. 3)**. При сопоставлении результатов для режима дифференциальной диагностики чувствительность составила 96%, специфичность 99%, точность 98%, площадь под ROC-кривой 0,96 **(рис. 4)**. Данные значения являются высоким результатом для задачи классификации объектов на эндоскопических изображениях.

Таким образом, клинический потенциал инновационной системы CAD EYE на основе алгоритма ИИ чрезвычайно высок. Важно, что система совместима с обычным эндоскопическим оборудованием и может использоваться по необходимости. Кривая обучения, которая всегда считается важной частью внедрения новой техники в эндоскопию, в данном случае не имеет принципиального значения, поскольку алгоритм ИИ помогает всем эндоскопистам, независимо от их опыта. Соответственно, алгоритм ИИ может значительно улучшить качество колоноскопии.

Рис. 4. **QR-код для просмотра видеоматериала.**
Fig. 4. **QR code for video material.**

Кроме того, мы ожидаем включения CAD EYE в нашу рутинную клиническую практику в течение очень короткого периода времени.

Заключение

Технология распознавания и дифференциальной диагностики с помощью системы CAD EYE повышает точность прижизненной диагностики колоректальных новообразований до экспертного уровня. Это позволит использовать систему искусственного интеллекта, с одной стороны, для улучшения качества проведения скрининговой колоноскопии, а с другой стороны, для повышения уровня обнаружения и точности диагностики аденом начинающими врачами-эндоскопистами в режиме реального времени.

Участие авторов:
Концепция и дизайн исследования — Кашин С.В., Завьялов Д.В.
Сбор и обработка материала — Завьялов Д.В., Гусейнова С.Р.
Статистический анализ данных — Гусейнова С.Р.
Написание текста — Завьялов Д.В.
Редактирование — Кашин С.В.

Авторы заявляют об отсутствии конфликта интересов.

Authors contribution:
Study design and concept — Kashin S.V., Zavyalov D.V.
Data collection and processing — Zavyalov D.V., Guseinova S.R.
Statistical analysis — Guseinova S.R.
Text writing — Zavyalov D.V.
Editing — Kashin S.V.

The authors declare no conflicts of interest.

ЛИТЕРАТУРА/REFERENCES

1. Завьялов Д.В., Кашин Н.В., Нестеров П.В., Нечипай А.М., Рыбачков В.В., Малашенко В.Н., Хрящев В.В. Алгоритм уточняющей диагностики и внутрипросветного эндоскопического удаления эпителиальных новообразований толстой кишки. *Колопроктология*. 2021;20(1):17-22.
Zavyalov DV, Kashin SV, Nesterov PV, Nechipai AM, Rybachkov VV, Malashenko VN, Khryaschev VV. Algorithm for clarifying diagnostics and intraluminal endoscopic removal of colorectal epithelial neoplasms. *Koloproktologia*. 2021;20(1):17-22. (In Russ.). https://doi.org/10.33878/2073-7556-2021-20-1-17-22
2. Hann A, Troya J, Fitting D. Current status and limitations of artificial intelligence in colonoscopy. *United European Gastroenterology Journal*. 2021;9(5):527-533. https://doi.org/10.1002/ueg2.12108
3. Bisschops R, East JE, Hassan C, Hazewinkel Y, Kamiński MF, Neumann H, Pellisé M, Antonelli G, Bustamante Balen M, Coron E, Cortas G, Iacucci M, Yuichi M, Longcroft-Wheaton G, Mouzyka S, Pilonis N, Puig I, van Hooft JE, Dekker E. Advanced imaging for detection and differentiation of colorectal neoplasia: European Society of Gastrointestinal Endoscopy (ESGE) Guideline — Update 2019. *Endoscopy*. 2019;51(12):C6. https://doi.org/10.1055/a-1031-7657

Поступила 14.03.2024
Received 14.03.2024
Принята в печать 18.04.2024
Accepted 18.04.2024