Доказательная гастроэнтерология
2024, Т. 13, №2, с. 14-24
https://doi.org/10.17116/dokgastro20241302114

Russian Journal of evidence-based Gastroenterology
2024, Vol. 13, No. 2, pp. 14-24
https://doi.org/10.17116/dokgastro20241302114

Морфологические особенности заживления кровоточащих моделированных дефектов желудка при эндоскопическом лечении альгинатным полимерным полисахаридным гемостатическим гидрогелем

© С.В. БАРАННИКОВ[1], Е.Ф. ЧЕРЕДНИКОВ[1], В.В. ШИШКИНА[1, 2], Т.В. САМОЙЛЕНКО[1], Ю.В. МАЛЕЕВ[3], А.В. ЛЕОНТЬЕВ[4], И.А. БАВЫКИНА[1], Е.С. ГОРЮШКИНА[1], С.И. БЕРЕЖНОЙ[5]

[1]ФГБОУ ВО «Воронежский государственный медицинский университет им. Н.Н. Бурденко» Минздрава России, Воронеж, Россия;
[2]Ошский государственный университет, Ош, Киргизская Республика;
[3]БПОУ Воронежской области. Воронежский базовый медицинский колледж, Воронеж, Россия;
[4]ГБУЗ города Москвы. Московский клинический научно-практический центр им. А.С. Логинова Департамента здравоохранения города Москвы, Москва, Россия;
[5]БУЗ Воронежской области. Воронежская городская клиническая больница скорой медицинской помощи №1, Воронеж, Россия

РЕЗЮМЕ

Цель исследования. Изучить морфологические особенности заживления моделированных кровоточащих дефектов желудка (КДЖ) при эндоскопическом лечении альгинатным полимерным полисахаридным гемостатическим гидрогелем (АППГГ).

Материал и методы. Объектом исследования стали 12 крупных лабораторных животных (собаки). За основу эксперимента взята модель КДЖ, разработанная Е.Ф. Чередниковым и соавт. Эндоскопический гемостаз в опытных КДЖ осуществляли путем пневматической потоковой инсуффляции на кровоточащий дефект порошкообразного АППГГ (Патент РФ №2762120). Контрольные КДЖ лечению не подвергались. Результаты экспериментального исследования оценивали по критериям: время гемостаза, оценка динамики макроскопических и микроскопических особенностей заживления КДЖ.

Результаты. Время гемостаза при использовании АППГГ в эндоскопическом лечении опытных КДЖ составило 6,0 (4,0—8,0) с. Спонтанный гемостаз в контрольных КДЖ регистрировался через 26,5 (25,3—32,0) с. При оценке заживления КДЖ установлено, что процессы регенерации протекали в опытных КДЖ быстрее и качественнее, чем в контрольных КДЖ, о чем свидетельствуют макроскопические изменения и морфологическое подтверждение изменений структуры слизистой оболочки в области краев КДЖ. При этом повреждающее воздействие на ткань желудка АППГГ в ходе патоморфологического исследования гастробиоптатов не обнаружено.

Заключение. Проведенные экспериментальные исследования показали, что использование альгинатного полимерного полисахаридного гемостатического гидрогеля позволяет сократить время остановки моделированного кровотечения при одновременном улучшении качества заживления кровоточащих дефектов желудка и отсутствии повреждающего воздействия на слизистую оболочку желудка. Это открывает перспективы для его клинического применения в лечении язвенных гастродуоденальных кровотечений.

Ключевые слова: *эндоскопический гемостаз, желудочно-кишечное кровотечение, язва желудка, альгинатные полимеры, животные модели.*

ИНФОРМАЦИЯ ОБ АВТОРАХ:
Баранников С.В. — https://orcid.org/0000-0002-2620-9836
Чередников Е.Ф. — https://orcid.org/0000-0001-7521-0211
Шишкина В.В. — https://orcid.org/0000-0001-9185-4578
Самойленко Т.В. — https://orcid.org/0000-0001-9990-535X
Малеев Ю.В. — https://orcid.org/0000-0001-9326-4010
Леонтьев А.В. — https://orcid.org/0000-0003-3363-6841
Бавыкина И.А. — https://orcid.org/0000-0003-1062-7280
Горюшкина Е.С. — https://orcid.org/0000-0003-4813-8466
Бережной С.И. — https://orcid.org/0009-0009-9714-0512
Автор, ответственный за переписку: Баранников С.В. — e-mail: svbarannikov@rambler.ru

КАК ЦИТИРОВАТЬ:
Баранников С.В., Чередников Е.Ф., Шишкина В.В., Самойленко Т.В., Малеев Ю.В., Леонтьев А.В., Бавыкина И.А., Горюшкина Е.С., Бережной С.И. Морфологические особенности заживления кровоточащих моделированных дефектов желудка при эндоскопическом лечении альгинатным полимерным полисахаридным гемостатическим гидрогелем. *Доказательная гастроэнтерология*. 2024;13(2):14–24. https://doi.org/10.17116/dokgastro20241302114

Morphological characteristics of the healing process in simulated bleeding stomach defects during endoscopic treatment with alginate polymer polysaccharide hemostatic hydrogel

© S.V. BARANNIKOV[1], E.F. CHEREDNIKOV[1], V.V. SHISHKINA[1, 2], T.V. SAMOILENKO[1], YU.V. MALEEV[3], A.V. LEONTIEV[4], I.A. BAVYKINA[1], E.S. GORYUSHKINA[1], S.I. BEREZHNOY[5]

[1]Burdenko State Medical University, Voronezh, Russia;
[2]Osh State University, Osh, Kyrgyzstan;
[3]Voronezh Basic Medical College, Voronezh, Russia;
[4]A.S. Loginov Moscow Clinical Scientific Center, Moscow, Russia;
[5]Voronezh City Clinical Hospital of Emergency Medical Care No. 1, Voronezh, Russia

ABSTRACT

Objective. This study aimed to investigate the morphology of the healing process dynamics in simulated bleeding stomach defects (BSD) during endoscopic treatment with alginate polymer polysaccharide hemostatic hydrogel (APPHH).

Material and methods. The study involved 12 large laboratory animals (dogs). The experimental model of BSD, developed by E.F. Cherednikov et al., was utilized. Endoscopic hemostasis in experimental BSD was performed by pneumatic flow insufflation of powdered APPHH onto the bleeding defect (Patent RU №2762120). Control BSD were left untreated. Evaluation criteria included hemostasis time and assessment of macroscopic and microscopic features of BSD healing.

Results. The hemostasis time with APPHH in endoscopic treatment of experimental BSD was 6.0 (4.0—8.0) seconds. Spontaneous hemostasis in control BSD occurred at 26.5 (25.3—32.0) seconds. Assessment of BSD healing processes revealed faster and more favorable regeneration in experimental BSD compared to control BSD, evidenced by macroscopic changes and morphological confirmation of mucosal changes at the BSD edges. Pathomorphological examination of gastrobiopsies showed no damage to stomach tissue by APPHH.

Conclusion. Experimental studies demonstrate that APPHH reduces simulated bleeding cessation time, improves BSD healing quality, and does not damage gastric mucosa. This suggests potential clinical application in treating ulcerative gastrointestinal bleeding.

Keywords: *endoscopic hemostasis, gastrointestinal hemorrhage, stomach ulcer, alginate polymers, animal models.*

INFORMATION ABOUT THE AUTHORS:
Barannikov S.V. — https://orcid.org/0000-0002-2620-9836
Cherednikov E.F. — https://orcid.org/0000-0001-7521-0211
Shishkina V.V. — https://orcid.org/0000-0001-9185-4578
Samoilenko T.V. — https://orcid.org/0000-0001-9990-535X
Maleev Yu.V. — https://orcid.org/0000-0001-9326-4010
Leontiev A.V. — https://orcid.org/0000-0003-3363-6841
Bavykina I.A. — https://orcid.org/0000-0003-1062-7280
Goryushkina E.S. — https://orcid.org/0000-0003-4813-8466
Berezhnoy S.I. — https://orcid.org/0009-0009-9714-0512
Corresponding author: Barannikov S.V. — e-mail: svbarannikov@rambler.ru

TO CITE THIS ARTICLE:
Barannikov SV, Cherednikov EF, Shishkina VV, Samoilenko TV, Maleev YuV, Leontiev AV, Bavykina IA, Goryushkina ES, Berezhnoy SI. Morphological characteristics of the healing process in simulated bleeding stomach defects during endoscopic treatment with alginate polymer polysaccharide hemostatic hydrogel. *Russian Journal of Evidence-Based Gastroenterology*. 2024;13(2):14–24. (In Russ.). https://doi.org/10.17116/dokgastro20241302114

Введение

Кровотечения из гастродуоденальных язв (ГДЯ) остаются актуальной проблемой современной медицины. Согласно статистическим данным, ежегодная заболеваемость гастродуоденальными язвенными кровотечениями в настоящее время находится на высоком уровне и составляет от 90 до 160 пациентов на 100 тыс. человек взрослого населения, а общая летальность при этой патологии составляет 6,59—17,83% [1, 2].

В лечении пациентов с кровоточащими ГДЯ решающее значение имеет эндоскопический гемостаз. Однако высокая частота повторных кровотечений, даже при применении современных методик эндоскопического гемостаза, означает необходимость совершенствования технологий эндоскопической остановки кровотечения [3].

По данным ряда отечественных и зарубежных исследований, важным направлением в технологиях эндоскопического гемостаза в настоящее время считается применение местных эндоскопических гемостатических систем [4, 5]. Одной из перспективных отечественных гемостатических систем является альгинатный полимерный полисахаридный гемостатический гидрогель (АППГГ).

Цель исследования — изучить морфологические особенности заживления моделированных кровоточащих дефектов желудка (КДЖ) при эндоскопическом лечении АППГГ.

Материал и методы

Экспериментальные исследования проведены в НИИ экспериментальной биологии и медицины (лаборатория экспериментальной хирургии) ФГБОУ ВО «ВГМУ им. Н.Н. Бурденко» Минздрава России. Все исследования выполнены при обязательном соблюдении нормативно-правовой базы, регулирующей экспериментальные исследования с участием животных, под контролем регионального комитета по этике ФГБОУ ВО «ВГМУ им. Н.Н. Бурденко» Минздрава России (разрешение №1 от 28.01.20).

Объектом исследования стали 12 крупных лабораторных животных (собаки). За основу исследования взята модель кровоточащего дефекта желудка (КДЖ), разработанная Е.Ф. Чередниковым и соавт. [6]. В исследовании каждому животному моделировали сразу по два КДЖ. Характеристика моделированного КДЖ: диаметр 10 мм, глубина 2 мм, форма округлая, края с выраженным отеком и гиперемией слизистой оболочки, в дне — фибринозно-некротические ткани. Первый КДЖ был опытным (ОКДЖ), а второй — контрольным (ККДЖ) **(рис. 1, а)**.

Эндоскопический гемостаз в ОКДЖ осуществляли путем пневматической потоковой инсуффляции на кровоточащий дефект порошкообразного АППГГ в количестве 0,7 г с расстояния 1,5 см от поверхности ОКДЖ **(рис. 1, б)** (патент РФ № RU 2762120 C1). Нанесение АППГГ на моделированный ОКДЖ производили с использованием оригинального устройства для трансэндоскопической инсуффляции порошкообразных лекарственных средств (патент РФ на полезную модель № RU 218334 U1). ККДЖ лечению не подвергались.

С целью оценки динамики заживления КДЖ и особенностей воздействия АППГГ на слизистую оболочку желудка лабораторным собакам проводилась контрольная гастроскопия с интервалом 2 дня, во время которой для изучения микроскопических особенностей заживления КДЖ выполняли щипковую гастробиопсию из краев ОКДЖ и ККДЖ.

Результаты исследования оценивали по критериям: время гемостаза, оценка динамики макроскопических и микроскопических особенностей заживления КДЖ.

Для морфологического исследования фиксировали образцы гастробиоптатов в растворе 10% забуференного нейтрального формалина, далее осуществлялась процедура стандартной пробоподготовки [7]. Для обзорной микроскопии на микротоме изготавливали срезы из парафиновых блоков толщиной 3—4 мкм, для иммуногистохимического исследования — 2 мкм. С целью визуальной оценки морфологических изменений зоны дефекта проведено окрашивание гематоксилином Джилла и эозином. Для качественной оценки процесса регенерации выбраны методики окрашивания, помогающие идентифицировать состав новообразованных тканей, — трихромное окрашивание Пикро-Маллори, импрегнация серебром, окрашивание с применением пикросириуса красного (ab150681, «Abcam», Великобритания). Для количественного анализа клеточных агентов воспалительной реакции выбраны тучные клетки как полифункциональные участники патологических процессов, способные регулировать клеточные взаимодействия, контролируя большинство ключевых параметров клеточного микроокружения. Иммуногистохимическая детекция триптаза-позитивных тучных клеток осуществлялась с помощью мышиных моноклональных антител к триптазе ([AA1], ab2378, разведение 1:4000). Анализ клеточной популяции осуществлялся по 25 полям зрения, использовался объектив ×40, оценивалось общее число клеток, свободно лежащие гранулы и межклеточные контакты, а также соотношение форм с признаками дегрануляции и без признаков дегрануляции. Анализ микропрепаратов проведен на исследовательском микроскопе Axioplan 2 Imaging («Carl Zeiss Microscopy GmbH», Германия) с использованием объективов ×10, ×20, ×40 и ×63 и стандартной светлопольной и поляризационной микроскопии.

Статистический анализ полученных результатов проводили в программе Statistica 10. Для оценки нормальности распределения использовали тест Шапиро—Уилка, далее рассчитывали описательные статистики. Оценку значимости (p) производили с использованием t-критерия Стьюдента, U-критерия Манна—Уитни и точного критерия Фишера для качественных признаков.

Результаты

Результаты исследования представлены в **таблице** и на **рис. 1—5**. Время гемостаза при использовании АППГГ в эндоскопическом лечении ОКДЖ регистрировалось секундомером через 6,0 (4,0—8,0) с. После инсуффляции порошкообразный альгинатный гемостатик превращался в слой АППГГ толщиной около 2 мм, который плотно прикреплялся к поверхности ОКДЖ и не смывался струей воды. Как показали дальнейшие исследования, данный слой АППГГ удерживался на ОКДЖ максимально до 6 сут, осуществляя барьерный и цитопротективный эффект, способствуя ускорению и улучшению качества заживления ОКДЖ. Самопроизвольный гемостаз в ККДЖ фиксировался через 26,5 (25,3—32,0) с.

При макроскопическом изучении КДЖ в процессе контрольных эндоскопий установлено, что сроки очищения ОКДЖ составили 3,0 (2,5—4,0) сут. Отек и гиперемия слизистой оболочки по периферии ОКДЖ исчезали полностью через 3,5 (3,0—4,0) сут. Грануляции в дне ОКДЖ появлялись через 3,0 (3,0—4,0) сут, а краевая эпителизация — через 4,0 (3,5—5,0) сут. ОКДЖ заживали через 8,0 (7,5—8,5) сут в 91,7% случаев путем эпителизации, а в 8,3% случаев путем нежного рубцевания. В ККДЖ дефекты очищались

Сравнительная эффективность результатов лечения кровоточащих дефектов желудка

Comparative effectiveness of treatment outcomes in bleeding gastric lesions

Показатель	Опыт (n=12)	Контроль (n=12)	p
Время гемостаза, с	6,0 (4,0—8,0)	26,5 (25,3—32,0)	0,000001#
Стихание воспаления, сут	3,5 (3,0—4,0)N	9,0 (8,5—10,0)N	<0,001*
Очищение КДЖ от фибрина, сут	3,0 (2,5—4,0)N	6,0 (5,5—6,5)	0,000001#
Появление грануляций, сут	3,0 (3,0—4,0)	6,0 (5,0—7,0)N	0,000022#
Начало эпителизации КДЖ, сут	4,0 (3,5—5,0)N	9,0 (8,0—10,5)N	<0,001*
Сроки заживление КДЖ, сут	8,0 (7,5—8,5)	14,5 (13,5—16,5)	0,000001#
Эпителизация, n (%)	11 (91,7%)	3 (25%)	0,0014F
Рубцевание, n (%)	1 (8,3%)	9 (75%)	0,0014F

Примечание. Данные представлены в виде медианы и межквартильного инетервала: Me (IQR), а также в виде абсолютных и относительных частот: n (%). * — t-критерий Стьюдента; # — U-критерий Манна—Уитни; F — критерий Фишера; N — нормальное распределение признака по тесту Шапиро—Уилка (p>0,05).
Note. Data are presented as medians and interquartile ranges: Me (IQR), and as absolute and relative frequencies: n (%). * — Student's t-test; # — Mann—Whitney U test; F — Fisher's exact test. A characteristic is considered to have a normal distribution according to the Shapiro-Wilk test (N) when p>0.05.

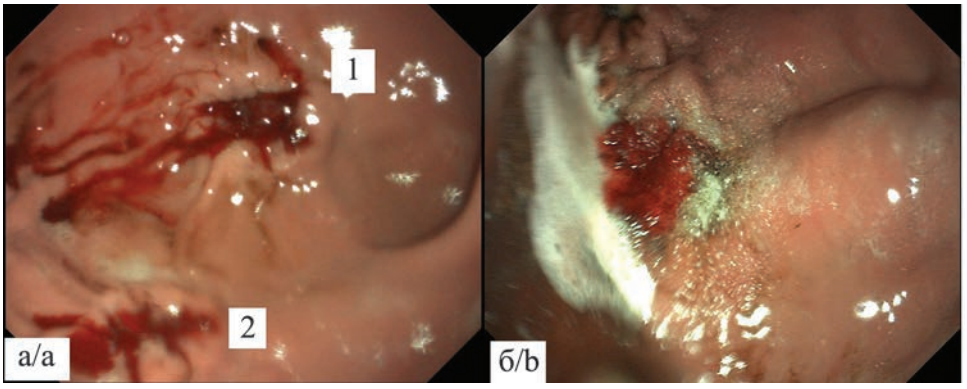

Рис. 1. **Опыт 3.**
а — эндоскопическая картина опытного кровоточащего дефекта желудка (1) и контрольного кровоточащего дефекта желудка (2), 1-е сутки эксперимента; б — эндоскопический гемостаз опытного кровоточащего дефекта желудка, на область опытного дефекта нанесен альгинатный полимерный полисахаридный гемостатический гидрогель.

Fig. 1. **Experiment 3.**
a — endoscopy from the first day of the experiment showing two gastric defects: the experimental bleeding gastric defect (1) and the control bleeding gastric defect (2); b — application of an alginate polymeric polysaccharide hemostatic hydrogel for endoscopic hemostasis at the site of the experimental bleeding gastric defect.

от фибрина через 6,0 (5,5—6,5) сут, признаки воспаления слизистой оболочки по периферии ККДЖ полностью исчезали через 9,0 (8,5—10,0) сут. Сроки появления грануляционной ткани в дне ККДЖ составили 6,0 (5,0—7,0) сут, а эпителизация краев ККДЖ — 9,0 (8,0-10,5) сут. ККДЖ заживали у лабораторных собак через 14,5 (13,5—16,5) сут путем грубого рубцевания с выраженной деформацией стенки желудка в 75% случаев, и лишь в 25% случаев заживление происходило путем эпителизации.

При исследовании микроскопических особенностей КДЖ **(см. рис. 2)** установлено, что в 1-е сутки эксперимента морфологическая картина ОКДЖ **(см. рис. 2, а)** и ККДЖ **(см. рис. 2, б)** существенных различий не имела. При обзорной микроскопии обнаружены поверхностные дефекты в виде «ампутированных» желудочных желез с наложениями фибрина и пластами десквамированного эпителия, нейтрофильными лейкоцитами. При оценке стромального компонента желез отмечены отек, инфильтрация многочисленными полиморфноядерными нейтрофилами.

На 3-и сутки исследования при анализе морфологической картины в микропрепаратах ОКДЖ сохранялся отек межжелезистой стромы, его выраженность была меньше, чем в 1-е сутки исследования. Нейтрофильная инфильтрация в области краев дефекта уменьшалась. При этом в строме наблюдалось большое количество тонкостенных новообразованных сосудов, окруженных клетками фибробластического дифферона, что свидетельствует о запуске процессов регенерации в области краев ОКДЖ. В ККДЖ на 3-и сутки исследования значимых различий по сравнению с 1-ми сутками не наблюдалось. Сохранялись выраженный отек и нейтрофильная инфильтрация. На поверхности дефекта — наложения фибрина с десквамированным эпителием.

На 5-е сутки эксперимента в микропрепаратах ОКДЖ отека и воспалительной инфильтрации не на-

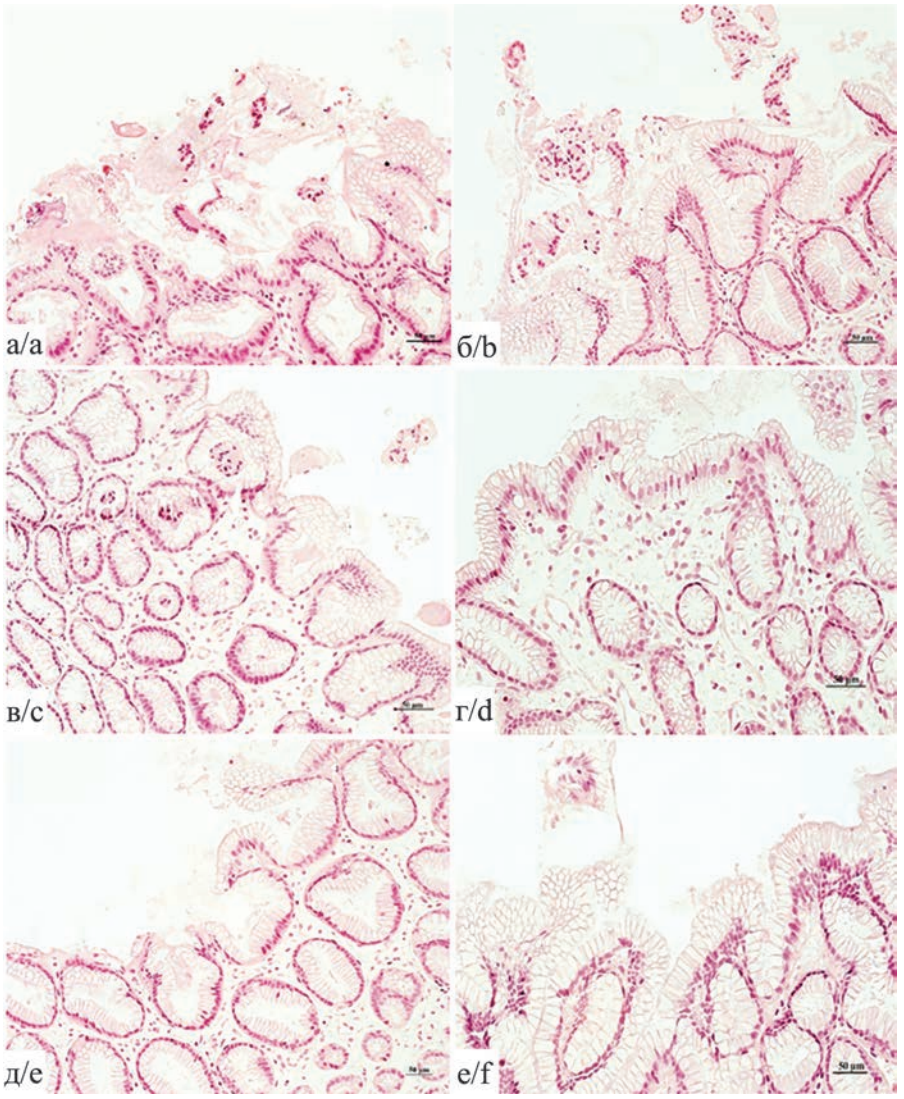

***Рис. 2.* Опыт 6. Морфологическая картина гастробиоптатов опытного и контрольного кровоточащих дефектов желудка в динамике.**
Методика окрашивания: гематоксилин и эозин; масштабный отрезок — 50 мкм; объектив ×20. а, б — 1-е сутки исследования; в, г — 5-е сутки; д — 8-е сутки; е — 15-е сутки.

***Fig. 2.* Experiment 6. Morphology of gastric biopsies from experimental and control bleeding gastric defects over time.**
Staining method: hematoxylin and eosin; scale bar — 50 μm; objective ×20. a, b — 1st day of the study; c, d —5th day; e — 8th day; f — 15th day.

блюдалось **(см. рис. 2, в)**. При окрашивании (импрегнация серебром) в строме по периферии и в области дна дефектов преобладали тонкие сформированные коллагеновые волокна, которые окутывали регенерирующие желудочные железы, что свидетельствует об активном процессе регенерации. Аналогичная морфологическая картина наблюдалась и при исследовании микропрепаратов, окрашенных по методике Пикро-Маллори **(см. рис. 3)**: тяж соединительнотканных волокон и фибробластов локализовывался от основания желез вдоль по направлению к апикальной поверхности **(см. рис. 3, в, г)**. В ККДЖ в эти же сроки исследования сохранялись воспалительные явления и появлялись первые признаки начала регенерации в виде ретикулярных волокон, имеющих хаотичное направление, что указывает на недавно запустившийся процесс заживления **(см. рис. 2, г)**.

На 8-е сутки эксперимента микроскопическая картина в препаратах ОКДЖ при эндоскопическом лечении АППГГ соответствовала более качественному заживлению экспериментальных КДЖ. В микропрепаратах наблюдалось полное восстановление структур желез: они имели правильную вертикальную вытянутую ориентацию **(см. рис. 2, д)**. Важно, что регенерация желез была полноценной, благодаря чему стромальный компонент в слизистой не являлся преобладающим **(см. рис. 3, д)**. Завершалось созревание коллагеновых волокон стромы слизистой оболочки,

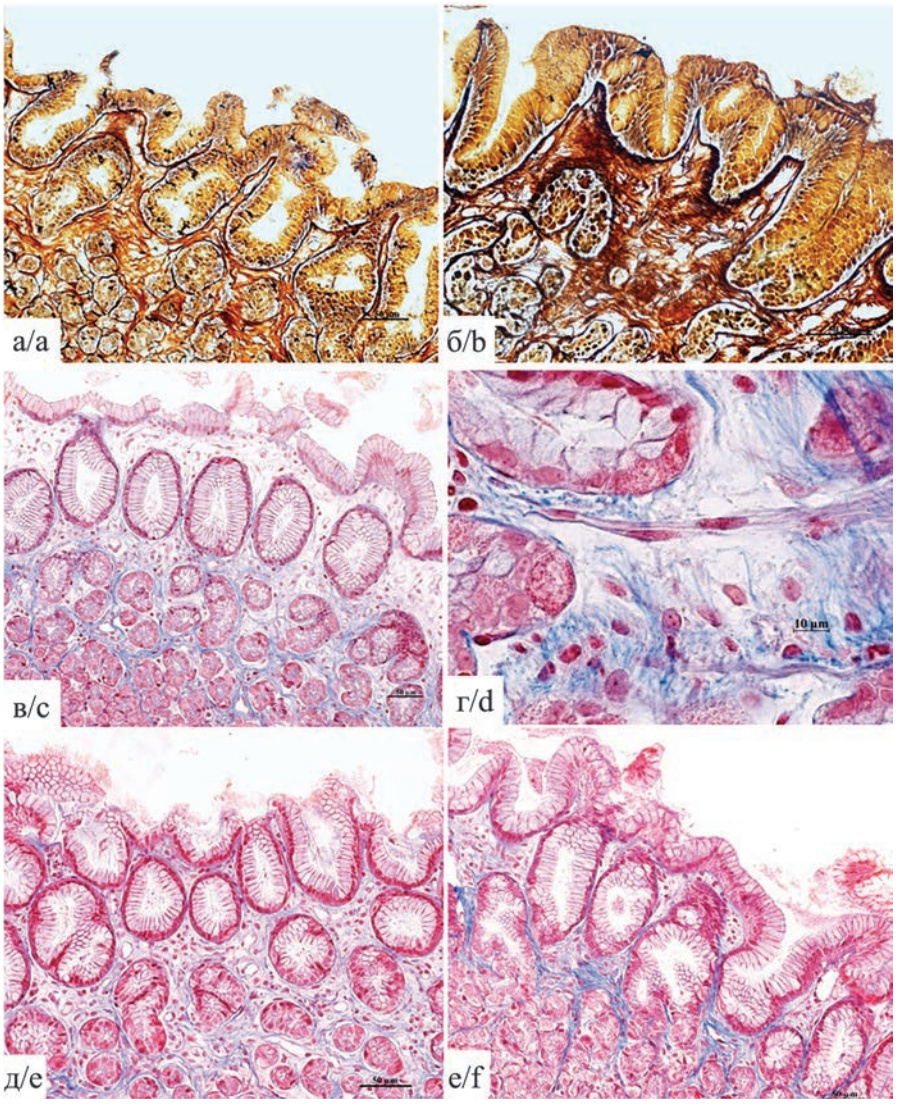

Рис. 3. **Опыт 6. Качественная оценка процесса регенерации в образцах гастробиоптатов опытного и контрольного кровоточащих дефектов желудка в динамике на этапах исследования.**
Методика окрашивания: импрегнация серебром (а, б), по методике Пикро-Маллори (в—е). Масштабный отрезок — 50 мкм, объектив ×20.
а, б — морфологическая картина кровоточащего дефекта желудка на 8-е сутки исследования (золотисто-желтые волокна — тонкие коллагеновые волокна, коричневые волокна — плотно упакованные коллагеновые волокна); в, г — морфологическая картина опытного кровоточащего дефекта желудка на 5-е сутки исследования; д — морфологическая картина опытного кровоточащего дефекта желудка на 15-е сутки исследования, е — морфологическая картина контрольного кровоточащего дефекта желудка на 15-е сутки исследования (синие волокна — коллаген).

Fig. 3. **Experiment 6. Qualitative assessment of regeneration in gastric biopsies from experimental and control bleeding gastric defects over time.**
Staining methods: silver impregnation (a, b), Picro-Mallory method (c—e). Scale bar — 50 µm, objective ×20.
a, b — 8th day: morphology of the bleeding gastric defect, featuring thin golden-yellow collagen fibers and densely packed brown collagen fibers. c, d — 5th day: morphology of the experimental bleeding gastric defect. e — 15th day: morphology of the experimental bleeding gastric defect. f — 15th day: morphology of the control bleeding gastric defect (blue fibers — collagen).

что подтверждалось окрашиванием пикросириусом красным **(см. рис. 5)**. Коллагеновые волокна приобретали упорядоченную структуру, обнаруживались толстые волокна с преобладанием коллагена I типа и диаметром более 1 мкм **(см. рис. 3, а, д, см. рис. 5, б, б[1])**.

В ККДЖ на 8-е сутки наблюдался активный процесс образования плотноупакованных соединительнотканных тяжей. Ретикулярные волокна замещались коллагеновыми, однако по типу «грубого» рубца, так как направление волокон не соответствовало расположению желез, они образовывали скопления между формирующимися железами, что обусловливало их извитой ход и нарушение правильной ориентации. В строме наряду с фибробластами обнаруживались единичные нейтрофилы. Железы слизистой оболочки десквамированы, при этом последующей полноценной регенерации не наблюдалось, пространство между ними заполняла соединительная ткань **(см. рис. 3, б)**.

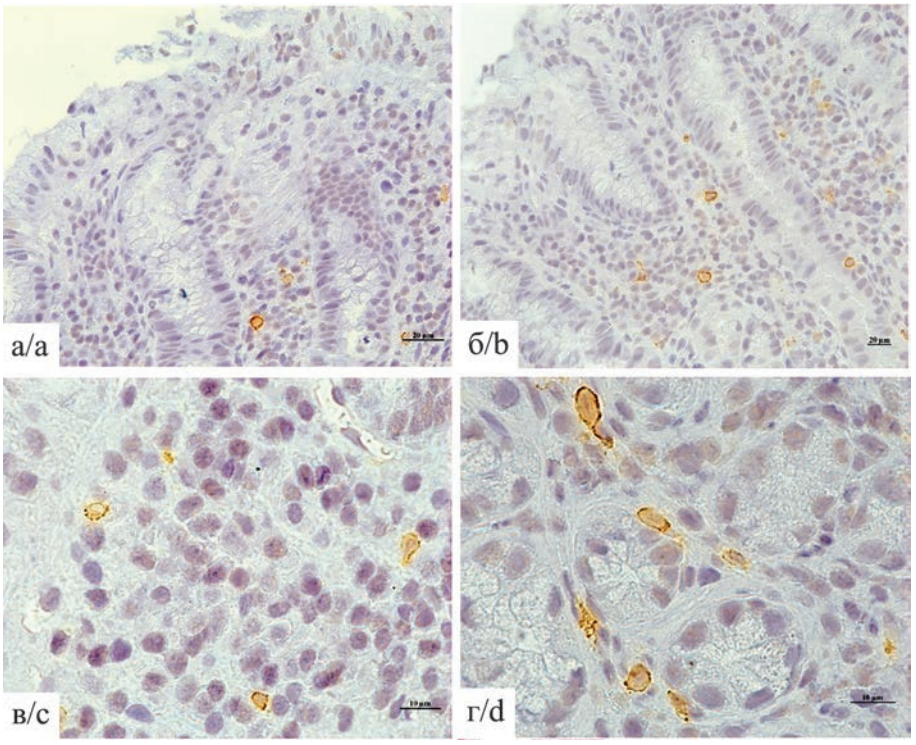

***Рис. 4.* Опыт 6. Популяции триптаза-позитивных тучных клеток в слизистой оболочке желудка собаки в образцах, полученных на 5-е сутки из областей контрольного и опытного кровоточащих дефектов желудка.**
Методика окрашивания: иммуногистохимическая детекция триптаза-позитивных тучных клеток осуществлялась с помощью мышиных моноклональных антител к триптазе ([AA1], ab2378, разведение 1:4000). Масштабный отрезок: а, б — 20 мкм, объектив ×40; в, г — 10 мкм, объектив ×100. а, в — малочисленная популяция триптаза-позитивных тучных клеток без признаков дегрануляции в межжелезистой строме; б, г — активно дегранулирующие триптаза-позитивные тучные клетки в солокализации с эпителиоцитами желез.

***Fig. 4.* Experiment 6. Tryptase-positive mast cells in gastric mucosa of dogs obtained on the 5th day from control and experimental bleeding gastric defects.**
Staining method: immunohistochemical detection using mouse monoclonal antibodies to tryptase ([AA1], ab2378, dilution 1:4000). Scale bar and objective: a, b — 20 μm, ×40; c, d — 10 μm, ×100. a, c — sparse population of tryptase-positive mast cells without signs of degranulation, located in the interglandular stroma. b, d — dense population of actively degranulating tryptase-positive mast cells co-localized with epitheliocytes in the glandular areas.

На 15-е сутки эксперимента наблюдалось заживление ККДЖ. Морфологическая картина показывала, что воспалительный инфильтрат полностью отсутствовал, клеточный компонент стромы был представлен клетками фибробластического дифферона. В строме волокна располагались неупорядоченно, регенерация самих желез была выражена слабо, промежутки между ними заполняла соединительная ткань. С помощью трихромного окрашивания соединительной ткани (Пикро-Маллори) удалось визуализировать более сформированные тяжи коллагена в строме, что свидетельствует о грубом рубцевании в зоне ККДЖ **(см. рис. 2, е, см. рис. 3, е)**.

При анализе клеточной популяции удалось выявить некоторые различия в соотношении количества, размеров, дегрануляции триптаза-позитивных тучных клеток в образцах ККДЖ и ОКДЖ **(см. рис. 4)**. Триптаза как одна из основных протеаз, составляющих весомую часть секретома ТК, обеспечивает множество биологических эффектов и оказывает избирательное стимулирующее действие на участников течения различных процессов в организме, в том числе воспалительных реакций, изменяя клеточный состав тканевого микроокружения очага повреждения [8].

Одним из эффектов является рекрутинг гранулоцитов (нейтрофилов, эозинофилов) в очаг воспаления, что, с одной стороны, отражает провоспалительное действие, а с другой — способствует ликвидации процесса и разрешению по пути заживления и регенерации с восстановлением полноценной функции в более короткие сроки (противовоспалительное действие).

При количественном анализе клеточной популяции продемонстрировано снижение количества триптаза-позитивных тучных клеток в ОКДЖ по сравнению как с предшествующими сроками, так и с ККДЖ. Данное наблюдение совпадает с запуском процесса регенерации в образцах ОКДЖ, полученных при обзорной микроскопии, и, возможно, выражается в снижении количества нейтрофилов в области КДЖ в связи с ликвидацией воспалительной реакции. При качественном анализе удалось установить, что субпопуляция тучных клеток с признаками дегрануляции яв-



Рис. 5. **Опыт 6. Качественные изменения волокнистого компонента слизистой оболочки желудка на 8-е сутки из областей контрольного и опытного кровоточащих дефектов желудка в динамике.**
Методика: окрашивание пикросириус красный, поляризационная микроскопия. Коллаген I типа визуализируется красным светом, III типа — зеленым. Обозначения: а, а¹ — образец контрольного кровоточащего дефекта желудка; б, б¹ — образец опытного кровоточащего дефекта желудка. Масштабный отрезок: а, б — 50 мкм (×200); а¹, б¹ — 20 мкм (×630).

Fig. 5. **Experiment 6. Qualitative changes in the fibrous component of the gastric mucosa on the 8th day from control and experimental bleeding gastric defects over time.**
Method: picrosirius red staining observed under polarized microscopy. Type I collagen appears red; Type III collagen appears green. Labels: a, a¹ — sample of the control bleeding gastric defect; b, b¹ — sample of the experimental bleeding gastric defect. Scale bar: a,b — 50 µm (×200); a¹, b¹ — 20 µm (×630).

лялась преобладающей в образцах ККДЖ, особенно в контакте с эпителиоцитами желез. В образцах ОКДЖ преобладала субпопуляция тучных клеток без признаков дегрануляции, и количество свободно лежащих гранул было небольшим. Сами клетки отличались большими размерами и более частыми межклеточными взаимодействиями в образцах ККДЖ.

Обсуждение

Согласно последним клиническим рекомендациям Российской ассоциации гастроэнтерологов: «Язвенная болезнь (ЯБ) представляет собой хроническое рецидивирующее заболевание, протекающее с чередованием периодов обострения и ремиссии, ведущим проявлением которого служит образование дефекта (язвы) в стенке желудка и двенадцатиперстной кишки» [9]. Значимой для клинической практики особенностью ЯБ является ее хронический характер. По мнению Л.И. Аруина, важным моментом в лечении пациентов с ЯБ является качество заживления гастродуоденальных язв, так как грубый рубец в области язвенного дефекта при ее заживлении является патоморфологическим субстратом обострения язвенной болезни [10]. Заживление ГДЯ, по мнению A. Tarnawski и соавт., это сложный процесс регенерации, включающий в себя пролиферацию клеток, миграцию, реэпителизацию, формирование грануляционной ткани и ангиогенез, которые контролируются факторами роста, транскрипции и цитокинами [11].

Распространенность ЯБ в настоящее время снижается благодаря современным достижениям клинической практики, активной программе диспансеризации населения, повышению доступности диагностической эндоскопии, применению в клинической практике эффективных медикаментозных схем терапии ГДЯ и активному выявлению *Helicobacter pylori*. При этом количество осложнений ЯБ не уменьшается, прежде всего из-за распространения симптоматических ГДЯ [12—14].

В структуре осложнений ЯБ на первом месте находятся кровотечения из ГДЯ. Ведущим методом лечения кровоточащих ГДЯ является эндоскопический гемостаз. Эффект большинства методов эндоскопического гемостаза (аргоноплазменная, лазерная и диатермо-

коагуляция) основан на коагулирующем воздействии на аррозированный сосуд в области кровоточащей ГДЯ, что усугубляет некробиотические процессы в области язвенного дефекта и служит субстратом для рецидива кровотечения или грубого рубцового заживления ГДЯ [15—17]. Важным требованием, предъявляемым к новым методам эндоскопического гемостаза, является не только стойкая и надежная остановка язвенного кровотечения, но и создание благоприятных условий цитопротекции для быстрого и качественного заживления ГДЯ [18]. В целях экспериментальной разработки нового способа эндоскопического гемостаза и предпринято настоящее исследование.

Наше исследование основано на гипотезе об эффективности применения АППГГ в лечении кровоточащих ГДЯ. АППГГ представляет собой порошкообразное гемостатическое средство на основе альгината натрия и йодоформа. Широкое распространение в клинической практике данное средство получило в стоматологии — при остановке кровотечений при удалении зубов, снятии зубных отложений, кюретаже пародонтальных карманов и др. При этом данные о применении АППГГ для лечения кровоточащих ГДЯ в литературе не найдены [19].

Как показало исследование, использование АППГГ в эндоскопическом гемостазе КДЖ способствует статистически значимому (p=0,000001, U-критерий Манна—Уитни) сокращению длительности кровотечения — с 26,5(25,3—32,0) с (ОКДЖ) до 6,0(4,0—8,0) с (ККДЖ) в условиях воздействия на местный гемостаз факторов желудочного сока (экспериментальные животные антисекреторную терапию не получали в течение всего периода исследования). Кроме того, благодаря выраженным адгезивным свойствам АППГГ плотно фиксировался в области ОКДЖ и удерживался на нем до 6 сут.

При оценке процессов заживления экспериментальных КДЖ установлено, что процессы регенерации протекали в ОКДЖ быстрее и качественнее, чем в ККДЖ, о чем свидетельствуют макроскопические изменения и морфологическое подтверждение изменений структуры слизистой оболочки в области краев КДЖ. Важно, что повреждающее воздействие на ткань желудка АППГГ в ходе патоморфологического исследования гастробиоптатов не обнаружено.

Чем же можно объяснить способность АППГГ улучшать качество заживления ОКДЖ? На наш взгляд, решающая роль в этом принадлежит важному процессу клеточной цитопротекции. Удерживаясь на КДЖ до 6 сут, АППГГ обеспечивает защиту дефектов желудка от кислотно-пептической агрессии, создавая благоприятные условия для заживления КДЖ. Следует отметить, что, по мнению К.В. Ивашкина, «именно цитопротекция является основой защиты и восстановления слизистой оболочки желудочно-кишечного тракта при эрозивно-язвенном поражении различной этиологии» [17]. Исходя из полученных результатов экспериментального исследования, можно констатировать, что применение АППГГ не только позволяет обеспечить гемостаз КДЖ, но и улучшает заживление экспериментальных дефектов желудка, что указывает на перспективность использования разработанного метода эндоскопического гемостаза в клинической практике.

Заключение

Экспериментальные исследования показали, что использование альгинатного полимерного полисахаридного гемостатического гидрогеля позволяет сократить время остановки моделированного кровотечения при одновременном улучшении качества заживления кровоточащих дефектов желудка и отсутствии повреждающего воздействия на слизистую оболочку желудка. Это открывает перспективы для его клинического применения в лечении язвенных гастродуоденальных кровотечений.

Участие авторов:
Концепция и дизайн исследования — Чередников Е.Ф., Баранников С.В.
Сбор и обработка материала — Баранников С.В., Бережной С.И., Бавыкина И.А., Горюшкина Е.С., Шишкина В.В., Самойленко Т.В.
Морфологический анализ — Шишкина В.В., Самойленко Т.В., Горюшкина Е.С.
Статистическая обработка данных — Баранников С.В., Леонтьев А.В.
Написание текста — Баранников С.В., Шишкина В.В., Бавыкина И.А.
Редактирование — Чередников Е.Ф., Малеев Ю.В.

Финансирование. Грант Президента Российской Федерации №МК-1069.2020.7 (Конкурс МК-2020).

Авторы заявляют об отсутствии конфликта интересов.

Authors contribution:
Study design and concept — Cherednikov E.F., Barannikov S.V.
Conducting an experimental study — Barannikov S.V., Berezhnoy S.I., Bavykina I.A., Goryushkina E.S., Shishkina V.V., Samoilenko T.V.
Morphological analysis — Shishkina V.V., Samoilenko T.V., Goryushkina E.S.
Statistical processing of the data — Barannikov S.V., Leontiev A.V.
Text writing — Barannikov S.V., Shishkina V.V., Bavykina I.A.
Editing — Cherednikov E.F., Maleev Yu.V.

Funding source. Grant of the President of the Russian Federation No. MK-1069.2020.7 (Competition MK-2020).

The authors declare no conflicts of interest.

ЛИТЕРАТУРА/REFERENCES

1. Ревишвили А.Ш., Оловянный В.Е., Сажин В.П. *Хирургическая помощь в Российской Федерации. Информационно-аналитический сборник за 2021 год.* М.: НМИЦ хирургии им. А.В. Вишневского Минздрава России; 2022.
Revishvili ASh, Olovyanny VE, Sazhin VP. *Khirurgicheskaya pomoshch' v Rossijskoj Federatsii. Informatsionno-analiticheskij sbornik za 2021 god.* M.: NMITs khirurgii im. A.V. Vishnevskogo Minzdrava Rossii; 2022. (In Russ.).
2. Сажин В.П., Панин С.И., Сажин И.В., Нуждихин А.В., Юдин В.А., Подъяблонская И.А., Кузнецов А.А. Динамика госпитальной летальности при острых абдоминальных заболеваниях в Центральном федеральном округе России в зависимости от частоты применения лапароскопических операций. *Хирургия. Журнал им. Н.И. Пирогова.* 2023;6:13-20.
Sazhin VP, Panin SI, Sazhin IV, Nuzhdikhin AV, Yudin VA, Podyablonskaya IA, Kuznetsov AA. In-hospital mortality in acute abdominal diseases in the Central Federal District of Russia depending on availability of laparoscopic procedures. *Pirogov Russian Journal of Surgery.* 2023;6:13-20. (In Russ.).
https://doi.org/10.17116/hirurgia202306113
3. Чередников Е.Ф., Баранников С.В., Глухов А.А., Банин И.Н., Малеев Ю.В., Адианов В.В. Использование Асептисорб-А и обогащенной тромбоцитами плазмы в комплексном эндоскопическом лечении больных с язвенными гастродуоденальными кровотечениями. *Вестник экспериментальной и клинической хирургии.* 2017;10(2):116-122.
Cherednikov EF, Barannikov SV, Glukhov AA, Banin IN, Malev YuV, Adianov VV. The Use of Asepticob-A and Platelet-rich Plasma in Complex Endoscopic Teatment of Patients with Ulcer Gastroduodenal Bleeding. *Vestnik eksperimental'noj i klinicheskoj khirurgii.* 2017;10(2):116-122. (In Russ.).
https://doi.org/10.18499/2070-478X-2017-10-2-116-122
4. Beales I. Recent advances in the management of peptic ulcer bleeding. *F1000Res.* 2017;6:1763.
https://doi.org/10.12688/f1000research.11286.1
5. Чередников Е.Ф., Баранников С.В., Банин И.Н., Юзефович И.С., Малеев Ю.В., Шкурина И.А., Маслова В.А. Экспериментальное изучение влияния современных порошкообразных гемостатических средств на систему регуляции агрегатного состояния крови с использованием пьезоэлектрической тромбоэластографии. *Вестник новых медицинских технологий.* 2021;4:30-34.
Cherednikov EF, Barannikov SV, Banin IN, Yuzefovich IS, Maleev YuV, Shkurina IA, Maslova VA. Experimental study of the influence of modern powdered hemostatic agents on the regulation system of aggregate state of blood using piezoelectric thromboelastography. *Vestnik novykh meditsinskikh tekhnologij.* 2021;4:30-34. (In Russ.).
https://doi.org/10.24412/1609-2163-2021-4-30-34
6. Cherednikov EF, Barannikov SV, Maleev YuV, Fursov KO, Litovkina TE, Zakurdaev EI, Ovsyannikov ES. Experimental justification of using Aseptisorb-A and platelet-rich plasma in endoscopic treatment of mold bleeding stomach defects. *International Journal of Biomedicine.* 2017;7(4):298-301.
https://doi.org/10.21103/Article7(4)_OA5
7. Самойленко Т.В., Шишкина В.В., Есауленко Д.И., Антакова Л.Н., Герасимова О.А. *Особенности ведения оперативных вмешательств на крысах линии Wistar в условиях эксперимента. Учебное пособие.* Воронеж: Научная книга; 2021.
Samoilenko TV, Shishkina VV, Yesaulenko DI, Antakova LN, Gerasimova OA. *Osobennosti vedeniya operativnykh vmeshatel'stv na krysakh linii Wistar v usloviyakh eksperimenta. Uchebnoe posobie.* Voronezh: Nauchnaya kniga; 2021. (In Russ.).
8. Шишкина В.В., Клочкова С.В., Алексеева Н.Т., Самодурова Н.Ю., Никитюк Д.Б. Обсуждение иммуноморфологической роли взаимодействий тучных клеток и *Helicobacter pylori* в слизистой оболочке желудка. *Вопросы питания.* 2022;91(1):98-108.
Shishkina VV, Klochkova SV, Alekseeva NT, Samodurova NYu, Nikityuk DB. Discussion of the immunomorphological role of interactions between mast cells and *Helicobacter pylori* in the gastric mucosa. *Voprosy pitaniya.* 2022;91(1):98-108. (In Russ.).
https://doi.org/10.33029/0042-8833-2022-91-1-98-108
9. Ивашкин В.Т., Маев И.В., Царьков П.В., Королев М.П., Андреев Д.Н., Баранская Е.К., Бурков С.Г., Деринов А.А., Ефетов С.К., Лапина Т.Л., Павлов П.В., Пирогов С.С., Ткачев А.А., Трухманов А.С., Федоров Е.Д., Шептулин А.А. Диагностика и лечение язвенной болезни у взрослых (Клинические рекомендации Российской гастроэнтерологической ассоциации, Российского общества колоректальных хирургов и Российского эндоскопического общества). *Российский журнал гастроэнтерологии, гепатологии, колопроктологии.* 2020;30(1):49-70.
Ivashkin VT, Maev IV, Tsar'kov PV, Korolev MP, Andreev DN, Baranskaya EK, Burkov SG, Derinov AA, Efetov SK, Lapina TL, Pavlov PV, Pirogov SS, Tkachev AV, Trukhmanov AS, Fedorov ED, Sheptulin AA. Diagnosis and Treatment of Peptic Ulcer in Adults (Clinical Guidelines of the Russian Gastroenterological Association, Russian Society of Colorectal Surgeons and the Russian Endoscopic Society). *Rossijskij zhurnal gastroenterologii, gepatologii, koloproktologii.* 2020;30(1):49-70. (In Russ.).
https://doi.org/10.22416/1382-4376-2020-30-1-49-70
10. Аруин Л.И. Качество заживления гастродуоденальных язв: функциональная морфология, роль методов патогенетической терапии. *Экспериментальная и клиническая гастроэнтерология.* 2006;5:40-50.
Aruin LI. The quality of healing of gastroduodenal ulcers: functional morphology, the role of pathogenetic therapy methods. *Eksperimental'naya i klinicheskaya gastroenterologiya.* 2006;5:40-50. (In Russ.).
11. Tarnawski AS, Ahluwalia A. The Critical Role of Growth Factors in Gastric Ulcer Healing: The Cellular and Molecular Mechanisms and Potential Clinical Implications. *Cells.* 2021;10(8):1964.
https://doi.org/10.3390/cells10081964
12. Cherednikov EF, Budnevsky AV, Popov AV, Fursov KO. A new opinion on gastroduodenal bleeding prevention in patients with somatic pathology. *The EPMA Journal.* 2017;8(S1):4.
13. Чередников Е.Ф., Баранников С.В., Банин И.Н., Малеев Ю.В., Леонтьев А.В., Бавыкина И.А. Персонализированный подход в лечении гастродуоденальных кровотечений. *Доказательная гастроэнтерология.* 2022;11(3):5-10.
Cherednikov EF, Barannikov SV, Banin IN, Maleev YuV, Leontiev AV, Bavykina IA. Personalized management for upper gastrointestinal bleeding. *Dokazatel'naya gastroenterologiya.* 2022;11(3):5-10. (In Russ.).
https://doi.org/10.17116/dokgastro2022110315
14. Xiaohua H. Correlation between Endoscopic Morphology and Bleeding of Gastric Ulcer. *Journal of Healthcare Engineering.* 2022;2022:2169551.
https://doi.org/10.1155/2022/2169551
15. Cherednikov EF, Barannikov SV, Yuzefovich IS, Chernykh AV, Berezhnova TA, Polubkova GV, Banin IN, Maleev YuV, Ovsyannikov ES, Shkurina IA. Modern Technologies of Endoscopic Hemostasis in the Treatment of Ulcer Gastroduodenal Bleeding: A Literature Review. *International Journal of Biomedicine.* 2022;12(1):9-18.
https://doi.org/10.21103/Article12(1)_RA1
16. Брехов Е.И., Репин И.Г., Калинников В.В., Репин Д.И., Тимошкин С.П. Роль интегральных шкал Rockall и Glasgow-Blatchford в прогнозировании рецидива кровотечений из верхних отделов желудочно-кишечного тракта. *Доказательная гастроэнтерология.* 2019;8(3):20-26.

Brekhov EI, Repin IG, Kalinnikov VV, Repin DI, Timoshkin SP. The role of the rockall and Glasgow-Blatchford scales in prediction of recurrent upper gastrointestinal bleeding. *Russian Journal of Evidence-Based Gastroenterology*. 2019;8(3):20-26. (In Russ.). https://doi.org/10.17116/dokgastro2019803120

17. Чередников Е.Ф., Баранников С.В., Фурсов К.О., Полубкова Г.В., Даниленко В.И., Степанов Д.С. Особенности заживления экспериментальных кровоточащих дефектов желудка при местном лечении аниловином и обогащенной тромбоцитами плазмой. *Вестник Волгоградского государственного медицинского университета*. 2017;2(62):130-133.
Cherednikov EF, Barannikov SV, Fursov KO, Polubkova GV, Danilenko VI, Stepanov DS. Features of healing of experimental bleeding stomach defects with local treatment with vanillin and platelet-rich plasma. *Vestnik Volgogradskogo gosudarstvennogo meditsinskogo universiteta*. 2017;2(62):130-133. (In Russ.). https://doi.org/10.19163/1994-9480-2017-2(62)-130-133

18. Патент РФ № RU 2762120 C1/15.12.2021. Баранников С.В., Чередников Е.Ф., Юзефович И.С. *Способ эндоскопического гемостаза кровоточащей гастродуоденальной язвы*.
Patent RF No. RU 2762120 C1/15.12.2021. Barannikov SV, Cherednikov EF, Yuzefovich IS. *Sposob endoskopicheskogo gemostaza krovotochashchej gastroduodenal'noj yazvy*. (In Russ.).

19. Ивашкин К.В., Изатуллаев Е.А., Корнеева В.Р. Желудочная цитопротекция как основа защиты и восстановления слизистой оболочки желудочно-кишечного тракта при эрозивно-язвенном поражении различной этиологии. *Российский журнал гастроэнтерологии, гепатологии, колопроктологии*. 2020;30(5):7-17.
Ivashkin KV, Izatullaev EA, Korneeva VR. Gastric Cytoprotection as Basis of Gastrointestinal Mucosa Protection and Repair in Erosive Ulcerative Lesions of Various Aetiologies. *Rossijskij zhurnal gastroenterologii, gepatologii, koloproktologii*. 2020;30(5):7-17. (In Russ.). https://doi.org/10.22416/1382-4376-2020-30-7-17

Поступила 22.12.2023
Received 22.12.2023
Принята к печати 22.02.2024
Accepted 22.02.2024