Доказательная гастроэнтерология
2024, Т. 13, №2, с. 5-13
https://doi.org/10.17116/dokgastro2024130215

Russian Journal of evidence-based Gastroenterology
2024, Vol. 13, No. 2, pp. 5-13
https://doi.org/10.17116/dokgastro2024130215

Возможности выполнения пероральной эндоскопической миотомии у пациентов с ахалазией пищевода IV стадии

© Е.А. ДРОБЯЗГИН[1, 2, 3], Ю.В. ЧИКИНЕВ[1, 2], Н.И. МИТЬКО[1]

[1]ФГБОУ ВО «Новосибирский государственный медицинский университет» Минздрава России, Новосибирск, Россия;
[2]ГБУЗ НСО «Государственная Новосибирская областная клиническая больница», Новосибирск, Россия;
[3]ФГБУ «Национальный медицинский исследовательский центр имени академика Е.Н. Мешалкина» Минздрава России, Новосибирск, Россия

РЕЗЮМЕ

Цель исследования. Осуществить сравнительную оценку периоперационного периода и результатов пероральной эндоскопической миотомии (ПОЭМ) при ахалазии пищевода II—III и IV стадий в одном стационаре.

Материал и методы. С 2017 г. по август 2023 г. ПОЭМ выполнена 120 пациентам в возрасте 15—75 лет. Из них в исследование вошли 100 пациентов: 1-я группа — 84 пациента с ахалазией пищевода II —III стадии; 2-я группа — 16 пациентов с ахалазией пищевода IV стадии. Длительность заболевания варьировала от 6 мес до 40 лет. Исследование включало оценку продолжительности операции, наличия осложнений и качества жизни по шкалам Eckardt, SF-36 и GIQLI.

Результаты. Технический успех вмешательств составил 100%. Не отмечена статистически значимая разница в длительности вмешательства, частоте интраоперационных и послеоперационных осложнений. Пациенты обеих группах оценивали свое самочувствие как хорошее и удовлетворительное. Отмечено улучшение перорального приема пищи, общего самочувствия. По данным опросника SF-36 только через 12 мес после операции статистически значимые различия в пользу пациентов 1-й группы отмечены по показателям интенсивности боли (BP), социального функционирования (SF), ролевого функционирования (эмоционального) (RE), в то время как показатели физического (PCH) и психологического здоровья (MCH) остались без изменений. По опроснику GIQLI улучшения зафиксированы у пациентов обеих групп без статистически значимых различий. По шкале Eckardt у пациентов обеих групп отмечены значительное улучшение состояния и нормализация приема пищи без различий между группами после операции.

Выводы. Пероральная эндоскопическая миотомия является операцией выбора у пациентов с ахалазией пищевода благодаря высокой эффективности и профилю безопасности. Большинство осложнений во время и после операции легко устраняются или не требуют вмешательства. Гастроэзофагеальный рефлюкс — частое послеоперационное осложнение, контролируемое терапией ингибиторами протонной помпы.

Ключевые слова: *пероральная эндоскопическая миотомия, ахалазия пищевода, периоперационные исходы, качество жизни, эндоскопия.*

ИНФОРМАЦИЯ ОБ АВТОРАХ:
Дробязгин Е.А. — https://orcid.org/0000-0002-3690-1316
Чикинев Ю.В. — https://orcid.org/0000-0002-6795-6678
Митько Н.И. — https://orcid.org/0000-0002-6447-637X
Автор, ответственный за переписку: Дробязгин Е.А. — e-mail: evgenyidrob@inbox.ru

КАК ЦИТИРОВАТЬ:
Дробязгин Е.А., Чикинев Ю.В., Митько Н.И. Возможности выполнения пероральной эндоскопической миотомии у пациентов с ахалазией пищевода IV стадии. *Доказательная гастроэнтерология.* 2024;13(2):5–13. https://doi.org/10.17116/dokgastro2024130215

Exploring the feasibility of peroral endoscopic myotomy for stage IV esophageal achalasia patients

© E.A. DROBAYZGIN[1, 2, 3], YU.V. CHIKINEV[1, 2], N.I. MITKO[1]

[1]Novosibirsk State Regional Clinical Hospital, Novosibirsk, Russia;
[2]Novosibirsk State Medical University, Novosibirsk, Russia;
[3]Meshalkin National Medical Research Center, Novosibirsk, Russia

ABSTRACT

Objective. Evaluate perioperative outcomes and effectiveness of peroral endoscopic myotomy (POEM) for esophageal achalasia in patients with stages II—III and IV in a single hospital setting.

Material and methods. From 2017 to August 2023, 120 patients aged 15—75 years underwent POEM. Out of these, 100 patients were included in the study, divided into two groups: the first group comprised 84 patients with stages II and III; the second group consisted of 16 patients with stage IV. The duration of the disease ranged from 6 months to 40 years. The study assessed operation time, complications, and quality of life via Eckardt, SF-36, and GIQLI scales.

Results. POEM achieved a 100% technical success rate. No significant differences were noted in operation duration or complication rates between the groups. Both groups reported improved well-being and oral intake. The SF-36 questionnaire revealed significant improvements in the first group in terms of pain intensity, social and role functioning (emotional) 12 months post-operation, while physical and mental health scores remained stable. Improvements were noted in both groups without significant differences on the GIQLI scale. According to the Eckardt scale, both groups showed significant improvement in condition and food intake, with no differences between the groups post-operation.

Conclusions. POEM in patients with achalasia is the procedure of choice due to its high efficacy and safety profile. Most complications encountered during, and post-surgery were minor or require no intervention. Notably, gastroesophageal reflux, a common postoperative issue, was effectively managed with proton pump inhibitors.

Keywords: *peroral endoscopic myotomy, esophageal achalasia, perioperative outcomes, quality of life, endoscopy.*

INFORMATION ABOUT THE AUTHORS:
Drobyazgin E.A. — https://orcid.org/0000-0002-3690-1316
Chikinev Yu.V. — https://orcid.org/0000-0002-6795-6678
Mitko N.I. — https://orcid.org/0000-0002-6447-637X
Corresponding author: Drobyazgin E.A. — e-mail: evgenyidrob@inbox.ru

TO CITE THIS ARTICLE:
Drobayzgin EA, Chikinev YuV, Mitko NI. Exploring the feasibility of peroral endoscopic myotomy for stage IV esophageal achalasia patients. *Russian Journal of Evidence-Based Gastroenterology*. 2024;13(2):5–13. (In Russ.). https://doi.org/10.17116/dokgastro2024130215

Введение

Ахалазия пищевода (АП) — нейродегенеративное заболевание с неизвестной этиологией, сопровождающееся нарушением расслабления нижнего пищеводного сфинктера (НПС) или непродуктивными сокращениями стенок пищевода. Клиническими проявлениями АП являются дисфагия, регургитация и болевой синдром. У большинства пациентов с АП нарушение приема пищи и жидкости приводят к снижению массы тела [1—3].

Несмотря на прогресс, достигнутый в лечении с применением пероральной эндоскопической миотомии (ПОЭМ), баллонная дилатация кардии, различные варианты хирургического вмешательства являются наиболее часто применяемыми методами лечения в России. Особое внимание уделяется лечению пациентов с запущенной стадией заболевания, при которой происходит выраженное расширение просвета пищевода с возникновением его S-образной деформации и выраженными рубцовыми изменениями в зоне пищеводно-желудочного перехода (сигмовидный пищевод) [4—6].

У пациентов с такой ситуацией применение баллонной дилатации и других методов лечения имеет невысокую эффективность. Предлагаемая в качестве метода лечения экстирпация пищевода сопряжена с тяжелыми осложнениями и высокой частотой летальных исходов, особенно у пациентов с сопутствующими заболеваниями. Эффективность операции Геллера у этой категории пациентов колеблется в диапазоне от 54% до 100% и составляет в среднем 79% [7—9].

Высокая клиническая эффективность ПОЭМ, составляющая более чем 96% у пациентов с прогрессирующей АП, описана в публикациях некоторых авторов [10—12]. По мнению M.F. Vaezi и соавт., ПОЭМ может быть вариантом лечения пациентов с АП, а вопрос о выполнении экстирпации пищевода может быть рассмотрен при отсутствии эффекта после ее выполнения [13].

При анализе литературы нами не обнаружены публикации о результатах применении ПОЭМ у пациентов с S-образным пищеводом и оценке ее эффективности по сравнению с результатами у пациентов с АП II—III стадии.

Цель исследования — осуществить сравнительную оценку периоперационного периода и результатов ПОЭМ при ахалазии пищевода II —III и IV стадий в одном стационаре.

Материал и методы

В отделении эндоскопии ГБУЗ НСО «ГНОКБ» за период с 2017 г. по июль 2023 г. ПОЭМ выполнена 122 пациентам в возрасте от 15 до 75 лет (среднее значение 51,3±13,2 года) с давностью заболевания от 1 года до 40 лет (среднее значение 5,87±0,54 года) **(табл. 1—3)**.

В данное исследование включены 100 пациентов. В зависимости от стадии заболевания пациенты распределены в 2 группы: 1-я группа: — пациенты с АП II—III стадии по классификации Б.В. Петровского (84 пациента); 2-я группа — пациенты с АП IV стадии по классификации Б.В. Петровского (16 пациентов).

Статистически значимое различие отмечено только по длительности заболевания.

Исследование результатов вмешательства проведено согласно теме «Разработка и совершенствование методов профилактики, раннего выявления и хирургического лечения повреждений и заболеваний органов грудной и брюшной полости, органов головы и опорно-двигательного аппарата (номер госу-

Таблица 1. **Групповое распределение пациентов по возрасту, давности заболевания, результатам опросника по шкале Eckardt**
Table 1. **Group distribution of patients by age, disease duration, results of the Eckardt scale questionnaire**

Параметр	1-я группа	2-я группа	*p*
Возраст на момент операции, годы	48,15 [37,0; 60,5]	47,5 [42,0; 59,5]	0,709
Давность заболевания, годы	4,72 [1,5; 7,0]	9,8 [2,5; 15,0]	0,0236
Оценка по шкале Eckardt, баллы	11,18 [9,0; 11,0]	10,0 [10,0; 12,0]	0,829539

Примечание. В **табл. 1—5** данные представлены в виде Me [25%; 75%].
Note. In **Tables 1—5**, data are presented as Me [25%; 75%].

Таблица 2. **Сравнение основных параметров периоперационного периода**
Table 2. **Comparison of the main parameters of the perioperative period**

Параметр	1-я группа	2-я группа	*p*
Длительность вмешательства, мин	95,0 [85,0; 130,0]	100 [80,0; 120,0]	0,887255
Длина миотомии, см	12,0 [9,0; 13,5]	11,5 [11,0; 13,0]	0,512691
Интра/послеоперационные осложнения	4/4	2/1	0,2721/0,8127

Таблица 3. **Сравнение данных опросника SF-36 в разные сроки после операции**
Table 3. **Comparison of SF-36 questionnaire data at different time points after surgery**

Показатель	Группа	До операции	Период после операции			
			1 мес	3 мес	6 мес	12 мес
Физическое функционирование (PF)	1-я	65,7* [45,0; 95,0]	76,01 [60,0; 95,0]	85,63 [85,0; 100]	86,93 [80,0; 100]	87,24 [80,0; 100]
	2-я	53,38* [25,0; 75,0]	76,95 [60,0; 95,0]	83,85 [80,0; 100,0]	83,14 [85,0; 100,0]	87,42 [95,0; 100,0]
Ролевое функционирование (физическое) (RP)	1-я	34,24 [0,0; 75,0]	62,7 [50,0; 100,0]	85,4 [75,0; 100]	82,78 [75,0; 100]	90,4 [75,0; 100]
	2-я	34,57 [0; 50]	63,66 [50,0; 100,0]	88,14 [75,0; 100,0]	82,19 [75,0; 100,0]	88,28 [90,0; 100,0]
Интенсивность боли (BP)	1-я	51,49 [41,0; 72,0]	75,38 [62,0; 84,0]	88,66 [74,0; 100]	88,47 [80,0; 100]	88,58* [74,0; 100]
	2-я	54,9 [41,0; 62,0]	70,52 [62,0; 84,0]	86,69 [74,0; 100,0]	87,38 [80,0; 100,0]	83,90* [84,0; 100,0]
Общее состояние здоровья (GH)	1-я	56,49 [40,0; 70,0]	59,6 [45,0; 67,0]	72,04 [62,0; 82,0]	74,9 [67,0; 87,0]	83,98 [62,0; 87,0]
	2-я	52,04 [40,0; 60,0]	59,14 [45,0; 72,0]	70,47 [52,0; 90,0]	75,66 [67,0; 85,0]	80,04 [67,0; 90,0]
Жизненная активность (VT)	1-я	48,4 [35,0; 65,0]	61,7 [50,0; 80,0]	75,32 [60,0; 80,0]	77,01 [70,0; 85,0]	84,80 [80,0; 90,0]
	2-я	46,71 [35,0; 60,0]	61,19 [55,0; 80,0]	73,76 [60,0; 85,0]	76,95 [75,0; 85,0]	82,09 [60,0; 85,0]
Социальное функционирование (SF)	1-я	59,24 [50,0; 75,0]	73,70 [62,5; 87,5]	81,55 [75,0; 100]	89,32 [75,0;100]	88,05* [75,0; 100,0]
	2-я	65,52 [62,5; 87,5]	72,54 [62,5; 100,0]	80,38 [62,5; 100,0]	87,33 [75,0; 100,0]	85,14* [87,5; 100,0]
Ролевое функционирование (эмоциональное) (RE)	1-я	37,95 [0,0; 66,6]	71,31 [33,33; 100,0]	81,03 [66,66; 100]	83,08 [66,66; 100]	100* [100; 100]
	2-я	39,71 [0; 66,6]	70,93 [100; 100]	80,41 [66,67; 100,0]	81,75 [66,0; 100,0]	82,57* [66,66; 100]
Психическое здоровье (MH)	1-я	56,46 [44,0; 68,0]	68,30 [56,0; 84,0]	77,73 [64,0; 88,0]	77,73 [68,0; 88,0]	76,44 [64,0; 88,0]
	2-я	53,76 [48,0; 64,0]	68,04 [56,0; 88,0]	73,57 [60,0; 88,0]	80,61 [76,0; 88,0]	76, 52 [84,0; 92,0]
Физический компонент здоровья (PCH)	1-я	41,21 [32,45; 47,76]	47,72 [40,37; 53,67]	56,96 [47,12; 54,59]	54,76 [47,20; 58,29]	59,39 [54,59; 61,06]
	2-я	39,71 [32,93; 43,02]	50,53 [46,88; 52,20]	54,95 [50,16; 58,54]	52,84 [47,57; 56,36]	56,10 [50,16; 58,46]
Психологический компонент здоровья (MCH)	1-я	40,43 [32,61; 45,49]	49,68 [44,67; 53,33]	55,92 [49,73; 57,36]	56,55 [51,25; 58,60]	58,07 [50,64; 58,26]
	2-я	39,84 [36,14; 44,67]	48,80 [39,19; 57,57]	53,66 [50,61; 59,72]	55,06 [51,31; 55,0]	57,38 [49,32; 58,68]

Примечание. * — различия статистически значимы (p=0,02).
Note. * — differences are statistically significant (p=0.02).

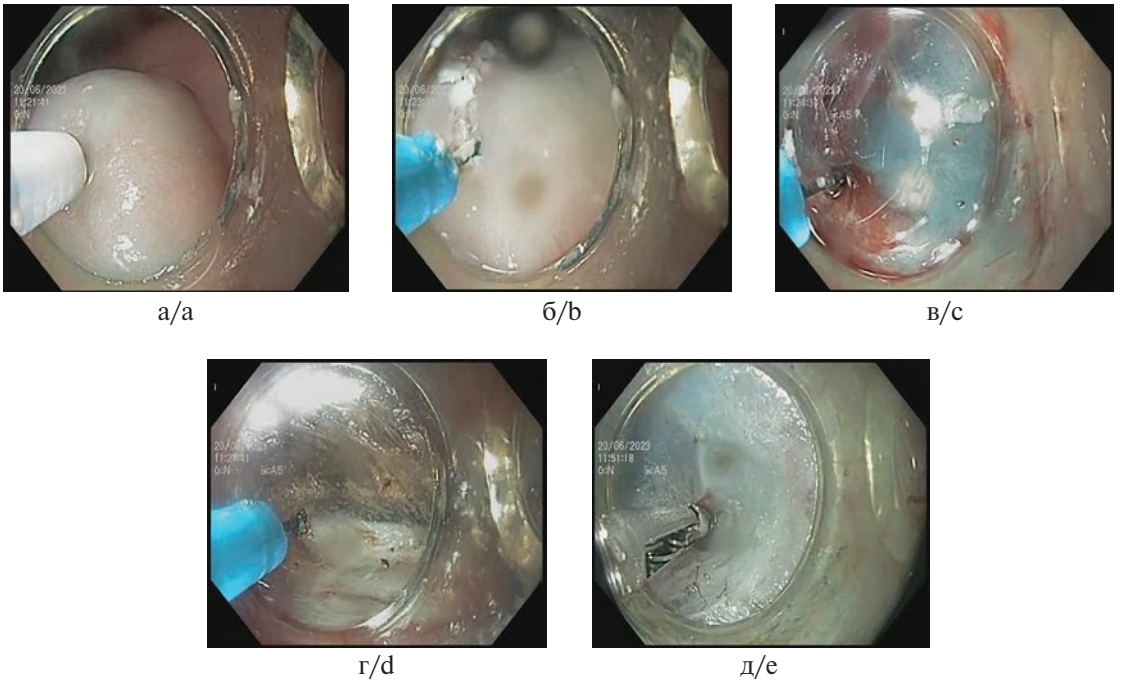

***Рис. 1.* Интраоперационные фотографии.**
а — введение раствора в подслизистый слой; б — разрез слизистой оболочки в зоне введения раствора; в — проникновение эндоскопа в подслизистый слой; г — формирование тоннеля в подслизистом слое; д — гемостаз с использованием щипцов для горячей биопсии.

***Fig. 1.* Intraoperative photography series.**
a — administering the solution into the submucosal layer; b — mucosal incision at the site of the solution injection; c —advancing the endoscope into the submucosal layer; d — tunnel formation within the submucosal layer; e — hemostasis with hot biopsy forceps.

дарственной регистрации AAA-A 15-115120910167-4) в соответствии с международными этическими требованиями и одобрено комитетом по этике ФГБОУ ВО «Новосибирский государственный медицинский университет» Минздрава России (протокол №79 от 19.11.15).

Во всех случаях ПОЭМ выполнена в условиях операционной под общей анестезией в положении пациента на спине под интубационным наркозом с применением эндоскопа серии 180 («Olympus Medical Systems Corp.», Япония) с инсуффляцией углекислого газа (инсуффлятор UCR, «Olympus Medical Systems Corp.», Япония). Для выполнения процедуры на дистальный конец пищевода устанавливался колпачок («Finemedix Co., Ltd», Республика Корея). После осмотра пищевода, желудка, двенадцатиперстной кишки перед выполнением разреза слизистой оболочки выполняли инъекцию 0,9% раствора хлорида натрия, подкрашенного индигокармином в подслизистый слой на расстоянии 9—12 см выше кардии **(рис. 1, а)**. Разрез слизистой оболочки проводили эндоскопическим ножом Q-type («Finemedix Co., Ltd», Республика Корея) **(рис. 1, б)** с проведением эндоскопа в подслизистый слой **(рис. 1, в)** и формированием тоннеля с продолжением на кардию и за зону пищеводно-желудочного перехода на протяжении 2,5—4 см **(рис. 1, г)**. Для осуществления дополнительного гемостаза **(рис. 1, д)** применяли щипцы для горячей биопсии («ENDO-FLEX GmbH», Германия). После формирования тоннеля на 2—2,5 см ниже зоны **(рис. 2, а)** разреза слизистой оболочки эндоскопическим ножом Q-type («Finemedix Co., Ltd», Республика Корея) проводили рассечение мышц циркулярного слоя пищевода **(рис. 2, б)**, кардии и желудка на всем оставшемся протяжении сформированного тоннеля (полностенная миотомия в нижней трети пищевода, зоне кардии и желудке) с последующим эндоскопическим контролем **(рис. 2, в)** и клипированием разреза слизистой оболочки **(рис. 2, г—е)** эндоскопическими клипсами (ООО «Эндо Старс», Россия).

На следующие сутки выполняли рентгеноскопию пищевода и желудка водорастворимым контрастным веществом для оценки проходимости контраста через пищеводно-желудочный переход, наличия «затеков» контрастного вещества за пределы просвета пищевода **(рис. 3, 4)**. Прием жидкости осуществлялся с 1-х суток после операции с переводом на питание полужидкой и жидкой пищей со 2-х суток и выпиской из стационара на 3—4-е сутки.

Оценка уровня качества жизни пациентов в различные сроки после вмешательства проведена с использованием опросников SF-36, GIQLI и Eckardt.

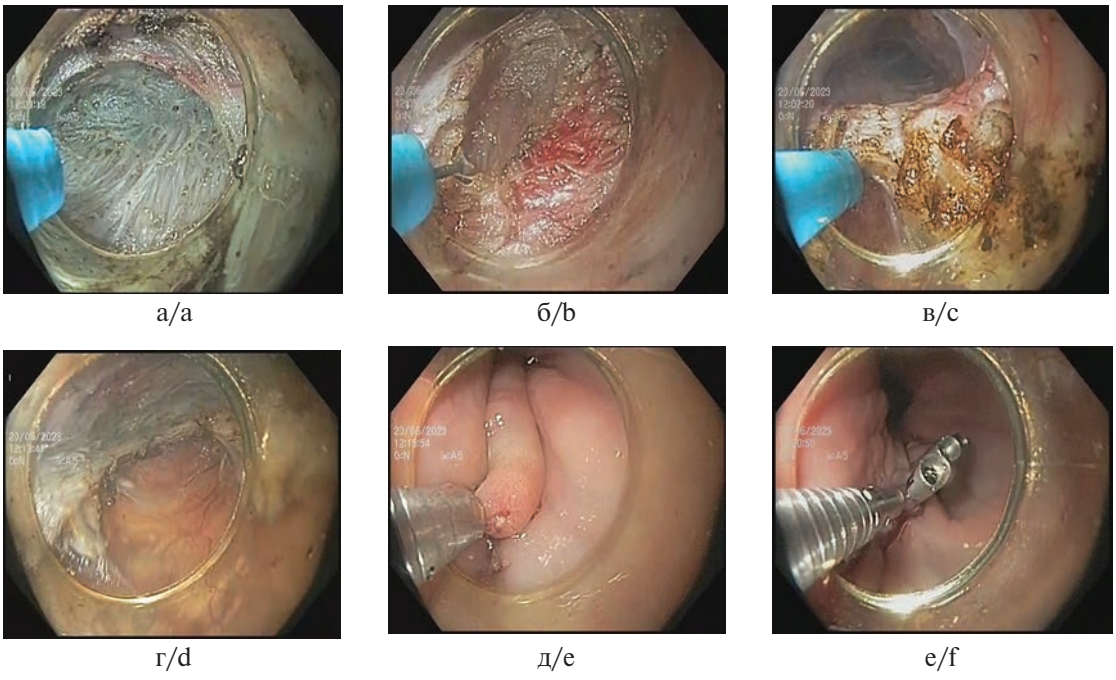

***Рис. 2.* Интраоперационные фотографии.**
а — тоннель с переходом на желудок сформирован; б — миотомия с рассечением циркулярного мышечного слоя стенки пищевода; в — полностенная миотомия; г — вид после миотомии; д — клипирование разреза слизистой оболочки пищевода (наложена первая клипса); е — разрез полностью закрыт клипсами.

***Fig. 2.* Intraoperative photography series.**
a — tunnel formation extending into the stomach; b — myotomy with dissection of the circular muscular of the esophageal wall; c — full-thickness myotomy; d — post-myotomy view; e — initial clipping of the esophageal mucosal incision; f — complete closure of the incision with clips.

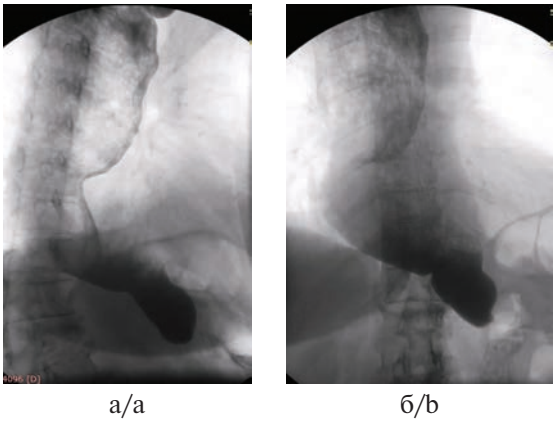

***Рис. 3.* Рентгеноскопия пищевода и желудка до операции.**
а, б — просвет пищевода расширен, деформирован в нижней трети, отмечается нарушение задержки прохождения контрастного вещества в желудок.

***Fig. 3.* Pre-surgery esophagogram.**
a, b — visualization of the esophageal lumen, showing dilation and deformation in the lower third, with impaired retention of contrast material transitioning into the stomach.

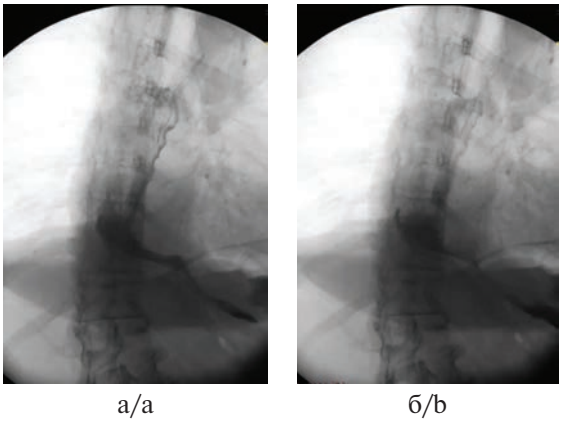

***Рис. 4.* Рентгеноскопия пищевода и желудка в первые сутки послеоперационного периода.**
а, б — просвет пищевода меньше, чем до вмешательства. Контрастное вещество свободно проходит в желудок.

***Fig. 4.* Esophagogram on the first day post-surgery.**
a, b — the esophageal lumen appears reduced in size compared to pre-surgery, with contrast material passing freely into the stomach.

Для парных сравнений в группах и оценки взаимного влияния признаков использован критерий Уилкоксона. Критический уровень достоверности нулевой статистической гипотезы принят равным 0,05. Характеристика выборок представлена в виде медианы с интерквантильными размахами 25% и 75%.

Таблица 4. **Сравнение данных опросника GIQLI в разные сроки после операции**
Table 4. **Comparison of GIQLI questionnaire data at different time points after surgery**

Показатель	Группа	До операции	Период после операции			
			1 мес	3 мес	6 мес	12 мес
Физический компонент	1-я	27,07 [21,0; 37,0]	40,49 [29,0; 44,0]	41,72 [40,0; 44,0]	40,98 [40,0; 46,0]	42,01 [35,0; 46,0]
	2-я	[27,0 [24,0; 30,0]	40,09 [30,0; 43,0]	40,57 [36,0; 43,0]	40,33 [40,0; 42,0]	41,71 [40,0; 44,0]
Функция верхних отделов ЖКТ	1-я	21,33 [18,0; 24,0]	23,64 [21,0; 29,0]	23,95 [21,0; 29,0]	27,0 [23,0; 30,0]	29,76 [22,0; 29,0]
	2-я	21,0 [19,0; 23,0]	26,42 [21,0; 24,0]	27,09 [23,0; 24,0]	26,14 [21,0; 24,0]	27,23 [21,0; 24,0]
Эмоциональный компонент	1-я	17,07 [12,0; 29,0]	28,01 [22,0; 44,0]	29,81 [27,0; 44,0]	29,53 [27,0; 32,0]	28,43 [26,0; 32,0]
	2-я	21,0 [15,0; 17,0]	29,71 [21,0; 31,0]	30,52 [23,0; 31,0]	30,28 [28,0; 31,0]	28,19 [29,0; 32,0]
Функция нижних отделов ЖКТ	1-я	18,89 [15,0; 25,0]	26,30 [22,0; 31,0]	28,04 [25,0; 31,0]	28,56 [26,0; 32,0]	27,32 [24,0; 31,0]
	2-я	21,85 [16,0; 21,0]	27,42 [23,0; 27,0]	29,0 [25,0; 28,0]	27,76 [27,0; 31,0]	26,85 [26,0; 31,0]
Метеоризм	1-я	9,26 [6,0; 12,0]	12,35 [10,0; 13,0]	12,16 [10,0; 12,0]	12,27 [10,0; 12,0]	12,24 [10,0; 12,0]
	2-я	12,61 [7,0; 10,0]]	12,9 [10,0; 12,0]	12,04 [11,0; 12,0]	12,19 [11,0; 12,0]	12,33 [10,0; 12,0]
GIQLI	1-я	88,72 [78,0; 118,0]	121,84 [113,5; 143,0]	128,92 [120,0; 143,0]	130,59 [127,0; 144,0]	132,43 [120,0; 144,0]
	2-я	90,55 [80,0; 95,5]	121,3 [105,5; 134,0]	126,2 [115,5; 136,5]	129,85 [128,0; 138,0]	134,7 [132,5; 140,5]

Примечание. ЖКТ — желудочно-кишечный тракт.

Таблица 5. **Сравнение данных опросника Eckardt в разные сроки после операции**
Table 5. **Comparison of Eckardt questionnaire data after surgery**

Срок после операции, мес	1-я группа	2-я группа	*p*
1	3,09 [1,0; 2,0]	3,1 [1,0; 2,0]	0,32
3	2,72 [0,5; 2,0]	2,56 [1,0; 2,0]	0,82
6	2,32 [1,0; 1,0]	2,34 [1,0; 2,0]	0,53
9	2,25 [0,5; 1,0]	2,2 [0,0; 1,0]	0,59
12	2,35 [0; 1,0]	2,3 [1,0; 1,0]	0,59

Результаты

Межгрупповое сравнение проводилось по длительности оперативного вмешательства, протяженности миотомии, частоте неблагоприятных явлений (интраоперационных и в послеоперационном периоде) **(см. табл. 2)**, уровню качества жизни по опросникам SF-36 **(см. табл. 3)**, GIQLI **(табл. 4)**, выраженности дисфагии по шкале Eckardt **(табл. 5)**.

Нами не обнаружены статистически значимые различия в длительности вмешательства, протяженности миотомии, частоте интраоперационных и послеоперационных осложнений между группами пациентов. Несмотря на девиацию пищевода, дилатацию его просвета и эксцентричное расположение кардии у пациентов при IV стадии заболевания, средняя продолжительность вмешательства была на 5 мин больше, чем у пациентов со II или III стадией заболевания.

Технический успех вмешательств составил 100%, они выполнены в полном объеме. Неблагоприятные последствия как в ходе операции, так и в послеоперационном периоде устранены. Интраоперационные и послеоперационные осложнения чаще развивались у пациентов 1-й группы. Перфорация слизистой оболочки пищевода при вмешательстве отмечена у 2 пациентов 1-й группы, у 1 пациента 2-й группы; карбокситоракс был у 1 пациента 1-й группы; кровотечение — по 1 случаю в каждой группе. Из послеоперационных осложнений отмечена несостоятельность в зоне доступа у 1 пациента 2-й группы; у 2 пациентов 1-й группы выявлен частичный некроз слизистой оболочки по ходу формирования тоннеля, у 1 пациента 1-й группы — несостоятельность в зоне доступа и еще у 1 — кровотечение в связи с отрывом клипс из-за рвоты. Все осложнения купированы с использованием эндоскопических технологий.

Пациенты обеих групп оценивали свое самочувствие как хорошее и удовлетворительное. Отмечено улучшение перорального приема пищи, общего самочувствия.

Согласно данным, представленным в **табл. 3,** различия в группах пациентов имелись по показателю физического функционирования (PF). В сроки 1 мес, 3 мес и 6 мес после операции у пациентов обеих групп отмечено улучшение по всем показателям опросника с отсутствием статистически значимых различий между группами. Через 12 мес после операции статистически значимые различия в пользу пациентов 1-й группы отмечены при сравнении показателей интенсивности боли (BP), социального функционирования (SF), ролевого функционирования (эмоционального) (RE). При этом показатели физического компонента здоровья (PCH) и психологического компонента здоровья (MCH) не имели статистически значимых различий. Отмечены статистически значимые различия по всем показателям в группах через 1 мес, 3 мес, 6 мес и 12 мес после операции по сравнению с показателями до операции.

Через 1 мес, 3 мес, 6 мес и 12 мес после операции у пациентов обеих групп отмечено улучшение по всем показателям опросника с отсутствием статистически значимых различий между группами. При этом отмечены статистически значимые различия по всем показателям в группах в сроки 1 мес, 3 мес, 6 мес и 12 мес после операции по сравнению с показателями до операции.

Согласно данным, представленным в **табл. 5**, у пациентов обеих групп отмечено значительное улучшение состояния и нормализация перорального приема пищи по отношению к значению до операции. Статистически значимых различий между группами пациентов в указанные сроки послеоперационного периода не было.

При исследовании в послеоперационном периоде не выявлены нарушения эвакуации контрастного вещества в желудок. При эндоскопическом исследовании у 29 пациентов (у 25 (29,76%) — 1-й группы, у 4 (25%) — 2-й группы) диагностирован эрозивно-язвенный эзофагит. Статистически значимой разницы между группами по частоте эзофагита не было (p=0,7725). Назначение ингибиторов протонной помпы позволило эффективно купировать клиническую ситуацию и улучшить эндоскопическую картину.

Обсуждение

ПОЭМ является методом первой линии при лечении пациентов с ахалазией пищевода благодаря высокому профилю безопасности, эффективности, хорошим отдаленным результатам [1—3, 7, 14, 15].

Техническая возможность вмешательства в наших наблюдениях составила 100%, в том числе у пациентов с IV стадией заболевания, что согласуется с данными других авторов [1, 2, 5, 11, 16]. Нами не отмечено значимого увеличения длительности вмешательства у этой категории пациентов по отношению к пациентам с АП II—III стадии или увеличения частоты интраоперационных и послеоперационных осложнений, что совпадает с мнением других авторов [10, 17, 18]. При этом средняя протяженность миотомии ниже, но без статистической значимости.

Важными преимуществами ПОЭМ являются быстрое восстановление, косметический эффект, лучшие функциональные результаты, возможность повторного вмешательства при рецидиве заболевания [19—23].

В пользу эффективности вмешательства говорят данные проведенного нами анкетирования пациентов до и после оперативного вмешательства. При оценке дисфагии по шкале Eckardt отмечено значительное снижение показателя, как и по данным ряда авторов [10, 12, 22, 23].

Что касается рецидива заболевания, то у наших пациентов в течение года не было жалоб на появление симптомов заболевания. Возможно, это связано с выполнением полностенной миотомии в нижней трети пищевода, зоне пищеводно-желудочного перехода и желудке, поскольку, по мнению Z. Nabi и соавт. [12], причинами рецидива заболевания являются неполная миотомия и наличие выраженного фиброза в подслизистом слое. К другим факторам относят ранее проводимое лечение, молодой возраст пациентов, длительность симптомов [24].

Согласно данным ряда публикаций [19, 25—28], самым частым нежательным явлением послеоперационного периода является гастроэзофагельный рефлюкс, частота которого может быть более 50%. Из причин, вызывающих рефлюкс, рядом исследователей [29] названы антиперистальтические сокращения пищевода после операции и разрушение сфинктерного аппарата в зоне пищеводно-желудочного перехода, что является неизбежным при вмешательстве. При этом частота возникновения гастроэзофагеального рефлюкса в нашем наблюдении не превышала 30%, а его проявления хорошо купировались приемом антирефлюксных препаратов, что совпадает с мнением других авторов [12, 25, 29, 30].

Всесторонний анализ качества жизни пациентов до и после операции как нельзя лучше позволяет оценить их состояние [4, 7, 14, 15, 17, 22]. Для оценки нами использованы как неспецифические, так и специфические опросники (SF-36, GIQLI, шкала Eckardt). Важным результатом выполненного вмешательства является улучшение показателей у респондентов с 1-го месяца после вмешательства. Нами не обнаружено статистически значимых различий между группами по шкале Eckardt и GIQLI в послеоперационном периоде. Статистические различия в группах согласно данным опросника SF-36 через год после операции должны быть изучены в дальнейшем.

Мы связываем улучшение у респондентов по показателям опросников с возобновлением приема пищи и жидкости; это отмечено и другими исследователями [17].

С учетом полученных нами данных и малого количества пациентов с АП IV стадии для детального анализа необходимо продолжение исследования с включением большего количества пациентов и изучением результатов в сроки более 1 года.

Заключение

Пероральная эндоскопическая миотомия у пациентов с ахалазией пищевода IV стадии может быть эффективным вмешательством, позволяющим восстановить пероральный прием пищи с минимальной частотой интраоперационных и послеоперационных осложнений. Частота возникновения гастроэзофагеального рефлюкса не различалась между группами пациентов, а прием ингибиторов протонной помпы способствовал эффективному купированию клинических и эндоскопических проявлений заболева-

ния. Повышение уровня качества жизни пациентов обеих групп согласно данным специфического и неспецифического опросников и показателя по шкале Eckardt отмечено уже через 1 мес после вмешательства. Отсутствие статистически значимых различий по большинству показателей между группами в период до 12 мес после оперативного вмешательства свидетельствует о необходимости изучения в отдаленные сроки и накопления опыта операций у пациентов с ахалазией пищевода IV стадии.

Участие авторов:
Концепция и дизайн исследования — Дробязгин Е.А., Чикинев Ю.В.
Сбор и обработка материала — Митько Н.И., Дробязгин Е.А.
Статистическая обработка данных — Митько Н.И.
Написание текста — Чикинев Ю.В., Митько Н.И.
Редактирование — Дробязгин Е.А.

Авторы заявляют об отсутствии конфликта интересов.

Author contributions:
Study design and concept — Drobayzgin E.A., Chikinev Yu.V.
Data collection and processing — Mitko N.I., Drobayzgin E.A.
Statistical processing of the data — Mitko N.I.
Text writing — Chikinev Yu.V., Mitko N.I.
Editing — Drobayzgin E.A.

The authors declare no conflicts of interest.

ЛИТЕРАТУРА/REFERENCES

1. Кайбышева В.О., Никонов Е.Л., Плахов Р.В., Федоров Е.Д., Шаповальянц С.Г. Сравнительная эффективность современных методов лечения ахалазии кардии. *Доказательная гастроэнтерология*. 2019;8(4-5):44-60.
Kaibysheva VO, Nikonov EL, Plakhov RV, Fedorov ED, Shapovalyants SG. Comparison of the modern treatment methods for esophageal achalasia. *Russian Journal of Evidence-Based Gastroenterology*. 2019;8(4-5):44-60. (In Russ.).
https://doi.org/10.17116/dokgastro2019804-05144
2. Patel DA, Yadlapati R, Vaezi MF. Esophageal Motility Disorders: Current Approach to Diagnostics and Therapeutics. *Gastroenterology*. 2022;162(6):1617-1634.
https://doi.org/10.1053/j.gastro.2021.12.289
3. Zhang B, Wang Y, Liao Y, Zhang J, Wu Y, Xiao T, Zhang Y, Bao Y, Qiu H, Sun S, Guo J. Advances in The Diagnosis and Treatment of Achalasia of The Cardia: a Review. *Journal of Translational Internal Medicine*. 2021;9(1):24-31.
https://doi.org/10.2478/jtim-2021-0009
4. Xu J, Zhong C, Huang S, Zeng X, Tan S, Shi L, Peng Y, Lü M, Ma L, Tang X. Efficacy and Safety of Peroral Endoscopic Myotomy for Sigmoid-Type Achalasia: A Systematic Review and Meta-Analysis. *Frontiers in Medicine*. 2021;8:677694.
https://doi.org/10.3389/fmed.2021.677694
5. Mandavdhare HS, M PK, Shukla J, Kumar A, Sharma V. Role of Peroral Endoscopic Myotomy in Advanced Achalasia Cardia With Sigmoid and/or Megaesophagus: A Systematic Review and Metanalysis. *Journal of Neurogastroenterology and Motility*. 2022;28(1):15-27.
https://doi.org/10.5056/jnm21122
6. Qiu S, Chai N, Zhai Y, Wang X, Wang Y, Linghu E. Advanced achalasia: good candidate for peroral endoscopic myotomy. *Diseases of the Esophagus*. 2021;34(3):doaa097.
https://doi.org/10.1093/dote/doaa097
7. Herbella FA, Patti MG. Laparoscopic Heller myotomy and fundoplication in patients with end-stage achalasia. *World Journal of Surgery*. 2015;39:1631-1633.
https://doi.org/10.1007/s00268-014-2940-1
8. Faccani E, Mattioli S, Lugaresi ML, Di Simone MP, Bartalena T, Pilotti V. Improving the surgery for sigmoid achalasia: long-term results of a technical detail. *European Journal of Cardio-THORACIC Surgery*. 2007;32:827-833.
https://doi.org/10.1016/j.ejcts.2007.09.009
9. de Moura ETH, Jukemura J, Ribeiro IB, Farias GFA, de Almeida Delgado AA, Coutinho LMA, de Moura DTH, Aissar Sallum RA, Nasi A, Sánchez-Luna SA, Sakai P, de Moura EGH. Peroral endoscopic myotomy *vs* laparoscopic myotomy and partial fundoplication for esophageal achalasia: A single-center randomized controlled trial. *World Journal of Gastroenterology*. 2022;28(33):4875-4889.
https://doi.org/10.3748/wjg.v28.i33.4875
10. Maruyama S, Taniyama Y, Sakurai T, Hikage M, Sato C, Takaya K, Konno T, Naitoh T, Unno M, Kamei T. Per-oral endoscopic myotomy (POEM) for a sigmoid type of achalasia: short-term outcomes and changes in the esophageal angle. *Surgical Endoscopy*. 2020;34(9):4124-4130.
https://doi.org/10.1007/s00464-019-07180-4
11. Ueda C, Abe H, Tanaka S, Kawara F, Toyonaga T, Ariyoshi R, Sako T, Sakaguchi H, Ikezawa N, Urakami S, Nakai T, Kodama Y Peroral endoscopic myotomy for advanced achalasia with megaesophagus. *Esophagus*. 2021;18(4):922-931.
https://doi.org/10.1007/s10388-021-00833-1
12. Nabi Z, Ramchandani M, Basha J, Goud R, Darisetty S, Reddy DN. Outcomes of Peroral Endoscopic Myotomy in Sigmoid and Advanced Sigmoid Achalasia. *Journal of Gastrointestinal Surgery*. 2021;25(2):530-532.
https://doi.org/10.1007/s11605-020-04794-1
13. Vaezi MF, Pandolfno JE, Yadlapati RH, Greer KB, Kavitt RT. ACG clinical guidelines: diagnosis and management of achalasia. *The American Journal of Gastroenterology*. 2020;115:1393-1411.
https://doi.org/10.14309/ajg.0000000000000731
14. Shieh TY, Chen CC, Chou CK, Hu TY, Wu JF, Chen MJ, Wang HP, Wu MS, Tseng PH. Clinical efficacy and safety of peroral endoscopic myotomy for esophageal achalasia: A multicenter study in Taiwan. *Journal of the Formosan Medical Association = Taiwan yi zhi*. 2022;121(6):1123-1132.
https://doi.org/10.1016/j.jfma.2021.10.016
15. Vespa E, Pellegatta G, Chandrasekar VT, Spadaccini M, Patel H, Maselli R, Galtieri PA, Carlani E, Sharma P, Hassan C, Repici A. Long-term outcomes of peroral endoscopic myotomy for achalasia: a systematic review and meta-analysis. *Endoscopy*. 2023;55(2):167-175.
https://doi.org/10.1055/a-1894-0147
16. Chadalavada P, Thota PN, Raja S, Sanaka MR. Peroral Endoscopic Myotomy as a Novel Treatment for Achalasia: Patient Selection and Perspectives. *Clinical and Experimental Gastroenterology*. 2020;13:485-495.
https://doi.org/10.2147/CEG.S230436

17. Габриэль С.А., Дынько В.Ю., Беспечный М.В., Гучетль А.Я., Тлехурай Р.М. Клиническая эффективность операции пероральной эндоскопической миотомии у пациентов с ахалазией кардии. *Инновационная медицина Кубани*. 2020;17(1):52-55. Gabriel SA, Dynko VYu, Bespechny MV, Guchetl AYa, Tlekhuray RM. Clinical efficiency of POEM operation in patients with achalasia of cardias. *Innovative Medicine of Kuban*. 2020;17(1):52-55. (In Russ.).
https://doi.org/10.35401/2500-0268-2020-17-1-52-55

18. Lv L, Liu J, Tan Y, Liu D. Peroral endoscopic full-thickness myotomy for the treatment of sigmoid-type achalasia: outcomes with a minimum follow-up of 12 months. *European Journal of Gastroenterology Hepatology.* 2016;28(1):30-36.
https://doi.org/10.1097/MEG.0000000000000491

19. Sharma P, Stavropoulos SN. Is peroral endoscopic myotomy the new gold standard for achalasia therapy? *Digestive Endoscopy.* 2023;35(2):173-183.
https://doi.org/10.1111/den.14477

20. Sanaka MR, Garg R, Chadalavada P, Thota PN, Gabbard S, Parikh MP, Khoudari G, Murthy S, Raja S. Peroral Endoscopic Myotomy Is Safe and Highly Effective Treatment for Advanced Achalasia With Sigmoid Esophagus. *Journal of Clinical Gastroenterology.* 2021;55(6):505-511.
https://doi.org/10.1097/MCG.0000000000001388

21. Yoon HJ, Lee JE, Jung DH, Park JC, Youn YH, Park H. Morphologic Restoration After Peroral Endoscopic Myotomy in Sigmoid-type Achalasia. *Journal of Neurogastroenterology and Motility.* 2020;26(1):67-73.
https://doi.org/10.5056/jnm19144

22. Al Lehibi A, Elkholy S, Gouda M, Al Dabbagh A, Al Balkhi A, Almtawa A, Al Otaibi N, El-Sherbiny M, Essam K, Alzahrani MA, Al Ghamdi A, Al Ghamdi A, AlEid A, Qutub A, Alamr A, Ahmad S, Al Sayari K, Al Ibrahim B, Al Khathlan A, Alkhiari RE. Peroral endoscopic myotomy (POEM) for the treatment of achalasia: A multicenter Middle Eastern experience. *Saudi Journal of Gastroenterology.* 2022;28(1):74-79.
https://doi.org/10.4103/sjg.sjg_49_21

23. Liu-Burdowski J, Duarte-Chavez R, Kahaleh M. Per-oral Endoscopic Myotomy: State of the Art. *Journal of Clinical Gastroenterology.* 2022;56(1):16-22.
https://doi.org/10.1097/MCG.0000000000001620

24. Quénéhervé L, Vauquelin B, Berger A, Coron E, Olivier R. Risk factors for clinical failure of peroral endoscopic myotomy in achalasia. *Frontiers in Medicine.* 2022;9:1099533.
https://doi.org/10.3389/fmed.2022.1099533

25. Hernández-Mondragón OV, Solórzano-Pineda OM, González-Martínez M, Blancas-Valencia JM. Gastroesophageal reflux disease after peroral endoscopic myotomy: Short-term, medium-term, and long-term results. *Revista de Gastroenterologia de Mexico.* 2020;85(1):4-11.
https://doi.org/10.1016/j.rgmx.2019.04.001

26. Teh JL, Tham HY, Soh AYS, Chee C, Kim G, Shabbir A, Wong RKM, So JBY. Gastro-esophageal reflux disease (GERD) after peroral endoscopic myotomy (POEM). *Surgical Endoscopy.* 2022;36(5):3308-3316. Epub 2021 July 29. PMID: 34327547.
https://doi.org/10.1007/s00464-021-08644-2

27. Ujiki MB, VanDruff VN. Peroral Endoscopic Myotomy for Achalasia. *World Journal of Surgery.* 2022;46(7):1542-1546.
https://doi.org/10.1007/s00268-022-06477-1

28. Смирнов А.А., Любченко М.Е., Кирильцева М.М., Дворецкий С.Ю., Романихина Д.И., Семенихин А.И., Бураков А.Н., Кайбышева В.О., Багненко С.Ф. Осложнения пероральной эндоскопической миотомии. Трехлетний опыт одного центра. *Экспериментальная и клиническая гастроэнтерология*. 2018;158(10):57-61.
Smirnov AA, Lubchenko ME, Kiriltseva MM, Dvoretskiy SY, Vasilevskiy DI, Semenikhin KD, Burakov AN, Kaibysheva VO, Bagnenko SF. Complications of peroral endoscopic myotomy. 3-year experience of one center. *Experimental and Clinical Gastroenterology.* 2018;158(10):57-61. (In Russ.).

29. Qiu S, N, Zhai Y, X, Wang Y, E Advanced achalasia: good candidate for peroral endoscopic myotomy. *Diseases of the Esophagus.* 2021;34(3):doaa097.
https://doi.org/10.1093/dote/doaa097

30. Inoue H, Shiwaku H, Kobayashi Y, Chiu PWY, Hawes RH, Neuhaus H, Costamagna G, Stavropoulos SN, Fukami N, Seewald S, Onimaru M, Minami H, Tanaka S, Shimamura Y, Santi EG, Grimes K, Tajiri H. Statement for gastroesophageal reflux disease after peroral endoscopic myotomy from an international multicenter experience. *Esophagus.* 2020;17(1):3-10.
https://doi.org/10.1007/s10388-019-00689-6

Поступила 09.08.2023
Received 09.08.2023
Принята в печать 01.04.2024
Accepted 01.04.2024