Образование в области левого подреберья — спленоз

А.В. ЗИНОВЬЕВ*, к.м.н. О.В. КРЮЧКОВА, к.м.н. Н.Ю. МАРКИНА

ФГБУ ЦКБ с поликлиникой УД Президента РФ, Москва

The formation of a tissue mass in the left hypochondrium region

A.V. ZINOVIEV, O.V. KRYUCHKOVA, N.YU. MARKINA

Federal state budgetary medical facility «Central Clinical Hospital with Polyclinic», General Management Department of RF Presidential Administration

Описано разрастание эктопической ткани селезенки после спленэктомии — спленоз, а также рассмотрены причины, варианты анатомического строения, дифференциальная диагностика, методики диагностики этого состояния.

Ключевые слова: спленоз, спленэктомия, добавочные дольки селезенки, мультиспиральная компьютерная томография с внутривенным контрастным усилением.

A clinical case of the overgrowth of the ectopic splenic tissue following splenectomy (splenosis) is reported. Its possible causes and variants of anatomical structure are discussed in conjunction with the methods for diagnostics of this abnormality and its differential diagnostics from other pathological conditions.

Key words: splenosis, splenectomy, accessory splenic lobules, multispiral computed tomography with intravenous contrast enhancement.

В структуре лучевой диагностики органов брюшной полости визуализация селезенки занимает особое место за счет низкой частоты встречаемости патологических процессов. Однако нельзя забывать о вариантах нормальной анатомии селезенки и возможности регенерации ее ткани после удаления (репаративная регенерация).

Клинический пример

У амбулаторного пациента *К.*, 70 лет, при ультразвуковом исследовании (УЗИ) от 28.01.2013 выявлено объемное образование левого подреберья, в анамнезе спленэктомия (автотравма от 2002 г.), рекомендована мультиспиральная компьютерная томография (МСКТ) с контрастным усилением в качестве дообследования.

При МСКТ-исследовании с внутривенным контрастным усилением от 31.01.2013 выявлено дополнительное объемное образование в ложе удаленной селезенки с ровными, четкими контурами, размерами 38×51×40 мм, по характеру накопления контрастного препарата аналогичного ткани селезенки с наличием питающего сосуда, отходящего от селезеночной артерии, вероятнее всего эктопированная ткань селезенки (спленоз; **рис. 1, а—в**).

При контрольном КТ-исследовании с внутривенным контрастированием через 6 мес динамики роста ранее выявляемой ткани селезенки не выявлено.

Обсуждение

Нормальная анатомия и варианты развития селезенки

Селезенка — непарный паренхиматозный орган кроветворной и лимфатической систем, который располагается в верхнем этаже полости живота, глубоко в заднем отделе левого подреберья. Размеры селезенки вариабельны: длина 12—14 см, ширина 8—10 см, толщина 3—4 см, плотностные характеристики паренхимы при МСКТ-исследованиях 40-50HU. Основное кровоснабжение селезенки осуществляется самой крупной ветвью чревного ствола — селезеночной артерией. Необходимо знать, что во время артериальной фазы контрастирования обнаруживается характерный «мраморный» (паллисадинговый) рисунок усиления паренхимы селезенки, что вероятно, объясняется разницей перфузии пульпы, и его не следует путать с очаговым поражением.

В норме 10% взрослых людей имеют, помимо нормальной селезенки, дополнительные селезенки, называемые добавочными дольками селезенки, или селезеночками. Обычно они встречаются в воротах

*e-mail: zinoviev.anatoliy@gmail.com

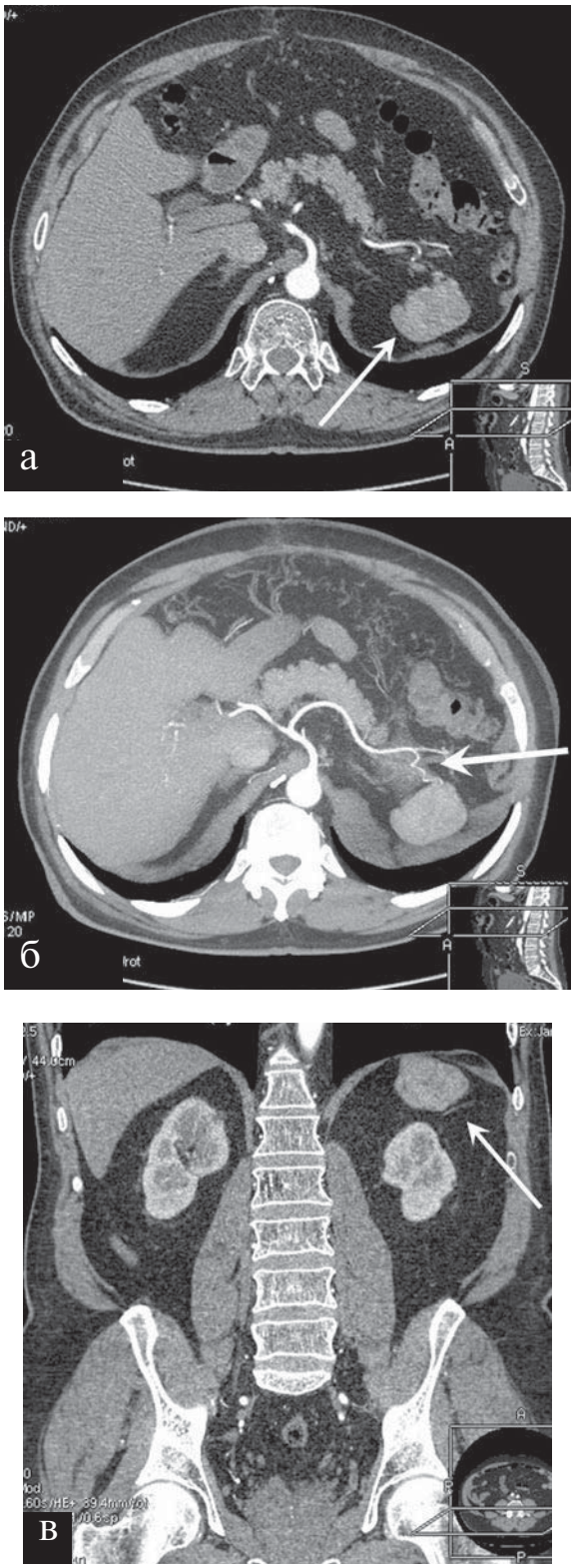

Рис. 1. **МСК-томограмма органов брюшной полости с внутривенным контрастным усилением, артериальная фаза у пациента *К.***

а — гиперваскулярное образование в ложе удаленной селезенки (стрелка); б — проекция максимальной интенсивности (MIP): питающий сосуд, отходящий от селезеночной артерии к образованию в ложе удаленной селезенки (стрелка); в — мультипланарная реконструкция (MPR; корональная проекция): гиперваскулярное образование в ложе удаленной селезенки (стрелка).

селезенки или вблизи хвоста поджелудочной железы, но могут также обнаруживаться в брыжейке тонкой кишки или большом сальнике [1].

Анатомическая аспления (отсутствие селезенки) и полиспления (несколько небольших рудиментарных тел селезенки) связаны с врожденной патологией сердца и изомеризмом (билатеральной право- или левосторонней анатомией сердца, бронхов и органов брюшной полости). На это влияет то, что развитие селезенки и сердца происходит в один и тот же период внутриутробного развития.

Спленоз

Спленоз является аутотрансплантацией селезеночной ткани, как правило, в результате травматического разрыва селезенки или спленэктомии. Средний интервал между травмой и возникновением брюшного или тазового спленоза составляет 10 лет (от 5 мес до 32 лет). В среднем период возникновения грудного спленоза составляет 21 год (3—45 лет) [2]. Грудной спленоз обычно происходит при разрыве селезенки, сопровождающемся одновременным диафрагмальным разрывом, и, следовательно, наблюдается реже [3]. Подкожный спленоз — редкое состояние, патогенез которого, возможно, объясняется механической имплантацией. Во всех случаях, когда он наблюдался, имели место хирургическое вмешательство или посттравматические рубцы.

Важно отличать спленоз от добавочных долек селезенки, так как оба состояния являются проявлениями эктопической ткани селезенки. В первом случае мы имеем дело с приобретенным процессом, а во втором — с врожденным состоянием. Добавочная долька селезенки гистологически представлена неизмененной тканью селезенки, в отличие от спленоза, при котором структура изменена за счет плохо сформированной белой пульпы, нормальным содержанием красной пульпы и отсутствием трабекул. Также ткань селезенки при спленозе имеет меньше эластических волокон, отсутствие ворот и плохо сформированную капсулу [4]. Кроме того, добавочные селезенки находятся вблизи желудочно-селезеночной связки, левом подреберье, в то время как спленоз может быть в любом этаже брюшной полости или даже иметь внебрюшинную локализацию. Аутотрансплантанты селезеночной ткани после травмы селезенки часто многочисленны, имеют вариабельный размер и форму и расположены по ходу брюшины и плевры, забрюшинного пространства, перикарда, легких и даже подкожно.

Патогенез

Спленоз начинается в момент разрыва селезенки или спленэктомии, когда пульпа селезенки попадает в брюшную полость [5]. Предполагается, что количество узелков эктопической ткани селезенки,

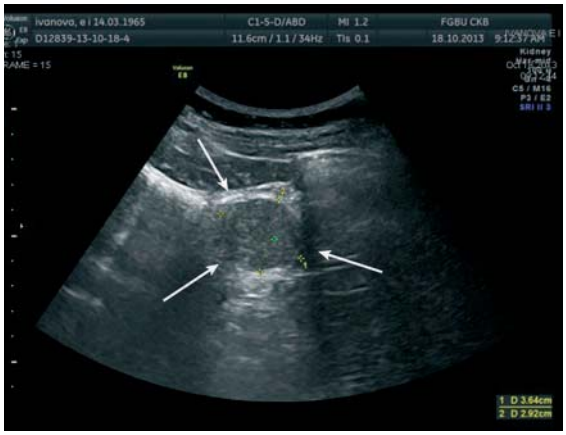

а

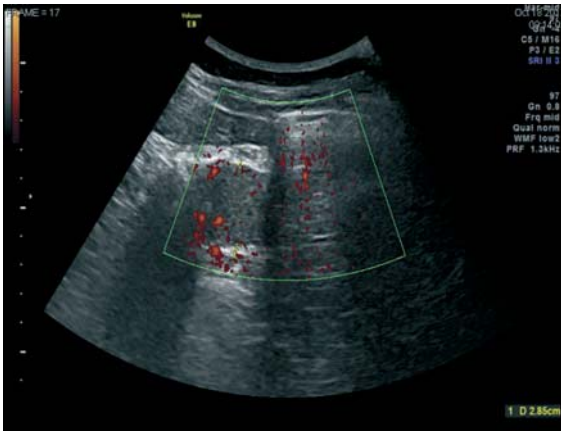

б

Рис. 2. **Данные УЗИ органов брюшной полости.**

а — режим изолированного сканирования: в ложе удаленной селезенки визуализируется образование, по эхо-структуре и эхогенности сопоставимое с тканью селезенки (стрелки); б — режим энергетического картирования, продольное сканирование: в образовании визуализируются единичные сосуды.

которые развиваются в брюшной полости, коррелирует с тяжестью травмы селезенки.

Другой механизм трансплантации селезеночной ткани — эмболия селезеночной вены или гематогенное распространение пульпы селезенки, которое наблюдается при внутрипеченочном и внутричерепном спленозе.

Спленоз имеет редкие клинические проявления. Иногда пациенты испытывают неспецифические боли в животе (вероятно, вследствие инфаркта ткани), кишечную непроходимость из-за механического сдавливания извне эктопической селезеночной тканью, желудочно-кишечное кровотечение, или гидронефроз. Плеврит и кровохарканье могут быть симптомами при грудном спленозе.

Особую трудность в диагностике представляет спленоз, симулирующий первичное заболевание других органов (печени, поджелудочной железы).

В хирургическое отделение ФГБУ ЦКБ с поликлиникой планово поступила пациентка *А.,* 48 лет, для дообследования и оперативного лечения. Амбулаторно при УЗИ, а также при МСКТ с внутривенным контрастированием ей был поставлен диагноз «образование хвоста поджелудочной железы с очаговым поражением печени вторичного характера».

Однако при предоперационном обследовании во время УЗИ органов брюшной полости и забрюшинного пространства выявлено объемное образование в ложе удаленной селезенки (спленэктомия от 1998 г., перекрут удлиненной ножки селезенки) размерами 31×33 мм, по эхогенности и эхо-структуре сопоставимое с тканью селезенки **(рис. 2)**. Очагового поражения печени при УЗИ не выявлено. При плановом МСКТ-исследовании брюшной полости с внутривенным контрастным усилением выявлена дополнительная структура с ровными, четкими контурами в ложе удаленной селезенки размерами 30×33×32 мм, тесно прилегающая боковой поверхностью к хвосту поджелудочной железы, по характеру накопления контрастного препарата аналогична ткани селезенки, без признаков гиперваскуляризации, паренхима печени гомогенная **(рис. 3)**.

Таким образом, с учетом данных анамнеза, отсутствия клинической картины, результатов методов лучевой визуализации входящий диагноз был изменен на «спленоз левой поддиафрагмальной области».

Диагностика

Поскольку большинство пациентов не предъявляют жалоб, часто наличие эктопической ткани селезенки является случайной находкой при УЗИ, КТ или МРТ. Если во время диагностики у пациента с анамнезом травмы селезенки или спленэктомии обнаруживают объемное образование, схожее с нормальной тканью селезенки, должен рассматриваться диагноз спленоза.

По данным УЗИ определяется хорошо отграниченное (например, при околопеченочном спленозе), гипоэхогенное образование с четкими контурами и единичными артериальными и венозными сосудами.

При МСКТ определяется гиподенсное округлое образование с ровными четкими контурами, возможно множественные. Плотность и особенности контрастного усиления образования схожи с тканью селезенки: ~50HU, гиперденсное в артериальную фазу, изоденсно паренхиме печени в портальную фазу (при околопеченочном варианте спленоза), и гиподенсно в паренхиматозную фазу.

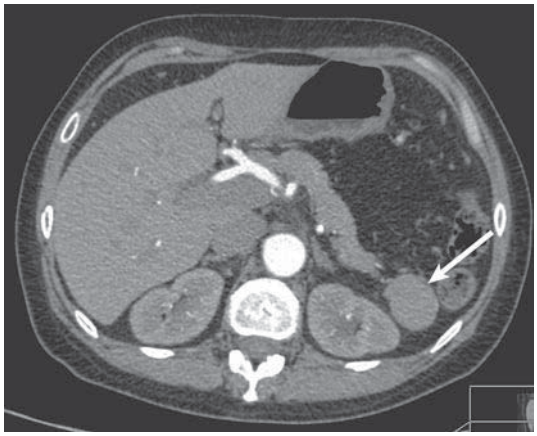

а

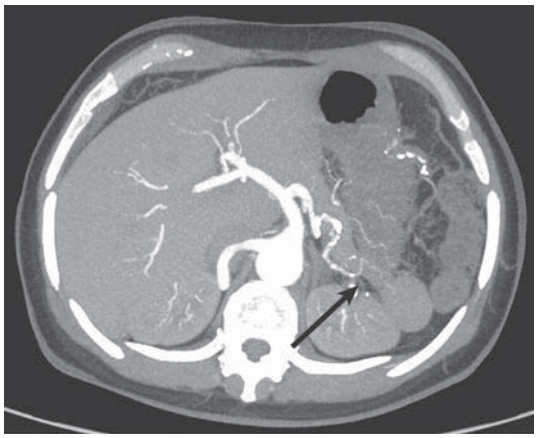

б

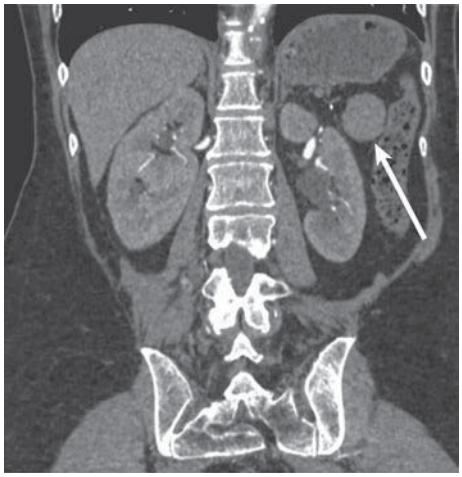

в

Рис. 3. **МСК-томограмма органов брюшной полости с внутривенным контрастным усилением, артериальная фаза у пациентки А.**

а — гиперваскулярное образование на уровне хвоста поджелудочной железы, по плотностным характеристикам и типу контрастного усиления соответствующее ткани селезенки (стрелка); б — проекция максимальной интенсивности (MIP; артериальная фаза): питающий сосуд, отходящий от селезеночной артерии к эктопированной ткани селезенки, имитирующей образование хвоста поджелудочной железы (стрелка); в — мультипланарная реконструкция (MPR; корональная проекция): образование в ложе удаленной селезенки на уровне хвоста поджелудочной железы (стрелка).

При МРТ нормальная ткань селезенки гипоинтенсивна на Т1-взвешенных изображениях (ВИ) и гиперинтенсивна на Т2-ВИ. Иногда селезенка может быть гипоинтенсивна на Т2-ВИ за счет избыточного отложения железа. Как правило, импланты селезеночной ткани при спленозе имеют те же характеристики интенсивности сигнала и контрастного усиления при МРТ. Обычно гетерогенное контрастирование ткани селезенки происходит в артериальную фазу МР-исследований, в то время как в отсроченную фазу эта эктопическая ткань становится гомогенной.

При спленозе, симулирующем образование печени, может быть отмечен гипоинтенсивный ободок вокруг образования на Т1-ВИ. Наличие периферического ободка образования характеризуется низким сигналом интенсивности на Т1-ВИ и Т2-ВИ и представляет собой тонкий слой жира или фиброзной капсулы вокруг очага поражения и описан как характерный признак спленоза. Этот признак был бы неспецифичным для первичного поражения печени.

Сцинтиграфия

Широко распространенным радионуклидным методом диагностики для выявления добавочной ткани селезенки после неэффективной спленэктомии является сканирование с введением коллоидных радиофармпрепаратов, меченных ^{99m}Tc и ^{111}In. Спектр их достаточно широк, но наибольшую чувствительность имеет коллоидная сера, меченная ^{99m}Tc. Сцинтиграфические изотопы, такие как ^{99m}Tc, фиксируются в ретикулоэндотелиальной ткани (печень, селезенка, костный мозг) [6]. При помощи этого метода можно визуализировать даже небольшие участки ткани селезенки.

Однако более специфичным методом является сканирование с введением меченных ^{99m}Tc эритроцитов, которые были подвергнуты термической обработке. Физиологичность данного метода заключается в том, что поврежденные эритроциты избирательно будут накапливаться в ткани селезенки. Немногие радиоизотопные лаборатории оборудованы аппаратурой для этой методики, поэтому применение ее ограничено.

МРТ с внутривенным введением оксида железа

Другим специфическим методом для диагностики спленоза является МРТ с введением наночастиц в качестве альтернативы традиционным контрастным агентам.

Для этого используют внутривенное введение суперпарамагнитных наночастиц оксида железа, которые подвергаются неспецифическому захвату клетками ретикуло-эндотелиальной системы. В связи с этим наночастицы оксида железа применяются для визуализации печени, селезенки и лимфатических узлов. Суперпарамагнитные наноча-

стицы оксида железа хорошо обнаруживаются даже при их очень низкой концентрации. Имеются данные о визуализации отдельных клеток, содержащих эти наночастицы и даже индивидуальных наночастиц. Поэтому данный тип наночастиц активно используется для мечения отдельных клеток и прослеживания путей их миграции *in vivo* [7].

Дифференциальная диагностика

— метастатическое поражение;

— увеличенный лимфатический узел (абдоминальная лимфаденопатия);

— в зависимости от локализации, может имитировать злокачественные образования других органов и тканей;

— эндометриоз.

Заключение

Спленоз — доброкачественное состояние, которое часто неправильно диагностируется как опухолевый процесс, в связи с чем спленоз должен быть включен в дифференциальную диагностику при новообразовании, одиночном или множественных, в брюшной полости или даже в нетипичных местах (внутрипеченочно, плевра, легкие, перикард, забрюшинное пространство, или подкожно) у пациентов с анамнезом травмы селезенки или после хирургического удаления селезенки.

Необходимо знать нормальную анатомию селезенки, варианты анатомического строения и уметь интерпретировать данные разных методов визуализации для правильной диагностики спленоза.

ЛИТЕРАТУРА

1. *Райнс С., МакНиколас М., Юстейс С.* Анатомия человека при лучевых исследованиях. М: МЕДпресс-информ 2009; 185—188.
2. *Tsitouridis I., Michaelides M., Sotiriadis C., Arvaniti M.* CT and MRI of intraperitoneal splenosis. Diagn Interv Radiol 2010; 16: 145—149.
3. *Naylor M.F., Karstaedt N., Finck S.J., Burnett O.L.* Noninvasive methods of diagnosing thoracic splenosis. Thorac Surg 1999; 68 (1): 243—244.
4. *Carr N.J., Turk E.P.* The histological features of splenosis. Histopathology 1992; 21: 549—553.
5. *Fleming C.R., Dickson E.R., Harrison E.G. Jr.* Splenosis: autotransplantation of splenic tissue. Am J Med 1976; 61: 414—419.
6. *Brancatelli G., Vilgrain V., Zappa M. et al.* Case 80: splenosis. Radiology 2005; 234 (3): 728-732.
7. *Сергеев П.В., Поляев Ю.А., Юдин А.Л., Шимановский Н.Л.* Контрастные средства. М: Известия 2007; 348—352.