Архив патологии
2026, т. 88, №5, с. 5–14
https://doi.org/10.17116/patol2026880515

Russian Journal of Archive of Patology
2026, vol. 88, no. 5, pp. 5–14
https://doi.org/10.17116/patol2026880515

Синдром персистирующего воспаления, иммуносупрессии и катаболизма

© Юрий Константинович Слепов[1], Роман Вадимович Деев[1], Олег Вадимович Зайратьянц[1, 2], Олеко Дмитриевич Мишнев[3]

[1]НИИ морфологии человека им. акад. А.П. Авцына ФГБНУ «Российский научный центр хирургии им. акад. Б.В. Петровского» Министерства науки и высшего образования России, Москва, Россия;
[2]ФГБОУ ВО «Российский университет медицины» Минздрава России, Москва, Россия;
[3]ФГАОУ ВО «Российский национальный исследовательский медицинский университет им. Н.И. Пирогова» Минздрава России, Москва, Россия

РЕЗЮМЕ

Снижение ранней летальности при сепсисе и тяжелых травмах привело к формированию когорты пациентов с хроническими критическими состояниями (заболеваниями). Одним из механизмов хронизации острых критических состояний является развитие синдрома персистирующего воспаления, иммуносупрессии и катаболизма (Persistent Inflammation, Immunosuppression, and Catabolism Syndrome, PICS). Диагностика PICS в настоящее время базируется на клинико-лабораторных маркерах, тогда как патоморфологические изменения при этом синдроме изучены недостаточно. Отсутствие единого понимания патогенеза и морфогенеза затрудняет стратификацию пациентов с затяжным течением критических состояний и разработку новых подходов к лечению, а также приводит к отсутствию PICS в клинических и патолого-анатомических диагнозах. В статье систематизированы современные представления о механизмах развития и морфологических проявлениях PICS, представлены примеры клинических наблюдений.

Ключевые слова: *хроническое критическое состояние (заболевание), синдром персистирующего воспаления, иммуносупрессии и катаболизма, саркопения, синдром системного воспалительного ответа, синдром компенсаторного противовоспалительного ответа, сепсис.*

ИНФОРМАЦИЯ ОБ АВТОРАХ:
Слепов Ю.К. — https://orcid.org/0000-0003-3498-4573
Деев Р.В. — https://orcid.org/0000-0001-8389-3841
Зайратьянц О.В. — https://orcid.org/0000-0003-3606-3823
Мишнев О.Д. — https://orcid.org/0000-0002-6466-9147
Автор, ответственный за переписку: Слепов Ю.К. — e-mail: slepovurij95@gmail.com

КАК ЦИТИРОВАТЬ:
Слепов Ю.К., Деев Р.В., Зайратьянц О.В., Мишнев О.Д. Синдром персистирующего воспаления, иммуносупрессии и катаболизма. *Архив патологии.* 2026;88(5):5–14. https://doi.org/10.17116/patol2026880515

Persistent inflammation, immunosuppression, and catabolism syndrome

© I.K. Slepov[1], R.V. Deev[1], O.V. Zayratyants [1, 2], O.D. Mishnev[3]

[1]Avtsyn Research Institute of Human Morphology of Petrovsky National Research Center of Surgery, Moscow, Russia;
[2]Russian University of Medicine, Moscow, Russia;
[3]Pirogov Russian National Research Medical University, Moscow, Russia

ABSTRACT

Reduced early mortality in sepsis and severe injuries led to the formation of a cohort of patients with chronic critical conditions (diseases). One of the mechanisms of chronization of acute critical conditions is the development of persistent inflammation, immunosuppression and catabolism syndrome (PICS). Diagnosis of PICS is currently based on clinical and laboratory markers, whereas morphological changes insufficiently studied. Lack of pathogenesis and morphogenesis understanding makes it difficult to stratify patients with prolonged critical conditions and develop new treatment approaches, and also leads to the absence of PICS in clinical and anatomical diagnoses. The article systematized current understanding of PICS mechanisms of development and morphological manifestations. Examples of clinical cases are presented.

Keywords: *chronic critical illness, persistent inflammation, immunosuppression, and catabolism syndrome, sarcopenia, systemic inflammatory response syndrome, compensatory anti-inflammatory response syndrome, sepsis.*

INFORMATION ABOUT THE AUTHORS:
Slepov I.K. — https://orcid.org/0000-0003-3498-4573
Deev R.V. — https://orcid.org/0000-0001-8389-3841
Zayratyants O.V. — https://orcid.org/0000-0003-3606-3823
Mishnev O.D. — https://orcid.org/0000-0002-6466-9147
Corresponding author: Slepov I.K. — e-mail: slepovurij95@gmail.com

TO CITE THIS ARTICLE:
Slepov IK, Deev RV, Zayratyants OV, Mishnev OD. Persistent inflammation, immunosuppression, and catabolism syndrome. *Russian Journal of Archive of Pathology*. 2026;88(5):5–14. (In Russ.). https://doi.org/10.17116/patol2026880515

Уменьшение летальности в ранний период при сепсисе и тяжелых травмах [1] привело к появлению новой когорты пациентов, для которых характерно длительное течение заболевания с пролонгацией пребывания в отделении реанимации и интенсивной терапии (ОРИТ) [2]. K. Girard и T.A. Raffin [3] назвали такой патологический процесс «хроническое критическое ***состояние»*** (Chronic Critical Illness, CCI), что часто ошибочно переводят как ***заболевание***. Однако термин «illness» отражает процесс, состояние, т. е. качественную характеристику того, как пациент «болеет, страдает», а не нозологическую единицу disease — болезнь, которая у него имеется. CCI — это клиническое фенотипическое состояние, у которого нет своего патогенетического и морфологического единства.

Для CCI характерны персистирующая полиорганная дисфункция, что позволяет сравнить этот термин с ранее используемым «поздняя полиорганная недостаточность», и высокая летальность как госпитальная (26—30%), так и в течение года после выписки (45%) [4]. Длительность лечения в ОРИТ, необходимая для определения пациента как «хронического», в разных исследованиях варьирует от 5 до 21 сут, чаще применяется порог 10—14 дней и больше или комбинация других факторов (механическая вентиляция 21 день и дольше, наличие трахеостомы, проведение гемодиализа) [5]. Метаанализ более 60 исследований выявил, что 76% авторов используют произвольные временные пороги, часто без четких биологических или прогностических обоснований [4].

Позже для описания состояния пациентов с CCI был предложен термин «персистирующее критическое состояние» (Persistent Critical Illness, PerCI). Концепция PerCI в качестве критерия содержит временную «точку перехода», когда вклад исходной тяжести заболевания в прогноз уменьшается и начинают доминировать последствия затяжного пребывания в ОРИТ и исходное состояние пациента. Примерно на 10-й день пребывания в ОРИТ происходит пересечение прогностических кривых: модели, построенные на основе исходных характеристик (возраст, так называемая хрупкость (синдром старческой астении, «frailty»), коморбидные заболевания), начинают превосходить по описательной способности те, которые основаны на тяжести заболевания по шкалам APACHE, SOFA, SAPS при поступлении [6].

Термин «синдром персистирующего воспаления, иммуносупрессии и катаболизма» (Persistent Inflammation, Immunosuppression, and Catabolism Syndrome, PICS) был предложен в 2012 г. для объяснения развития CCI и PerCI [7]. Как и в случае CCI, отсутствует консенсус относительно диагностических критериев PICS, которые варьируют в разных исследованиях: длительность пребывания в ОРИТ более 10 или 14 сут, С-реактивный белок более 1,5 или 50 мг/л, ретинолсвязывающий белок менее 0,01 или 1 г/л. В отдельных работах важными факторами считали повышенный уровень креатинина (более 80%) и сниженный преальбумина (менее 0,1 г/л). Другие авторы в качестве критерия выделяли наличие трех и более инфекционных осложнений, таких как пневмония, инфекция области хирургического вмешательства или мочевыводящих путей. Неизменными для всех работ являются следующие показатели: уровень лимфоцитов менее $0{,}8 \cdot 10^9$/л, альбумина менее 30 г/л, потеря массы тела более чем на 10% в течение госпитализации и ИМТ менее 18 кг/м² [8].

Мнения отечественных и зарубежных авторов о взаимосвязи PICS и CCI расходятся. А.Л. Парфенов и соавт. [2] рассматривают PICS как универсальный патогенетический механизм, лежащий в основе CCI с едиными критериями, опубликованными L. Hesselink и соавт. [9]. K.R. Chadda и Z. Puthucheary [8] обосновывают, что PICS является лишь одним из эндотипов CCI без четких критериев. Предполагается существование других неизученных патогенетических механизмов развития CCI, таких как нейроэндокринный, гипервоспалительный, коагулопатический, при которых терапевтические подходы должны отличаться [10].

При рассмотрении современных концепций хронических критических состояний мы считаем необходимым напомнить о важных вехах в истории отечественной военно-полевой хирургии, травматологии и патологической анатомии огнестрельной раны и боевой травмы. Во время Великой Отечественной войны и в первые послевоенные годы И.В. Давыдовским, а также в последующем другими исследователями было создано учение о **гнойно-резорбтивной лихорадке** и углубленно разработана концепция Н.И. Пирогова о **травматическом или раневом истощении**. Авторы полагали, что основная причина этих состояний заключалась в резорбции продуктов распада тканей и бактериальных токсинов из гнойного очага в кровь, что и вызывало лихорадку, интоксикацию и кахексию. Таким образом, данные патологоанатомов способствовали изменению тактики военных хирургов, при которой основное внимание было акцентировано на радикальной обработке гнойных очагов и общем укреплении состояния раненого. Сегодня на примере концепции PICS мы видим раскрытие фундаментальных основ учения И.В. Давыдовского о патофизиологии и патогенезе гнойно-резорбтивной лихорадки и травматического истощения.

Цель публикации — систематизировать данные о патогенезе и патоморфологии PICS, определить взаимосвязи с синдромами системного воспалительного и компенсаторного противовоспалительного ответа.

Сравнительная характеристика клинико-лабораторных критериев диагностики *острых и хронических критических состояний суммирована* в **таблице**.

Молекулярно-генетические механизмы развития PICS

Персистирующее воспаление

Одной из причин развития персистирующего низкоинтенсивного самоподдерживающегося воспаления при PICS является постоянное высвобождение эндогенных молекулярных паттернов, ассоциированных с повреждением (Damage-Associated Molecular Patterns, DAMPs) из пораженных органов и клеток — участников воспаления [11]. DAMPs классифицируются на четыре основные категории: белковые (HMGB1, HSP, S100, гистоны), рибонуклеино-

Сравнительная характеристика клинико-лабораторных критериев диагностики острых и хронических критических состояний

Comparative characteristics of clinical and laboratory diagnostic criteria of acute and chronic critical conditions

Синдром или состояние	Определение	Течение	Клинико-лабораторные критерии диагностики
Синдром системного воспалительного ответа (Systemic Inflammatory Response Syndrome, SIRS)	Системная воспалительная реакция организма на тяжелое повреждение (инфекцию, травму, операцию, ожог и др.)	Острое	2 критерия и более: — температура выше 38 °С или ниже 36 °С; — ЧСС более 90/мин; — ЧД более 20/мин или $PaCO_2$ менее 32 мм рт. ст.; — лейкоциты более $12·10^9$/л или менее $4·10^9$/л, или палочкоядерные более 10%
Синдром компенсаторного противовоспалительного ответа (Compensatory Anti-inflammatory Response Syndrome, CARS)	Компенсаторная противовоспалительная реакция, направленная на регуляцию воспаления при SIRS путем подавления иммунной системы	»	Обсуждаются пока входящие в критерии SIRS, такие как температура ниже 36 °С, уровень лейкоцитов менее $4·10^9$/л, лимфопения, уровень менее $0{,}8·10^9$/л и др.
Сепсис (Консенсус Sepsis-3)	Жизнеугрожающая органная дисфункция, вызванная дизрегулированным ответом организма на инфекцию	»	— Подозрение или подтверждение инфекции; — Органная дисфункция: увеличение показателей по шкале SOFA ⩾2 баллов
Синдром персистирующего воспаления, иммуносупрессии и катаболизма (Persistent Inflammation, Immunosuppression, and Catabolism Syndrome, PICS)	Состояние персистирующего воспаления с иммуносупрессией и катаболизмом при невозможности восстановления иммунного гомеостаза	Хроническое	— Пребывание в ОРИТ более 10 дней; — Персистирующее воспаление (СРБ> 50 мг/л); — Иммуносупрессия (лимфопения, уровень менее $0{,}8·10^9$/л); — Катаболизм (альбумин менее 30 г/л, РСБ <1 г/л, индекс креатинина более 80%, потеря массы тела более чем на 10% или ИМТ <18 кг/м²)
Хроническое критическое состояние (Chronic critical illness, CCI)	Состояние зависимости от интенсивной терапии (ИВЛ и др.) более 14–21 дня с отсутствием улучшения или ухудшения	»	— ИВЛ >21 дня (или более 96 ч с трахеостомой); — 10 дней и более в ОРИТ + одно из: длительная ИВЛ, трахеостомия, сепсис/тяжелые инфекции, тяжелые раны, ПОН
Персистирующее критическое состояние (Persistent critical illness, PerCI)	Состояние зависимости от интенсивной терапии, вызванное последствиями затяжного пребывания в реанимации и исходным состоянием пациента	»	— Пребывание в ОРИТ более10 дней; — Персистирующее воспаление (СРБ> 50 мг/л); — Иммуносупрессия (лимфопения, уровень менее $0{,}8·10^9$/л); — Катаболизм (альбумин менее 30 г/л, РСБ <1 г/л, индекс креатинина более 80%, потеря массы тела более чем на 10%, или ИМТ <18 кг/м²)

Примечание. ИВЛ — искусственная вентиляция легких; ИМТ — индекс массы тела; ПОН — полиорганная недостаточность (персистирующая органная недостаточность); ЧСС — частота сердечных сокращений; ЧД — частота дыхания, СРБ — С-реактивный белок; РСБ — ретинолсвязывающий белок.

вые кислоты (ДНК, РНК), митохондриальные (mtDNA, формилпептид, кардиолипин) и другие (АТФ, АДФ, мочевая кислота, oxLDL). Уровни некоторых DAMPs остаются повышенными недели и месяцы после разрешения сепсиса [12].

Другая группа молекул, также запускающих и поддерживающих воспаление — патоген-ассоциированные молекулярные паттерны (Pathogen-Associated Molecular Patterns, PAMPs), присущие только микроорганизмам и высоко консервативные. К PAMPs относятся липополисахарид клеточной стенки грамотрицательных бактерий, пептидогликан грамположительных бактерий и неметилированные CpG-мотивы в микробных нуклеиновых кислотах, одно- и двуспиральная РНК и белок F вирусов, зимозан грибов и др. [13]. Их источником при PICS может быть реактивация перенесенной или вторичная инфекция, развившаяся на фоне иммуносупрессии [14]. Сравнение персистирующего воспаления с «тлеющим огнем» («smoldering fire») является точной метафорой, определяющей патофизиологическую и патогенетическую сущность PICS [7].

DAMPs и PAMPs индуцируют воспаление благодаря реакциям врожденного иммунитета через активацию паттерн-распознающих рецепторов (Patterns-Recognizing Receptors, PRRs) из группы толл-подобных рецепторов (Toll-Like Receptor, TLR) [12]. Активация PRRs приводит к продукции провоспалительных цитокинов и хемокинов (IL-6, IL-8, TNF-α, IL-18, IL-10, MCP-1 и др.). Математическая модель, основанная на динамике их уровня в сыворотке крови прогнозирует инвалидизацию пациентов после лечения в условиях ОРИТ [15].

Иммуносупрессия

Иммуносупрессия при PICS представляет собой сложный многокомпонентный процесс, опосредованный противовоспалительными цитокинами и другими иммуноре-

гуляторными молекулами. Начальные проявления иммуносупрессии, очевидно, связаны с дисрегуляцией общего адаптационного синдрома. Основным проявлением иммуносупрессии является лимфопения (абсолютное число лимфоцитов менее $0{,}8 \cdot 10^9$/л), которая входит в диагностические критерии этого синдрома [8].

Персистирующее воспаление при PICS сопровождается феноменом «экстренного миелопоэза» (emergency granulopoiesis) — ускоренной продукцией и преждевременным высвобождением незрелых миелоидных клеток из костного мозга под влиянием TLR/NLR-сигналов, GCSF, IL6, IL1, IFN, а также DAMPs и PAMPs [16]. Незрелые нейтрофилы демонстрируют нарушенный хемотаксис, избыточное образование нейтрофильных внеклеточных ловушек (Neutrophil extracellular traps, NETs), метаболическое перепрограммирование (гипергликолиз, снижение окислительного фосфорилирования) и парадоксально приобретают иммуносупрессивную активность [17]. Так формируется пул миелоидных супрессорных клеток (Myeloid-Derived Suppressor Cells, MDSC), представленный специфическими субпопуляциями незрелых миелоидных клеток гранулоцитарного (PMN-MDSCs) и моноцитарного (Monocyte State 1, MS1) происхождения, способных подавлять активность Т-клеток [18].

При сепсисе или тяжелой травме процент MDSC в крови резко увеличивается в первые часы и остается значительно повышенным при CCI. Начиная с 4-го дня у пациентов, находящихся в ОРИТ 14 дней и дольше, процент MDSC выше, чем у больных, пребывающих там менее такого срока. Повышенный уровень MDSC также является сильным независимым предиктором нозокомиальной инфекции [19].

Основными цитокинами, способствующими развитию иммуносупрессии при PICS, являются IL-10, sPD-L1 и IL-33. Противовоспалительный цитокин IL-10 стойко повышен при PICS [14]. Он продуцируется макрофагами и дендритными клетками в ответ на PAMPs, а также Т-клетками при высоких концентрациях IL-12, способствуя развитию иммуносупрессии путем подавления активности макрофагов, повышения продукции MDSC и дифференцировки $CD4^+$ Т-лимфоцитов в индуцированные Т-регуляторные клетки ($CD4^+CD25^{high}FOXP3^+$Regulatory T cells, T-regs) [20—22].

Растворимый лиганд программированной смерти-1 (soluble Programmed Death Ligand-1, sPD-L1) является циркулирующей формой лиганда рецептора, активирующего апоптоз лимфоцитов. sPD-L1 продуцируется преимущественно дендритными клетками и его концентрация стойко повышена при PICS [23]. Взаимодействие sPD-L1 с PD-1 на активированных $CD4^+$ и $CD8^+$ Т-лимфоцитах приводит к одновременной активации внешнего и внутреннего пути их апоптоза, способствуя системной иммуносупрессии [24].

Противовоспалительный цитокин IL-33, высвобождаемый при тканевом повреждении, активирует врожденные лимфоидные клетки 2-го типа, которые продуцируют IL-4 и IL-13, способствуя поляризации макрофагов в фенотип M2 и расширению популяции T-regs через продукцию IL-10 [25]. Таким образом, IL-10, sPD-L1 и IL-33 поддерживают экспансию MDSC и T-regs и истощение эффекторных Т-клеток.

Показано, что у больных, умерших от сепсиса в ОРИТ, к 7—10-м суткам повышено содержание T-regs [26]. Механизмы развития иммуносупрессии, запускающие дифференцировку T-regs, включают CTLA-4-опосредованное подавление антигенпрезентирующих клеток, секрецию противовоспалительных цитокинов IL-10, TGF-β и IL-35, относительный дефицит необходимого для Т-клеточной пролиферации IL-2 [27].

Катаболизм

Катаболизм при PICS проявляется потерей более 10% массы тела в течение госпитализации, ИМТ менее 18 кг/м², уровень альбумина менее 30 г/л, преальбумина менее 0,1 г/л и ретинолсвязывающего белка менее 0,01—1 г/л. Важнейшим проявлением катаболизма является саркопения [28]. Она выявляется у 32% пациентов ОРИТ с нормальным ИМТ и у 47% пациентов с избыточной массой тела или ожирением. Снижение мышечного индекса (отношения площади скелетных мышц на уровне L_{III} к росту пациента) достоверно ассоциировано с внутрибольничной летальностью [29].

Было показано, что в течение 1-й недели пребывания в ОРИТ пациенты в критическом состоянии в сутки теряют в среднем 1,75—2,10% объема скелетной мышечной ткани, оцененного с помощью ультразвукового исследования площади поперечного сечения прямой мышцы бедра. Клинически значимая потеря мышечной ткани (10% и более за 7 дней) ассоциирована с двукратным увеличением летальности, хотя не во всех исследованиях эта разница достигает статистической значимости [30]. Важно, что мышечная атрофия, являющаяся основной причиной снижения массы тела у пациентов с PICS, развивается даже при адекватной нутритивной поддержке, что указывает на фундаментальные нарушения белкового гомеостаза, выходящие за пределы простого дефицита питательных веществ.

Катаболизм при PICS обусловлен ускоренным протеолизом и подавленным синтезом белка. Убиквитин-протеасомная система (ubiquitin proteasome system, UPS) является основным путем деградации мышечных белков. Показано, что уровень мышечно-специфичных E3-убиквитин лигаз MuRF1 и MAFbx, измеренный с помощью вестерн-блотт-анализа, значительно повышается в мышечной ткани пациентов в критическом состоянии по сравнению с пациентами контрольной группы [31]. Их активация контролируется транскрипционными факторами FoxO и NF-κB, которые индуцируются провоспалительными цитокинами, замыкая связь между воспалением и протеолизом [32].

Митохондриальная дисфункция занимает центральное место в патогенезе катаболизма при PICS. Экспрессия и активность комплексов электрон-транспортной цепи I, III и IV значительно снижены в биоптатах скелетных мышц критически больных пациентов, причем у умерших наблюдается более выраженное снижение [33]. Дефицит митохондриальных комплексов дыхательной цепи ведет к уменьшению генерации АТФ, запускает расщепление макронутриентов (белков, липидов и углеводов), формируя гиперкатаболическое состояние при PICS [34].

Митохондриальная дисфункция сопровождается избыточной генерацией активных форм кислорода. Окислительный стресс повреждает не только митохондриальные, но и цитоплазматические белки, липиды клеточных мембран и ДНК, усугубляя мышечную атрофию. Окислительная модификация белков делает их мишенями для убиквитин-протеасомной деградации, создавая дополнительный

стимул для протеолиза [35]. Кроме того, повреждение мембран митохондрий способствует выходу в цитоплазму белков, запускающих внутренний путь апоптоза [36].

Критически важно, что митохондрии при повреждении становятся источником эндогенных DAMPs. Уровень митохондриальной ДНК (mtDNA) в плазме остается повышенными у пациентов с сепсисом в течение длительного времени и ассоциирован с тяжестью заболевания [37].

Катаболизм при PICS является активным компонентом самоподдерживающегося патологического процесса. Продукты распада мышечных волокон (ДНК, АТФ, фрагменты мембран) сами являются эндогенными DAMPs, запускающими воспаление, активируя PRRs нейтрофилов и макрофагов, индуцируя секрецию провоспалительных цитокинов и хемокинов. Противовоспалительные цитокины и клетки с супрессорной активностью вызывают апоптоз и анергию оставшихся Т-клеток. Формирующаяся иммуносупрессия приводит к инфекционным осложнениям, что наряду с продолжающимся выбросом DAMPs поддерживает персистирующее воспаление. Несмотря на медленное течение, длительность этого процесса требует значительных энергетических затрат. Совместно с нарушением белкового гомеостаза и митохондриальной дисфункцией это приводит к развитию последнего компонента PICS — катаболизма, проявляющегося выраженной потерей мышечной ткани и истощением пациентов.

SIRS, CARS и PICS как единая патофизиологическая ось

Формированию PICS предшествует острое критическое событие — тяжелая травма, обширное оперативное вмешательство, сепсис и др., т. е. повреждение, часто сопровождающееся шоком. Запускается симпатоадреналовая реакция с выбросом катехоламинов и активацией гипоталамо-гипофизарно-надпочечниковой оси. Кортизол индуцирует апоптоз лимфоцитов, подавляет антигенпрезентирующую функцию макрофагов и смещает баланс Th1/Th2 в сторону противовоспалительного ответа [38]. Затем иммунные нарушения усиливаются за счет DAMPs и PAMPs, способствующих развитию синдрома системного воспалительного ответа (Systemic Inflammatory Response Syndrome, SIRS) и синдрома компенсаторного противовоспалительного ответа (Compensatory Anti-inflammatory Response Syndrome, CARS) [39]. Ранее SIRS и CARS рассматривали как две последовательные фазы ответа на критическое повреждение: первоначальный «цитокиновый шторм» с гипервоспалением, сменяющийся поздним иммунным параличом [40]. Однако накопленные за последние 10-летия данные транскриптомики цельной крови показали, что провоспалительные и противовоспалительные механизмы активируются практически одновременно уже в первые часы тяжелой инфекции или травмы [41].

SIRS развивается вследствие системной активации врожденного иммунитета, опосредованной DAMPs и PAMPs. Он проявляется избыточной продукцией провоспалительных цитокинов (TNFα, IL1β, IL6 и др.), активацией эндотелия, нарушениями микроциркуляции и развитием органной дисфункции [42]. CARS направлен на ограничение повреждающего действия SIRS, включает гиперпродукцию IL10 и TGFβ, функциональную толерантность к TLR сигналам, снижение моноцитами экспрессии HLADR, экспансию T-regs и формирование различных популяций клеток с супрессорной активностью [40]. Кроме того, у пациентов в остром критическом состоянии такие MDSCs, как MS1, подавляют пролиферацию Т-лимфоцитов и активацию эндотелия, поддерживают провоспалительные программы через TNF/NF-ϰB- и IL-6/JAK/STAT3-пути [43].

PICS можно рассматривать как результат несостоятельности тонко настроенного равновесия между SIRS и CARS. Начиная с консенсуса Sepsis-3 концепция CARS трансформировалась в центральное направление исследований, но только под другими, клинически ориентированными названиями — ***«иммунный паралич»*** (Immunoparalysis), или ***«персистирующая иммуносупрессия»*** (Persistent Immunosuppression). Логичная структура развития сепсиса SIRS/CARS в исследованиях Sepsis-3, рассматриваемая ранее как «ядро патогенеза», сегодня представляется упрощенной. Параллельно с компенсаторным эффектом продукции Th2-клетками противовоспалительных цитокинов, включаются другие ключевые клеточные элементы и молекулярные механизмы, участвующие в развитии и прогрессировании иммуносупрессии, что выходит далеко за рамки простого противовоспалительного ответа [44]. В «благоприятном» сценарии сбалансированное соотношение провоспалительных и противовоспалительных медиаторов обеспечивает элиминацию возбудителя и репарацию тканей с последующим угасанием системного ответа и быстрым восстановлением пациента. При PICS эта регуляция оказывается неэффективной: продолжающийся выброс DAMPs из поврежденных клеток и реактивация старых или присоединение нозокомиальных инфекций поддерживают хроническое воспаление, в то время как чрезмерно выраженный и длительный CARS приводит к стойкой иммуносупрессии с лимфопенией, накоплением MDSC и Tregs [11].

В настоящее время неизвестно, почему у одних пациентов острое критическое состояние с развитием SIRS/CARS разрешается с восстановлением гомеостаза, а у других формируется PICS. Одной из возможных причин является исходная «хрупкость» пациента, проявляющаяся низкой мышечной массой, снижением физиологического резерва, когнитивным дефицитом [45]. Крупные когортные исследования показали, что предсуществующая «хрупкость» удваивает риск развития персистирующего критического состояния и утраивает летальность после 10 сут пребывания в ОРИТ. По мере увеличения длительности пребывания в ОРИТ прогностическая значимость «хрупкости» нарастает, а исходной тяжести заболевания снижается [46].

Особый интерес представляет роль сепсиса в патогенезе PICS. Сепсис трактуется как жизнеугрожающая органная дисфункция вследствие дисрегулированного ответа на инфекцию [47]. У пациентов, переживших острую фазу сепсиса благодаря современным протоколам интенсивной терапии, но не восстановивших иммунный гомеостаз, при нарушении баланса SIRS/CARS развивается PICS. Сепсис (в том числе его рецидив) также может развиться как осложнение у пациентов с PICS на фоне иммуносупрессии. Важно отметить, что термин «хрониосепсис» не является синонимом PICS или CCI и не может быть использован в современной клинической и патолого-анатомической практике, так как его значение противоречит концепции сепсиса как острого критического состояния [44]. Следует подчеркнуть, что И.В. Давыдовский определял «хрониосепсис» не как хроническое течение сепсиса, а как форму хронической гнойно-резорбтивной ли-

хорадки, по ходу которой могли возникать рецидивы сепсиса [48]. Кроме того, диагноз «хрониосепсис» не диктует никакого конкретного протокола действий. Современная литература заменяет понятие «хрониосепсиса» постсептическим синдромом (PostSepsis Syndrome, PSS) с персистирующей иммунной дисфункцией, низкоуровневым системным воспалением, метаболическими нарушениями, нейрокогнитивными и кардиоваскулярными осложнениями у выживших после сепсиса. Из этого следует, что PSS является аналогом PICS, специфичным для пациентов после перенесенного сепсиса [49].

Морфологические проявления PICS

Патологическая анатомия PICS изучена недостаточно, что в определенной мере обусловлено низкой осведомленностью патологоанатомов об этом синдроме. В качестве одного из источников информации об органопатологии PICS следует рассматривать работы военных врачей по травматическому истощению. Ввиду отсутствия четких критериев травматического истощения и методологических ограничений, которые существовали во времена его изучения, нельзя в полной степени приравнять эти два понятия друг другу. Тем не менее травматический генез, развитие на поздних сроках после повреждения и выраженное снижение массы пациентов позволяют провести аналогию между PICS и травматическим истощением. Кроме того, одни и те же цитокины, такие как TNFα и IL-1, были предложены в качестве регуляторных молекул, участвующих в развитии воспаления и кахексии [50].

Впервые тяжелое истощение пациентов при длительно-незаживающей ране в 1866 г. описал Н.И. Пирогов, назвав его травматическим и выделив в качестве его признаков похудение, анемию и слабость. Он также отмечал лихорадочный пульс у большинства пациентов, что может быть свидетельством продолжающегося воспаления [51]. Детальное описание патоморфологических изменений в тканях и органах было дано позднее в работах И.В. Давыдовского [48], А.П. Авцына [52], А.В. Смольянникова [53] и других патологоанатомов в годы Великой Отечественной войны и в послевоенное время. Эти данные остаются вполне востребованными и в настоящее время. И.В. Давыдовский справедливо предостерегал от обобщенной патолого-анатомической характеристики гнойно-резорбтивной лихорадки и травматического истощения, поскольку морфологические проявления зависят от вида и локализации ран и длительности раневого процесса.

При наружном осмотре трупа в первую очередь отмечается сухость и нередко гиперпигментация кожных покровов, атрофия жировой клетчатки вплоть до ее полного отсутствия даже в эпикарде и брыжейке. Описываемая А.П. Авцыным (1946) парциальная атрофия клетчатки другими авторами рассматривалась как пограничное состояние до развития травматического истощения. Часто обнаруживаются гипопротеинемические отеки.

Во всех органах при раневом истощении выявляются прогрессирующие атрофические и дистрофические изменения. На ранних этапах преобладают расстройства микроциркуляции и воспалительно-деструктивные процессы, которые в дальнейшем сменяются выраженной структурной перестройкой тканей и снижением их функциональной активности. Может развиваться гиперкоагуляционный синдром с тромбозами и тромбоэмболиями.

В костном мозге вначале выражена эритробластическая и миелоидная пролиферация, позже прогрессирует атрофия. Характерно опустошение Т- и В-зависимых зон лимфоидной ткани.

Атрофия скелетной мускулатуры с утратой до 2/3 первоначальной массы, наиболее выраженная в конечностях, является одним из важнейших проявлений PICS, развивается уже на 3-и сутки пребывания пациента в ОРИТ и проявляется быстрым и стойким снижением мышечной массы и силы. Саркопения ассоциирована с увеличением летальности и выраженным ухудшением отдаленного функционального исхода у выживших пациентов [54]. Такие изменения мышечной ткани не обнаруживаются при других вариантах истощения, например, при алиментарном [48]. Характерны потеря преимущественно быстрых волокон, истончение миофибрилл и снижение содержания сократительных белков с селективной утратой миозиновых филаментов при относительном сохранении актиновых. Нередко выявляются фокусы рабдомиолиза и очаговая лейкоцитарная инфильтрация [55]. Скелетная мышечная ткань должна рассматриваться как самостоятельный органмишень и чувствительный морфологический маркер хронического критического состояния, сопоставимый по значимости с патологией миокарда, печени и легких. Включение стандартизованного исследования бедренных, двуглавых плеча, межреберных мышц и диафрагмы в протоколы вскрытий умерших с длительным пребыванием в ОРИТ будет способствовать разработке морфологических критериев диагностики PICS.

Несмотря на подробное описание макро- и микроскопических проявлений раневого истощения, многие аспекты морфологических изменений при PICS остаются нераскрытыми. Отсутствуют сведения о составе субпопуляций иммунных клеток в различных тканях, ведущем механизме гибели и функциональном статусе сохранных клеток. Понимание молекулярно-генетических и структурных изменений при PICS позволит уточнить критерии диагностики, создать шкалы риска для ранней стратификации больных и обосновать выбор мишеней для таргетных иммуномодулирующих препаратов, нутритивных и реабилитационных вмешательств.

Для иллюстрации PICS представляем собственные клинические наблюдения.

Наблюдение 1. Мужчина, 42 года, 346-е сутки после сочетанного минно-взрывного осколочного ранения головы и конечностей. Клиническим свидетельством иммуносупрессии явились три инфекционных очага: нозокомиальная бронхопневмония (возбудители – *Pseudomonas aeruginosa* и *Klebsiella pneumoniae*), инфекция мочевых путей и флегмона послеоперационной раны. Результаты клинико-лабораторных исследований продемонстрировали присутствие всех трех компонентов PICS. Персистирующее воспаление проявлялось высоким уровнем С-реактивного белка (до 75,9 мг/л), признаками активации гранулоцитов и макрофагов (фагоцитоз гранулоцитов и моноцитов 99% при норме соответственно до 90 и 85%), повышением уровня ИЛ-6 (15,8 пг/мл при норме менее 6 пг/мл). Иммуносупрессия документирована гипотермией, нейтропенией ($3{,}5 \cdot 10^9$/л), лимфопенией ($0{,}31 \cdot 10^9$/л) преимущественно за счет дефицита активированных В-лимфоцитов и NK-клеток (61 кл/мкл при норме 100–640 кл/мкл). Уровни TNF-α и ИЛ-10 в сыворотке кроки не достигали порога детекции анализатора (менее 1 пг/мл). Снижение TNF-α может отражать анергию моноцитов, проявляющуюся на-

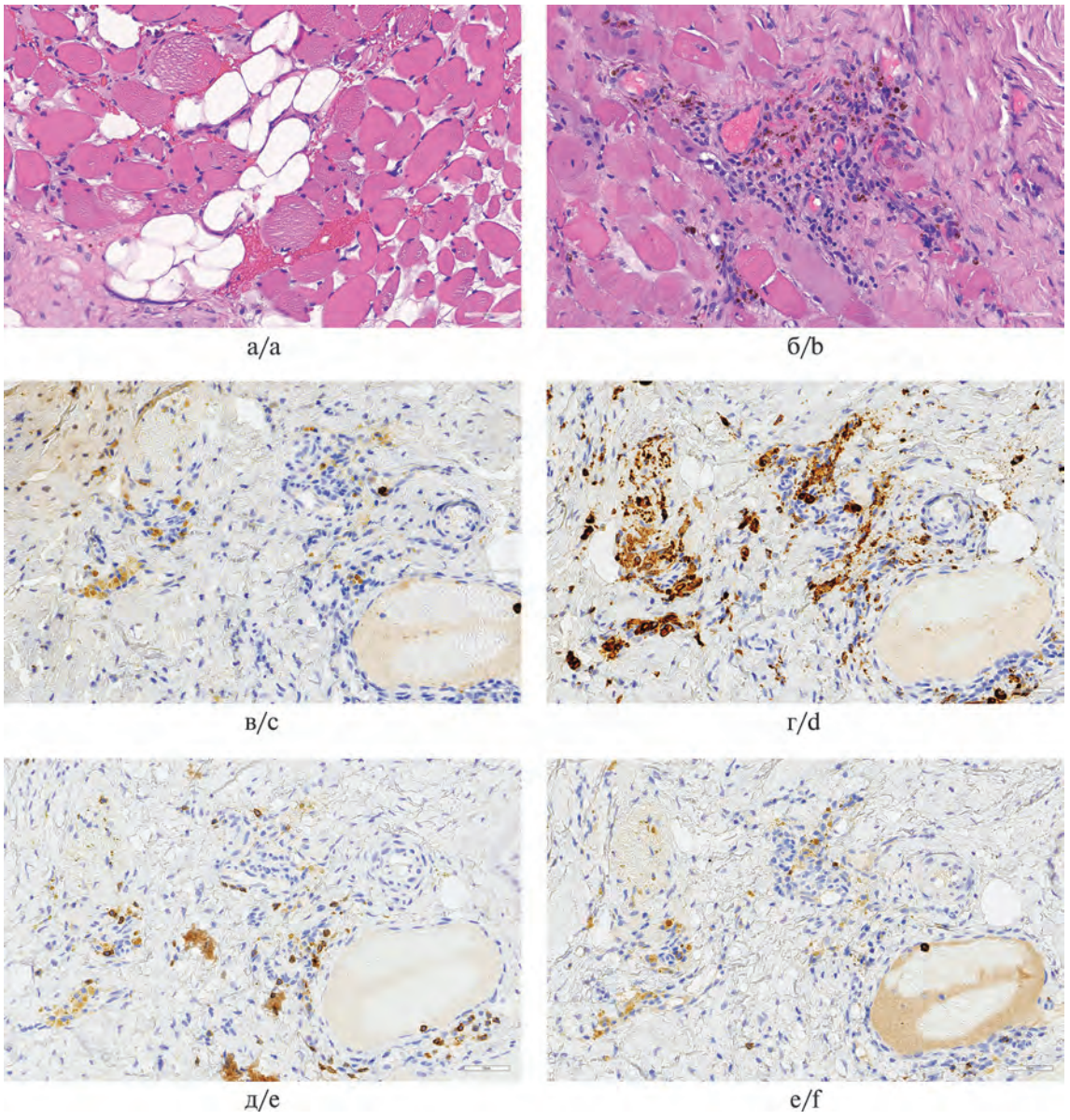

Поперечные срезы прямой мышцы бедра.

а — мономорфные закругленные мышечные волокна с уменьшением площади поперечного сечения (1845,784 мкм^2) и внутриклеточным отеком, очаг липоматоза; б — фокус периваскулярной воспалительной инфильтрации с гемосидерофагами; в—е — гранулоциты (в), макрофаги (г), Т-лимфоциты (д) и В-лимфоциты (е) в составе периваскулярного инфильтрата.

а, б — окраска гематоксилином и эозином; в—е — иммуногистохимическая реакция с антителами к CD15 (в), CD68 (г), CD3 (д), CD20 (е); а—е — ×400.

Cross sections of the rectus femoris muscle.

a — monomorphic rounded muscle fibers with a decrease in the cross-sectional area (1845.784 μm2) and intracellular edema, a focus of lipomatosis; b — focus of perivascular inflammatory infiltration with hemosiderophages, c — e: granulocytes (c), macrophages (d), T-lymphocytes (e) and B-lymphocytes (f) as part of the perivascular infiltrate.

a, b — H&E staining, c—f — immunohistochemical reaction with antibodies to CD15 (c), CD68 (d), CD3 (e), CD20 (f); a—f — ×400.

рушением синтеза цитокинов и способности к активации Т-лимфоцитов. Низкий уровень IL-10 соответствует, вероятно, переходу от гуморальных к клеточным механизмам регуляции воспаления (MDSC-опосредованная супрессия, экспрессия PD-L). Катаболизм характеризовался тяжелой белково-энергетической недостаточностью с мышечной атрофией (ИМТ 15,6 кг/м², окружность плеча 21 см при норме 29 см и более [56]), снижением уровня альбумина (до 33,2 г/л) и микроцитарной анемией тяжелой степени (Нв 65 г/л), несмотря на адекватную нутритивную поддержку, что исключает развитие алиментарной дистрофии.

Наблюдение 2. Мужчина, 19 лет, 97-е сутки после сочетанного минно-взрывного осколочного ранения головы, груди, таза и конечностей. Результаты клинико-лабораторных исследований соответствовали критериям PICS. Выражена тяжелая белково-энергетическая недостаточность

с мышечной атрофией (ИМТ 16,3 кг/м², окружность плеча 20 см.). Фрагменты прямой мышцы бедра для морфологического и транскриптомного исследования получены в ходе вторичной хирургической обработки культи правого бедра на максимально доступном удалении от некротизированной и грануляционной ткани. Обнаружено значительное уменьшение площади поперечного сечения мышечных волокон (1845,784 мкм², что более чем в 2 раза меньше значений, характерных для взрослых мужчин, — 4500 мкм² [57]). Также отмечены очаговые воспалительная инфильтрация, липоматоз и фиброз **(см. рисунок, а—е)**.

Заключение

Синдром персистирующего воспаления, иммуносупрессии и катаболизма является важной, но, по-видимому, не единственной патогенетической основой развития хронических критических состояний. В то же время, учитывая современные достижения в изучении CCI, следует признать, что PICS в настоящее время представляет собой синдром с наиболее обоснованными диагностическими критериями и морфологическими проявлениями. Этот синдром, возникая при дисрегуляции и SIRS, и CARS, во многом обусловленной исходными данными пациента (возраст, «хрупкость», коморбидные заболевания) и тяжестью состояния, приводит к глубоким, часто необратимым морфофункциональным изменениям. PICS патогенетически взаимосвязан с основным заболеванием, но при этом неспецифичен, может развиваться при политравмах, сепсисе, тяжелых ожогах, обширных хирургических вмешательствах, что в диагнозе соответствует рубрике «осложнения основного заболевания/травмы».

Перспективны дальнейшие исследования омиксных предикторов развития PICS и других потенциальных эндотипов CCI. Транскриптомный профиль является показателем взаимодействия генетических факторов, которые могут определять индивидуальную предрасположенность к дисрегуляции SIRS/CARS и тяжести критического состояния. Важно восполнить дефицит данных об изменении при PICS экспрессии генов цитокинов, а также участвующих в регуляции метаболизма мышечной ткани, которая более других подвергается атрофическим изменениям.

Исследование выполнено в рамках государственного задания НИИ морфологии человека им. акад. А.П. Авцына ФГБНУ «РНЦХ им. акад. Б.В. Петровского» (№ FURG-2026-0035).

Участие авторов:
Концепция и дизайн исследования — Деев Р.В., Зайратьянц О.В., Мишнев О.Д., Слепов Ю.К.
Сбор и обработка материала — Слепов Ю.К., Деев Р.В.
Статистическая обработка — Слепов Ю.К., Деев Р.В.
Написание текста — Слепов Ю.К., Деев Р.В., Зайратьянц О.В., Мишнев О.Д.
Редактирование — Деев Р.В., Зайратьянц О.В., Мишнев О.Д.

Авторы заявляют об отсутствии конфликта интересов.
The authors declare no conflicts of interest.

ЛИТЕРАТУРА/REFERENCES

1. Stevenson EK, Rubenstein AR, Radin GT, Wiener RS, Walkey AJ. Two decades of mortality trends among patients with severe sepsis: a comparative meta-analysis. *Critical care medicine.* 2014;42(3):625-31. https://doi.org/10.1097/CCM.0000000000000026
2. Парфенов АЛ, Разживин ВП, Петрова МВ. Хроническое критическое заболевание: современные аспекты проблемы (обзор). *Современные технологии в медицине*. 2022;14(3):70-81. Parfenov AL, Razzhivin VP, Petrova MV. Chronic critical illness: current aspects of the problem (review). *Sovremennye tehnologii v medicine*. 2022;14(3):70-83. (In Russ.). https://doi.org/10.17691/stm2022.14.3.08
3. Girard K, Raffin TA. The chronically critically ill: to save or let die? *Respiratory care*. 1985;30(5):339-47.
4. Ohbe H, Satoh K, Totoki T, et al. Definitions, epidemiology, and outcomes of persistent/chronic critical illness: a scoping review for translation to clinical practice. *Critical care (London, England)*.2024;28(1):435. https://doi.org/10.1186/s13054-024-05215-4
5. Loftus TJ, Mira JC, Ozrazgat-Baslanti T, et al. Sepsis and Critical Illness Research Center investigators: protocols and standard operating procedures for a prospective cohort study of sepsis in critically ill surgical patients. *BMJ open*. 2017;7(7):e015136. https://doi.org/10.1136/bmjopen-2016-015136
6. Harrison DA, Creagh-Brown BC, Rowan KM. Timing and burden of persistent critical illnessin UK intensive care units: An observational cohort study. *Journal of the Intensive Care Society*. 2023;24(2):139-146. https://doi.org/10.1177/17511437211047180
7. Gentile LF, Cuenca AG, Efron PA, et al. Persistent inflammation and immunosuppression: a common syndrome and new horizon for surgical intensive care. *The journal of trauma and acute care surgery*.2012;72(6):1491-501. https://doi.org/10.1097/TA.0b013e318256e000
8. Chadda KR, Puthucheary Z. Persistent inflammation, immunosuppression, and catabolism syndrome (PICS): a review of definitions, potential therapies, and research priorities. *British journal of anaesthesia*. 2024;132(3):507-518. https://doi.org/10.1016/j.bja.2023.11.052
9. Hesselink L, Hoepelman RJ, Spijkerman R, et al. Persistent Inflammation, Immunosuppression and Catabolism Syndrome (PICS) after Polytrauma: A Rare Syndrome with Major Consequences. *Journal of clinical medicine*. 2020;9(1). https://doi.org/10.3390/jcm9010191
10. Balch JA, Chen UI, Liesenfeld O, et al. Defining critical illness using immunological endotypes in patients with and without sepsis: a cohort study. *Critical care (London, England)*. 2023;27(1):292. https://doi.org/10.1186/s13054-023-04571-x
11. Hawkins RB, Raymond SL, Stortz JA, et al. Chronic Critical Illness and the Persistent Inflammation, Immunosuppression, and Catabolism Syndrome. *Frontiers in immunology*. 2018;9:1511. https://doi.org/10.3389/fimmu.2018.01511
12. Lin H, Xiong W, Fu L, Yi J, Yang J. Damage-associated molecular patterns (DAMPs) in diseases: implications for therapy. *Molecular biomedicine*. 2025;6(1):60. https://doi.org/10.1186/s43556-025-00305-3
13. Li D, Wu M. Pattern recognition receptors in health and diseases. *Signal transduction and targeted therapy*. 2021;6(1):291. https://doi.org/10.1038/s41392-021-00687-0

14. Stortz JA, Murphy TJ, Raymond SL, et al. Evidence for Persistent Immune Suppression in Patients Who Develop Chronic Critical Illness After Sepsis. *Shock (Augusta, Ga)*. 2018;49(3):249-258. https://doi.org/10.1097/SHK.0000000000000981
15. Darden DB, Brakenridge SC, Efron PA, et al. Biomarker Evidence of the Persistent Inflammation, Immunosuppression and Catabolism Syndrome (PICS) in Chronic Critical Illness (CCI) After Surgical Sepsis. *Annals of surgery*. 2021;274(4):664-673. https://doi.org/10.1097/SLA.0000000000005067
16. Paudel S, Ghimire L, Jin L, Jeansonne D, Jeyaseelan S. Regulation of emergency granulopoiesis during infection. *Frontiers in immunology*. 2022;13:961601. https://doi.org/10.3389/fimmu.2022.961601
17. Wu X, Liu S, Hu W, et al. From Defense to Dysfunction: Decoding the Paradox of Emergency Granulopoiesis in Sepsis Pathogenesis. *Research (Washington, DC)*. 2025;8:1011. https://doi.org/10.34133/research.1011
18. Rodríguez PC, Ochoa AC. Arginine regulation by myeloid derived suppressor cells and tolerance in cancer: mechanisms and therapeutic perspectives. *Immunological reviews*. 2008;222:180-91. https://doi.org/10.1111/j.1600-065X.2008.00608.x
19. Mathias B, Delmas AL, Ozrazgat-Baslanti T, et al. Human Myeloid-derived Suppressor Cells are Associated With Chronic Immune Suppression After Severe Sepsis/Septic Shock. *Annals of surgery*.2017;265(4):827-834. https://doi.org/10.1097/SLA.0000000000001783
20. Sanin DE, Prendergast CT, Mountford AP. IL-10 Production in Macrophages Is Regulated by a TLR-Driven CREB-Mediated Mechanism That Is Linked to Genes Involved in Cell Metabolism. *Journal of immunology (Baltimore,Md:1950)*.2015;195(3):1218-2. https://doi.org/10.4049/jimmunol.1500146
21. Hutchins AP, Diez D, Miranda-Saavedra D. The IL-10/STAT3-mediated anti-inflammatory response: recent developments and future challenges. *Briefings in functional genomics*. 2013;12(6):489-98. https://doi.org/10.1093/bfgp/elt028
22. Hsu P, Santner-Nanan B, Hu M, et al. IL-10 Potentiates Differentiation of Human Induced Regulatory T Cells via STAT3 and Foxo1. *Journal of immunology (Baltimore, Md : 1950)*.2015;195(8):3665-74. https://doi.org/10.4049/jimmunol.1402898
23. Dragu D, Necula LG, Bleotu C, Diaconu CC, Chivu-Economescu M. Soluble PD-L1: From Immune Evasion to Cancer Therapy. *Life (Basel, Switzerland)*. 2025;15(4). https://doi.org/10.3390/life15040626
24. Lin X, Kang K, Chen P, et al. Regulatory mechanisms of PD-1/PD-L1 in cancers. *Molecular cancer*. 2024;23(1):108. https://doi.org/10.1186/s12943-024-02023-w
25. Nascimento DC, Melo PH, Piñeros AR, et al. IL-33 contributes to sepsis-induced long-term immunosuppression by expanding the regulatory T cell population. *Nature communications*. 2017;8:14919. https://doi.org/10.1038/ncomms14919
26. Chen K, Zhou QX, Shan HW, Li WF, Lin ZF. Prognostic value of CD4(+)CD25(+) Tregs as a valuable biomarker for patients with sepsis in ICU. *World journal of emergency medicine*. 2015;6(1):40-3. https://doi.org/10.5847/wjem.j.1920-8642.2015.01.007
27. Schmidt A, Oberle N, Krammer PH. Molecular mechanisms of treg-mediated T cell suppression. *Frontiers in immunology*. 2012;3:51. https://doi.org/10.3389/fimmu.2012.00051
28. Cruz-Jentoft AJ, Bahat G, Bauer J, et al. Sarcopenia: revised European consensus on definition and diagnosis. *Age and ageing*. 2019;48(1):16-31. https://doi.org/10.1093/ageing/afz046
29. Joskova V, Patkova A, Havel E, et al. Critical evaluation of muscle mass loss as a prognostic marker of morbidity in critically ill patients and methods for its determination. *Journal of rehabilitation medicine*. 2018;50(8):696-704. https://doi.org/10.2340/16501977-2368
30. Kim S, Kang DH, Kim D, Ahn S, Lee MR, Lee S. Early skeletal muscle loss and clinical outcomes in critically ill patients in the medical intensive care unit: A retrospective cohort study. *PloS one*. 2025;20(12):e0338315. https://doi.org/10.1371/journal.pone.0338315
31. Bodine SC, Baehr LM. Skeletal muscle atrophy and the E3 ubiquitin ligases MuRF1 and MAFbx/atrogin-1. *American journal of physiology Endocrinology and metabolism*. 2014;307(6):E469-84. https://doi.org/10.1152/ajpendo.00204.2014
32. Haberecht-Müller S, Krüger E, Fielitz J. Out of Control: The Role of the Ubiquitin Proteasome System in Skeletal Muscle during Inflammation. *Biomolecules*. 2021;11(9). https://doi.org/10.3390/biom11091327
33. Brealey D, Brand M, Hargreaves I, et al. Association between mitochondrial dysfunction and severity and outcome of septic shock. *Lancet (London, England)*. 2002;360(9328):219-23. https://doi.org/10.1016/S0140-6736(02)09459-X
34. Kazi AA, Pruznak AM, Frost RA, Lang CH. Sepsis-induced alterations in protein-protein interactions within mTOR complex 1 and the modulating effect of leucine on muscle protein synthesis. *Shock (Augusta, Ga)*. 2011;35(2):117-25. https://doi.org/10.1097/SHK.0b013e3181ecb57c
35. Shang F, Taylor A. Ubiquitin-proteasome pathway and cellular responses to oxidative stress. *Free radical biology & medicine*. 2011;51(1):5-16. https://doi.org/10.1016/j.freeradbiomed.2011.03.031
36. Mantzarlis K, Tsolaki V, Zakynthinos E. Role of Oxidative Stress and Mitochondrial Dysfunction in Sepsis and Potential Therapies. *Oxidative medicine and cellular longevity*; 2017:5985209. https://doi.org/10.1155/2017/5985209
37. Bushra, Begum S, Ahmed SI, et al. Assessment of circulating cell-free mitochondrial DNA as a damage associated molecular pattern in predicting severity and mortality of sepsis and septic shock patients. *European journal of trauma and emergency surgery: official publication of the European Trauma Society*. 2026;52(1):18. https://doi.org/10.1007/s00068-025-03058-4
38. Kobbe P, Bläsius FM, Lichte P, Oberbeck R, Hildebrand F. Neuroendocrine Modulation of the Immune Response after Trauma and Sepsis: Does It Influence Outcome? *Journal of clinical medicine*. 2020;9(7). https://doi.org/10.3390/jcm9072287
39. Rai V, Mathews G, Agrawal DK. Translational and Clinical Significance of DAMPs, PAMPs, and PRRs in Trauma-induced Inflammation. *Archives of clinical and biomedical research*. 2022;6(5):673-685. https://doi.org/10.26502/acbr.50170279
40. Ward NS, Casserly B, Ayala A. The compensatory anti-inflammatory response syndrome (CARS) in critically ill patients. *Clinics in chest medicine*. 2008;29(4):617-25, viii. https://doi.org/10.1016/j.ccm.2008.06.010
41. Xiao W, Mindrinos MN, Seok J, et al. A genomic storm in critically injured humans. *The Journal of experimental medicine*. 2011;208(13):2581-90. https://doi.org/10.1084/jem.20111354
42. Kang S, Kishimoto T. Interplay between interleukin-6 signaling and the vascular endothelium in cytokine storms. *Experimental & molecular medicine*. 2021;53(7):1116-1123. https://doi.org/10.1038/s12276-021-00649-0
43. Leite GGF, de Brabander J, Michels EHA, et al. Monocyte state 1 (MS1) cells in critically ill patients with sepsis or non-infectious conditions: association with disease course and host response. *Critical care (London, England)*. 2024;28(1):88. https://doi.org/10.1186/s13054-024-04868-5
44. Зайратьянц О.В., Мишнев О.Д. (ред.) Сепсис. Руководство для врачей М.: Практическая медицина; 2026.

Zayratyants OV, Mishnev OD (Edit). Sepsis. M.: Prakticheskaia meditsina; 2026. (In Russ.).

45. McDermid RC, Stelfox HT, Bagshaw SM. Frailty in the critically ill: a novel concept. *Critical care (London, England)*. 2011;15(1):301. https://doi.org/10.1186/cc9297
46. Darvall JN, Bellomo R, Bailey M, Young PJ, Rockwood K, Pilcher D. Impact of frailty on persistent critical illness: a population-based cohort study. *Intensive care medicine*. 2022;48(3):343-351. https://doi.org/10.1007/s00134-022-06617-0
47. Singer M, Deutschman CS, Seymour CW, et al. The Third International Consensus Definitions for Sepsis and Septic Shock (Sepsis-3). *JAMA*. 2016;315(8):801-10. https://doi.org/10.1001/jama.2016.0287
48. Давыдовский И.В. Огнестрельная рана человека. М.: Изд-во АМН СССР; 1951.
Davydovskii IV. Ognestrel'naia rana cheloveka. M.: Izd-vo AMN SSSR; 1951. (In Russ.).
49. Torres JSS, Tamayo-Giraldo FJ, Bejarano-Zuleta A, et al. Sepsis and post-sepsis syndrome: a multisystem challenge requiring comprehensive care and management-a review. *Frontiers in medicine*. 2025;12:1560737. https://doi.org/10.3389/fmed.2025.1560737
50. Повзун С.А. Гнойно-резорбтивная лихорадка и раневое истощение: взгляд на патогенез с современных позиций. *Клинич. медицина и патофизиол.* 1996;(2):51-55.
Povzun SA. Purulent-resorptive fever and wound exhaustion: a view on pathogenesis from modern perspectives. *Klinich meditsina i patofiziol*. 1996;(2):51-55. (In Russ.).
51. Пирогов Н.И. Начала общей военно-полевой хирургии, взятыя из наблюдений военно-госпитальной практики и воспоминаний о Кримской [т. е. Крымской] войне и Кавказской экспедиции. Дрезден; 1866.
Pirogov NI. Nachala obshchei voenno-polevoi khirurgii, vziatyia iz nabliudenii voenno-gospital'noi praktiki i vospominanii o Krimskoi [t. e. Krymskoi] voine i Kavkazskoi ekspeditsii. Drezden; 1866. (In Russ.).
52. Авцын А.П. Очерки военной патологии. М.: Медгиз; 1946:246.
Avtsyn AP. Ocherki voennoi patologii. M.: Medgiz; 1946:246. (In Russ.).
53. Смольянников А.В. Патологическая анатомия боевой травмы. М.: Воениздат; 1960:621.
Smol'iannikov AV. Patologicheskaia anatomiia boevoi travmy. M.: Voenizdat; 1960:621. (In Russ.).
54. Puthucheary ZA, Rawal J, McPhail M, et al. Acute skeletal muscle wasting in critical illness. *JAMA*. 2013;310(15):1591-600. https://doi.org/10.1001/jama.2013.278481
55. Schefold JC, Wollersheim T, Grunow JJ, Luedi MM, Z'Graggen WJ, Weber-Carstens S. Muscular weakness and muscle wasting in the critically ill. *Journal of cachexia, sarcopenia and muscle*. 2020;11(6):1399-1412. https://doi.org/10.1002/jcsm.12620
56. Повзун С.А. Важнейшие синдромы: патогенез и патологическая анатомия. М.: Коста; 2009.
Povzun SA. Vazhneishie sindromy: patogenez i patologicheskaia anatomiia. M.: Kosta; 2009. (In Russ.).
57. Esbjörnsson ME, Dahlström MS, Gierup JW, Jansson EC. Muscle fiber size in healthy children and adults in relation to sex and fiber types. *Muscle Nerve*. 2021;63(4):586-592. https://doi.org/10.1002/mus.27151

Поступила 18.05.2026
Received 18.05.2026
Принята в печать 24.06.2026
Accepted 24.06.2026