Архив патологии
2026, т. 88, №2, с. 72–79
https://doi.org/10.17116/patol20268802172

Russian Journal of Archive of Patology
2026, vol. 88, no. 2, pp. 72–79
https://doi.org/10.17116/patol20268802172

# Дифференциальная диагностика воспалительных изменений и эпителиальных неоплазий внепеченочных желчных протоков

© Дмитрий Эдуардович Сураев[1, 4], Дмитрий Валерьевич Калинин[2], Людмила Анатольевна Маринова[2], Оксана Владимировна Паклина[2, 3], Дмитрий Юрьевич Каннер[1]

[1]ГБУЗ «Московская городская онкологическая больница № 62» Департамента здравоохранения города Москвы, городской округ Красногорск, Московская обл., Россия;
[2]ФГБУ «Национальный медицинский исследовательский центр хирургии им. А.В. Вишневского» Минздрава России, Москва, Россия;
[3]ГБУЗ «Московский клинический научный центр им. А.С. Логинова» Департамента здравоохранения города Москвы, Москва, Россия
[4]Научно-исследовательский институт морфологии человека им. акад. А.П. Авцына — филиал ФГБНУ «Российский научный центр хирургии им. акад. Б.В. Петровского» Минобрнауки России, Москва, Россия

**РЕЗЮМЕ**

**Цель исследования.** Изучить гистологические и ИГХ-характеристики эпителиальных неоплазий внепеченочных желчных протоков (ВЖП) и разработать диагностический алгоритм.

**Материал и методы.** В исследование включено 104 пациента. Всем пациентам выполнена биопсия ВЖП. Проведено сравнение морфологических и иммуногистохимических параметров в биоптатах с воспалением, билиарной интраэпителиальной неоплазией (BilIN) низкой и высокой степени, внутрипротоковой папиллярной неоплазией (IPNB) желчных протоков низкой и высокой степени и холангиокарциномой (ХК). Основными параметрами при изучении гистологических характеристик эпителиальных неоплазий ВЖП являлись: клеточная атипия, ядерный полиморфизм, полярность ядер, состояние щеточной каймы, воспалительная инфильтрация, гистологическая архитектоника. Иммуногистохимические исследования проведены с антителами к MUC1, MUC2, MUC5AC, MUC6, CD10. При изучении ИГХ-характеристик эпителиальных неоплазий ВЖП оценивали локализацию реакции в эпителиальных клетках, ее интенсивность и распространенность, оценивали показатели их специфичности и чувствительности. При статистической обработке полученных данных использовали двусторонний критерий $\chi^2$ Пирсона ($p<0,05$).

**Результаты.** По результатам морфологического этапа исследования была разработана шкала оценки степени дисплазии в биоптатах, каждому типу эпителиальных неоплазий ВЖП было присвоено определенное количество баллов. На основании результатов ИГХ-исследования с учетом статистически значимых изменений был установлен иммунофенотип для каждого из типов эпителиальных неоплазий ВЖП: воспаление и BilIN LG — MUC1, MUC2, MUC6, CD10; BilIN HG — MUC1, MUC2, MUC5AC, MUC6; IPNB LG — MUC1, MUC2, MUC5AC, MUC6, CD10; IPNB HG — MUC1, MUC2, MUC5AC, MUC6; ХК — MUC1, MUC5AC, MUC6. В качестве дифференциальной диагностики степени дисплазии в эпителиальных неоплазиях ВЖП рекомендуется использовать ИГХ-панель с наличием антител к MUC1, MUC2, CD10. В качестве ИГХ-панели для дифференциальной диагностики подтипов IPNB рекомендовано использовать антитела к MUC2, MUC5AC и MUC6.

**Заключение.** Выявлены четкие морфологические и иммуногистохимические критерии для дифференциальной диагностики неинвазивных поражений ВЖП, воспаления и холангиокарциномой, разработан алгоритм комплексной дифференциальной диагностики эпителиальных неоплазий ВЖП.

***Ключевые слова:*** *билиарная интраэпителиальная неоплазия, внутрипротоковая папиллярная неоплазия желчных протоков, холангиокарцинома.*

**ИНФОРМАЦИЯ ОБ АВТОРАХ:**
Сураев Д.Э. — https://orcid.org/0009-0007-9435-7527
Калинин Д.В. — https://orcid.org/0000-0001-6247-9481
Маринова Л.А. — https://orcid.org/0000-0003-3887-4785
Паклина О.В. — https://orcid.org/0000-0001-6373-1888
Каннер Д.Ю. — https://orcid.org/0000-0002-0649-6452
**Автор, ответственный за переписку:** Сураев Д.Э. — e-mail: surik195@ya.ru

**КАК ЦИТИРОВАТЬ:**
Сураев Д.Э., Калинин Д.В., Маринова Л.А., Паклина О.В., Каннер Д.Ю. Дифференциальная диагностика воспалительных изменений и эпителиальных неоплазий внепеченочных желчных протоков. *Архив патологии*. 2026;88(2):72–79.
https://doi.org/10.17116/patol20268802172

# Differential diagnostics of inflammatory changes and epithelial neoplasia of extrahepatic bile ducts

© D.E. Suraev[1, 4], D.V. Kalinin[2], L.A. Marinova[2], O.V. Paklina[2, 3], D.Yu. Kanner[1]

[1]Moscow City Oncology Hospital No. 62, Krasnogorsk, Russia;
[2]A.V. Vishnevsky National Medical Research Center of Surgery, Moscow, Russia;
[3]A.S. Loginov Moscow Clinical Scientific Center, Moscow, Russia
[4]Avtsyn Research Institute of Human Morphology of Petrovsky National Research Centre of Surgery, Moscow, Russia

**ABSTRACT**

**Objective.** To investigate the histological and immunohistochemical characteristics of epithelial neoplasia of the extrahepatic bile ducts (EHBD) and to develop a diagnostic algorithm.

**Material and methods.** The study included 104 patients. All patients underwent biliary tract biopsy. Morphological and immunohistochemical parameters were compared in biopsies with inflammation, low- and high-grade biliary intraepithelial neoplasia (BilIN), low- and high-grade intraductal papillary neoplasia (IPNB), and cholangiocarcinoma (CC). The main parameters in the study of the histological characteristics of epithelial neoplasia of the EHBD were: cellular atypia, nuclear polymorphism, nuclear polarity, the state of the brush border, inflammatory infiltration, and histological architecture. Immunohistochemical studies were performed using antibodies to MUC1, MUC2, MUC5AC, MUC6, and CD10. When studying the IHC characteristics of epithelial neoplasms of the EHBD, the localization of the reaction in epithelial cells, its intensity, and prevalence were assessed, and specificity and sensitivity were evaluated. Statistical analysis of the data used the two-sided Pearson $\chi 2$ criterion ($p<0.05$).

**Results.** Based on the results of the morphological stage of the study, a scale for assessing the degree of dysplasia in biopsy specimens was developed; a certain number of points were assigned to each type of epithelial neoplasia of the EHBD. Based on the results of the IHC study, taking into account statistically significant changes, an immunophenotype was established for each type of epithelial neoplasia of the EHBD: inflammation and BilIN LG — MUC1, MUC2, MUC6, CD10; BilIN HG — MUC1, MUC2, MUC5AC, MUC6; IPNB LG — MUC1, MUC2, MUC5AC, MUC6, CD10; IPNB HG — MUC1, MUC2, MUC5AC, MUC6; CC — MUC1, MUC5AC, MUC6. For differential diagnosis of the degree of dysplasia in epithelial neoplasia of the EHBD, it is recommended to use an IHC panel with the presence of antibodies to MUC1, MUC2, CD10. It is proposed to use antibodies to MUC2, MUC5AC and MUC6 as an IHC panel for differential diagnosis of IPNB subtypes.

**Conclusion.** Clear morphological and immunohistochemical criteria for the differential diagnosis of non-invasive lesions of the EHBD, inflammation and cholangiocarcinoma have been identified, and an algorithm for the comprehensive differential diagnosis of epithelial neoplasia of the EHBD has been developed.

***Keywords:*** *biliary intraepithelial neoplasia, intraductal papillary neoplasia of the bile ducts, cholangiocarcinoma.*

**INFORMATION ABOUT THE AUTHORS:**
Suraev D.E. — https://orcid.org/0009-0007-9435-7527
Kalinin D.V. — https://orcid.org/0000-0001-6247-9481
Marinova L.A. — — https://orcid.org/0000-0003-3887-4785
Paklina O.V. — https://orcid.org/0000-0001-6373-1888
Kanner D.Yu. — https://orcid.org/0000-0002-0649-6452
**Corresponding author:** Suraev D.E. — e-mail: surik195@ya.ru

**TO CITE THIS ARTICLE:**
Suraev DE, Kalinin DV, Marinova LA, Paklina OV, Kanner DYu. Differential diagnostics of inflammatory changes and epithelial neoplasia of extrahepatic bile ducts. *Russian Journal of Archive of Pathology*. 2026;88(2):72–79. (In Russ.). https://doi.org/10.17116/patol20268802172

Стенозы внепеченочных желчных протоков (ВЖП) являются значимой диагностической проблемой в клинической практике. В большинстве случаев причинами стенозов ВЖП могут являться злокачественные опухоли и хроническое воспаление [1]. Отмечено, что до 40% от всех стенозов ВЖП может приходиться на долю таких эпителиальных неоплазий с неопределенным потенциалом злокачественности, как билиарная интраэпителиальная неоплазия низкой/высокой степени (Biliary Intraepithelial neoplasia low/high grade (BilIN LG/HG)) и внутрипротоковая папиллярная неоплазия низкой/высокой степени (Intraductal papillary neoplasm of the bile ducts low/high grade (IPNB LG/HG)) желчных протоков [2]. В настоящее время BilIN и IPNB рассматриваются как облигатные предраковые изменения ВЖП, увеличивающие риск развития холангиокарциномы (ХК) [3—7].

При гистологической оценке биоптатов ВЖП у патологоанатомов возникают трудности в применении гистологических критериев диагностики эпителиальных неоплазий ВЖП, что связано с редкостью данной патологии [2, 6].

Цель исследования — изучить гистологические и ИГХ-характеристики эпителиальных неоплазий ВЖП и разработать диагностический алгоритм на основании полученных данных.

## Материал и методы

Были проанализированы клинико-анамнестические данные 253 пациентов за период с 2014 по 2024 г., которые проходили обследование и лечение по поводу явлений подпеченочной желтухи в условиях НМИЦ хирургии им. А.В. Вишневского. Всем пациентам проведен обширный спектр инструментальных методов исследования.

Биопсийный материал фиксировали в 10% забуференном формалине, обезвоживали и парафинизировали по стандартному протоколу. Гистологические срезы толщиной 3 мкм окрашивали гематоксилином и эозином. ИГХ-исследование выполнялось с использованием панели моноклональных антител: MUC1 (клон E29, Dako, Дания), MUC2 (клон MRQ-18, Cell marque, США), MUC5AC (клон MRQ-19, Cell marque, США), MUC6 (клон MRQ-20, Cell marque, США), CD10 (клон GM003, Праймбиомед, Россия). Постановка ИГХ-реакций проводилась согласно протоколам производителей.

Основными параметрами при изучении гистологических характеристик эпителиальных неоплазий ВЖП являлись: клеточная атипия, ядерный полиморфизм, полярность ядер, состояние щеточной каймы (ЩК), воспалительная инфильтрация, гистологическая архитектоника.

При изучении ИГХ-характеристик эпителиальных неоплазий ВЖП оценивали локализацию реакции в эпителиальных клетках, ее интенсивность и распространенность.

Статистическую обработку полученных результатов проводили с использованием программного обеспечения Statistica 12.6 (IBM SPSS Statistics 23, США) и Microsoft Excel 2010 (Microsoft Corp., США). При сравнении двух независимых групп по категориальным показателям применялся двусторонний критерий $\chi^2$ Пирсона. Статистически

***Таблица 1.*** **Гистологические особенности эпителиальных неоплазий внепеченочных желчных протоков**

***Table 1.*** **Histological features of epithelial neoplasia of the extrahepatic bile ducts**

| Признак | Воспаление, абс (%) | BilIN LG, абс (%) | BilIN HG, абс (%) | IPNB LG, абс (%) | IPNB HG, абс (%) | XK, абс (%) |
|---|---|---|---|---|---|---|
| | 1 | 2 | 3 | 4 | 5 | 6 |
| Гистологическая архитектоника; $p<0,05$ (1-5, 1-6, 2-6, 4-6) | | | | | | |
| линейная | 27/60 (45) | 3/14 (21) | 1/2 (50) | — | — | — |
| псевдопапиллярная | 27/60 (45) | 7/14 (50) | — | — | — | — |
| микропапиллярная | 3/60 (5) | 4/14 (29) | — | 1/4 (25) | — | — |
| папиллярная | 3/60 (5) | — | — | 3/4 (75) | 2/3 (67) | — |
| криброзные структуры | — | — | 1/2 (50) | - | 1/3 (33) | 1/21 (4) |
| инвазивный рост | — | — | — | — | — | 20/21 (96) |
| Воспалительная инфильтрация; $p<0,05$ (1-6, 2-6, 4-6) | | | | | | |
| отсутствие | — | 5/14 (36) | 1/2 (50) | 3/4 (75) | — | —- |
| слабая | 15/60 (25) | 4/14 (29) | — | — | 1/3 (33) | 7/21 (33) |
| умеренная | 20/60 (33) | 5/14 (35) | — | 1/4 (25) | 1/3 (33) | 12/21 (57) |
| выраженная | 25/60 (45) | — | 1/2 (50) | — | 1/3 (33) | 2/21 (10) |
| Клеточная атипия; $p<0,05$ (1-5, 1-6, 2-5, 2-6, 4-6) | | | | | | |
| выявлена | — | — | 2/2 (100) | — | 2/3 (67) | 21/21 (100) |
| не выявлена | 60/60 (100) | 14/14 (100) | — | 4/4 (100) | 1/3 (33) | — |
| Щеточная кайма; $p<0,05$ (1-5, 1-6, 2-5, 2-6, 4-6) | | | | | | |
| сохранена | 31/60 (52) | 7/14 (50) | 1/2 (50) | 3/4 (75) | — | — |
| частично утрачена | 26/60 (43) | 6/14 (43) | — | 1/4 (25) | — | — |
| полностью утрачена | 1/60 (2) | 1/14 (7) | — | — | 3/3 (100) | 12/21 (57) |
| цитоплазматический «ободок» | 2/60 (3) | — | 1/2 (50) | — | — | 9/21 (43) |
| Ядерный полиморфизм; $p<0,05$ (1-5, 1-6, 2-5, 2-6, 4-6) | | | | | | |
| не выявлен | 41/60 (68) | — | — | — | — | — |
| слабый | 12/60 (20) | 9/14 (64) | 1/2 (50) | 3/4 (75) | — | — |
| умеренный | 7/60 (12) | 5/14 (36) | — | 1/4 (25) | 1/3 (33) | 5/21 (24) |
| выраженный | — | — | 1/2 (50) | — | 2/3 (67) | 16/21 (76) |
| Полярность ядер; $p<0,05$ (1-5, 1-6, 2-5, 2-6, 4-6) | | | | | | |
| нарушена | — | — | 1/2 (50) | — | 3/3 (100) | 21/21 (100) |
| не нарушена | 60/60 (100) | 14/14 (100) | 1/2 (50) | 4/4 (100) | — | — |

достоверными различия считали при уровне $p<0,05$. Показатели специфичности и чувствительности рассчитывали по формулам:

Чувствительность=
=(истинно положительные результаты)/
(истинно положительные результаты+
+ложноотрицательные результаты);

Специфичность=
=(истинно отрицательные результаты)/
(истинно отрицательные результаты+
+ложноположительные результаты)

## Результаты

В исследование было включено 104 наблюдения из 253. Просмотр биоптатов ВЖП осуществлялся с использованием критериев ВОЗ (2019) и консенсуса по оценке изменений в биоптатах ВЖП [2, 6, 8—11].

При морфологическом анализе биоптатов ВЖП для группы пациентов с воспалением были установлены следующие особенности гистологического строения: выявлено преобладание линейной и псевдопапиллярной гистологической архитектоники, в 75% случаев наблюдалась интенсивная воспалительная инфильтрация в собственной пластинке слизистой оболочки с наличием внутриэпителиальных лейкоцитов, было характерно отсутствие как клеточной атипии, так и ядерного полиморфизма, который не отмечался в подавляющем большинстве случаев — 41/60 (68%), во всех случаях сохранялась полярность ядер **(табл. 1, рис. 1)**.

Для BilIN LG была характерна псевдопапиллярная форма роста, воспалительная инфильтрация присутствовала в 5 случаях, клеточная атипия была нехарактерна, но ядерный полиморфизм прослеживался во всех случаях при сохраненной полярности ядер, при этом ЩК прослеживалась в большей части случаев — 13 (93%) из 14 **(см. табл. 1, рис. 1)**.

При изучении морфологических характеристик BilIN HG были выявлены: линейная гистоархитектоника и фор-

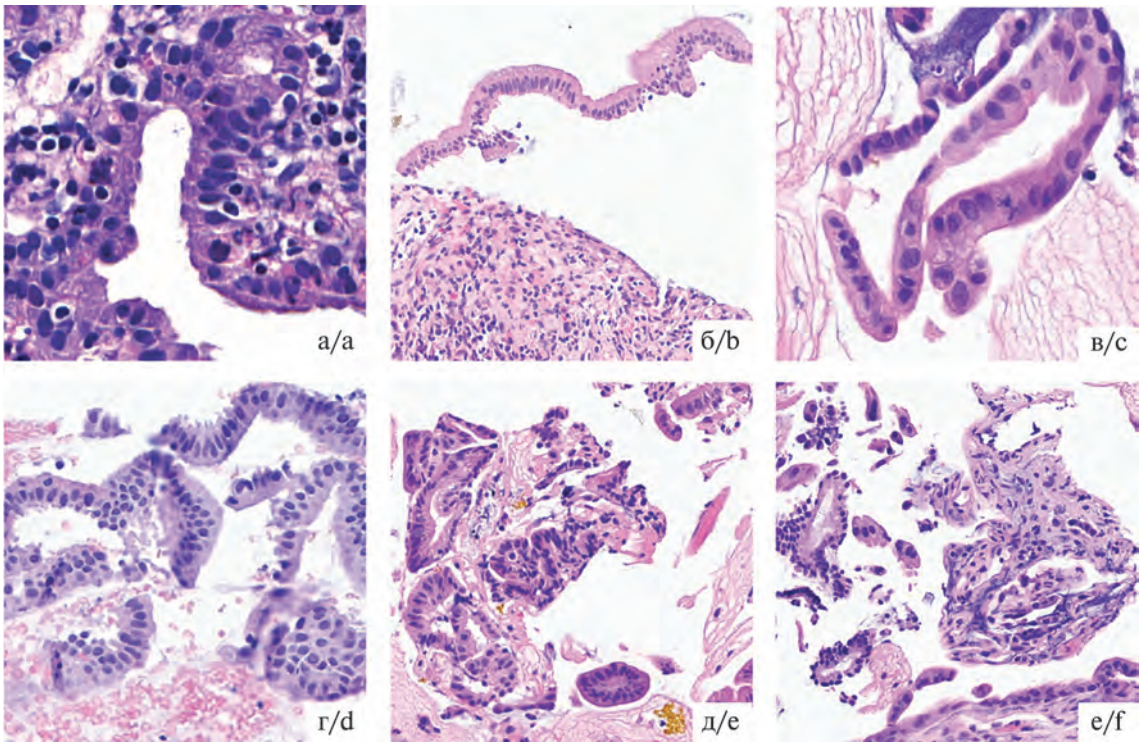


***Рис. 1.*** **Гистологические варианты стенозов внепеченочных желчных протоков.**
а — воспаление; б — BilIN LG; в — BilIN HG; г — IPNB LG; д — IPNB HG; е — ХК. Окраска гематоксилином и эозином, ×200.

***Fig. 1.*** **Histological variants of causes of extrahepatic bile duct stenosis.**
a — inflammation; b — BilIN LG; c — BilIN HG; d — IPNB LG; e — IPNB HG; f — CC. H&E, ×200.

мирование криброзных структур, также наличие воспалительной инфильтрации и клеточной атипии. Отличительной чертой BilIN HG было установление цитоплазматического «ободка», выраженный ядерный полиморфизм и потеря полярности ядер **(см. табл. 1; рис. 1)**.

Отличительной чертой IPNB LG являлась папиллярная форма роста, при этом воспалительную инфильтрацию практически не выявляли; ЩК была сохранной на всем протяжении в 3 (75%) из 4 случаев. При IPNB LG клеточная атипия отсутствовала, но в 75% случаев IPNB LG наблюдался слабый ядерный полиморфизм с сохранением полярности ядер **(см. табл. 1, рис. 1)**.

При исследовании IPNB HG была выявлена папиллярная форма роста с воспалительной инфильтрацией разной степени выраженности. При этом клеточная атипия выявлена в подавляющем большинстве наблюдений, а ЩК была полностью утрачена; преобладал выраженный ядерный полиморфизм и была утрачена полярность ядер **(см. табл. 1, рис. 1)**.

Анализ биоптатов группы ХК показал инвазивный рост опухоли в 100% случаев. Во всех биоптатах отмечалась воспалительная инфильтрация, присутствовала клеточная атипия и отсутствовала ЩК. В части случаев определялся цитоплазматический ободок. Для большей доли случаев был характерен выраженный ядерный полиморфизм, потеря полярности ядер наблюдалась в 100% случаев **(см. табл. 1, рис. 1)**.

При изучении результатов ИГХ-реакций с антителами к MUC1 было установлено, что для группы воспаления более чем в 30% случаев характерна цитоплазматическая реакция с акцентуацией на апикальной поверхности эпителиальных клеток. Для большей части всех наблюдений неинвазивных поражений ВЖП была выявлена цитоплазматическая реакция особенно среди наблюдений с дисплазией эпителия высокой степени. В наблюдениях неинвазивных поражений ВЖП с дисплазией эпителия низкой степени отмечался «переход» ИГХ-реакции с мембранной поверхности клеток в цитоплазму. Во всех 100% случаях ХК наблюдалась цитоплазматическая экспрессия MUC1 в опухолевых клетках **(табл. 2, рис. 2, 3)**.

При определении экспрессии MUC2 в биоптатах ВЖП определялась цитоплазматическая реакция различной степени выраженности в половине случаев, подобная ИГХ-картина была выявлена и среди групп неинвазивных поражений ВЖП. Однако характерной чертой IPNB HG и ХК являлось отсутствие экспрессии MUC2 **(см. табл. 2, рис. 2, 3)**.

Результаты ИГХ-реакций с антителами к MUC5AC показали, что для групп воспаления, BilIN LG и IPNB LG было характерно отсутствие реакции в большей доле случаев. В 100% наблюдений BilIN HG была выявлена цитоплазматическая реакция различной степени выраженности. В группе ХК отмечалась гетерогенность экспрессии MUC5AC **(см. табл. 2, рис. 2, 3)**.

При анализе экспрессии MUC6 установлено, что MUC6 экспрессируется в той или иной степени среди всех групп эпителиальных неоплазий ВЖП. Однако от-

***Таблица 2.* Иммуногистохимическая характеристика эпителиальных неоплазий внепеченочных желчных протоков**

***Table 2.* Immunohistochemical characteristics of epithelial neoplasia of extrahepatic bile ducts**

| ИГХ -маркер | Тип экспрессии | Воспаление, абс (%) | BilIN LG, абс (%) | BilIN HG, абс (%) | IPNB LG, абс (%) | IPNB HG, абс (%) | XK, абс (%) |
|---|---|---|---|---|---|---|---|
| | | 1 | 2 | 3 | 4 | 5 | 6 |
| MUC1; $p<0,05$ (1-6, 2-6, 4-6) | отсутствие реакции | 10/60 (10) | 1/14 (7) | — | — | — | — |
| | непрерывная мембранная реакция | 3/60 (5) | — | — | — | — | — |
| | частичная мембранная реакция | — | — | — | — | — | — |
| | «переход» мембранной реакции в цитоплазматическую | 6/60 (10) | 1/14 (7) | — | — | — | — |
| | цитоплазматическая реакция с акцентуацией на апикальной поверхности клеток | 22/60 (37) | 1/17 (7) | — | 1/4 (25) | — | — |
| | цитоплазматическая реакция | 19/60 (32) | 11/14 (79) | 2/2 (100) | 3/4 (75) | 3/3 (100) | 21/21 (100) |
| MUC2; $p<0,05$ (1-4, 1-6, 2-6, 4-6, 5-6) | отсутствие реакции | 29/60 (48) | 7/14 (50) | 1/2 (50) | — | — | 20/21 (95) |
| | цитоплазматическая реакция только в бокаловидных клетках | 20/60 (33) | 6/14 (43) | 1/2 (50) | 2/4 (50) | 1/3 (33) | 1/21 (5) |
| | очаговая цитоплазматическая реакция | 6/20 (10) | 1/14 (7) | — | 2/4 (50) | 2/3 (67) | — |
| | диффузная цитоплазматическая реакция | 5/60 (8) | — | — | — | — | — |
| MUC5AC; $p<0,05$ (1-6) | отсутствие реакции | 40/60 (67) | 8/14 (57) | — | 3/4 (75) | 1/3 (33) | 8/21 (38) |
| | очаговая слабая цитоплазматическая реакция | 5/60 (8) | 1/14 (7) | — | — | — | 1/21 (5) |
| | очаговая выраженная цитоплазматическая реакция | 7/60 (12) | 3/14 (21) | 1/2 (50) | 1/4 (25) | — | 4 (19) |
| | диффузная слабая цитоплазматическая реакция | 1/60 (2) | — | — | — | — | — |
| | диффузная выраженная цитоплазматическая реакция | 7/60 (12) | 2/14 (14) | 1/2 (50) | — | 2/3 (67) | 8/21 (38) |
| MUC6; $p<0,05$ (1-6, 2-6, 5-6) | отсутствие реакции | 14/60 (23) | 1/14 (7) | — | 1/4 (25) | — | 14/21 (67) |
| | очаговая цитоплазматическая реакция | 22/60 (37) | 4/14 (29) | 1/2 (50) | 2/4 (50) | — | 5/21 (24) |
| | диффузная цитоплазматическая реакция | 24/60 (40) | 9/14 (64) | 1/2 (50) | 1/4 (25) | 3/3 (100) | 2/21 (9) |
| CD10; $p<0,05$ (1-4, 1-6, 2-6, 4-6, 5-6) | отсутствие реакции | 28/60 (47) | 5/14 (36) | 2/2 (100) | — | 1/3 (33) | 17/21 (81) |
| | непрерывная слабая мембранная реакция | 8/60 (13) | 2/14 (14) | — | — | — | 3/21 (24) |
| | непрерывная выраженная мембранная реакция | 9/60 (15) | — | — | 2/4 (50) | — | 1/21 (5) |
| | частичная слабая мембранная реакция | 9/60 (15) | 4/14 (29) | — | 1/4 (25) | 1/3 (33) | — |
| | частичная выраженная мембранная реакция | 6/60 (10) | 3/14 (21) | — | 1/4 (25) | 1/3 (33) | — |

личительной чертой ХК является отсутствие экспрессии MUC6 в большей части наблюдений **(см. табл. 2, рис. 2, 3)**.

По результатам ИГХ-реакций с антителами к CD10 отмечено, что мембранная реакция в эпителиальных клетках в той или иной степени и в большей части случаев была сохранена среди наблюдений групп воспаления, BilIN LG и в 100% наблюдений IPNB LG. Эпителиальные неоплазии ВЖП высокой степени и ХК характеризовались полной или частичной утратой экспрессии CD10 **(см. табл. 2, рис. 2, 3)**.

По результатам ИГХ-исследований для каждого из маркеров были определены показатели специфичности и чувствительности: MUC1 соответственно 7 и 83%; MUC2 — 51 и 95%; MUC5AC — 33 и 33%; MUC6 — 66 и 76%; CD10 — 53 и 81%.

## Обсуждение

На этапе морфологической верификации заболевания крайне важно установить тип эпителиальной неоплазии ВЖП, так как в зависимости от этого изменяются прогноз течения заболевания и дальнейшая тактика ведения пациентов [6, 12, 13].

По результатам морфологического этапа исследования была разработана шкала оценки степени дисплазии в биоптатах ВЖП **(табл. 3)**. Каждому типу эпителиальных неоплазий было присвоено определенное количество баллов **(см. табл. 3)**.

На основании результатов ИГХ-исследования с учетом статистически значимых изменений был установлен иммунофенотип для каждого из типов эпителиальных неоплазий ВЖП: воспаление и BilIN LG — MUC1, MUC2, MUC6, CD10;

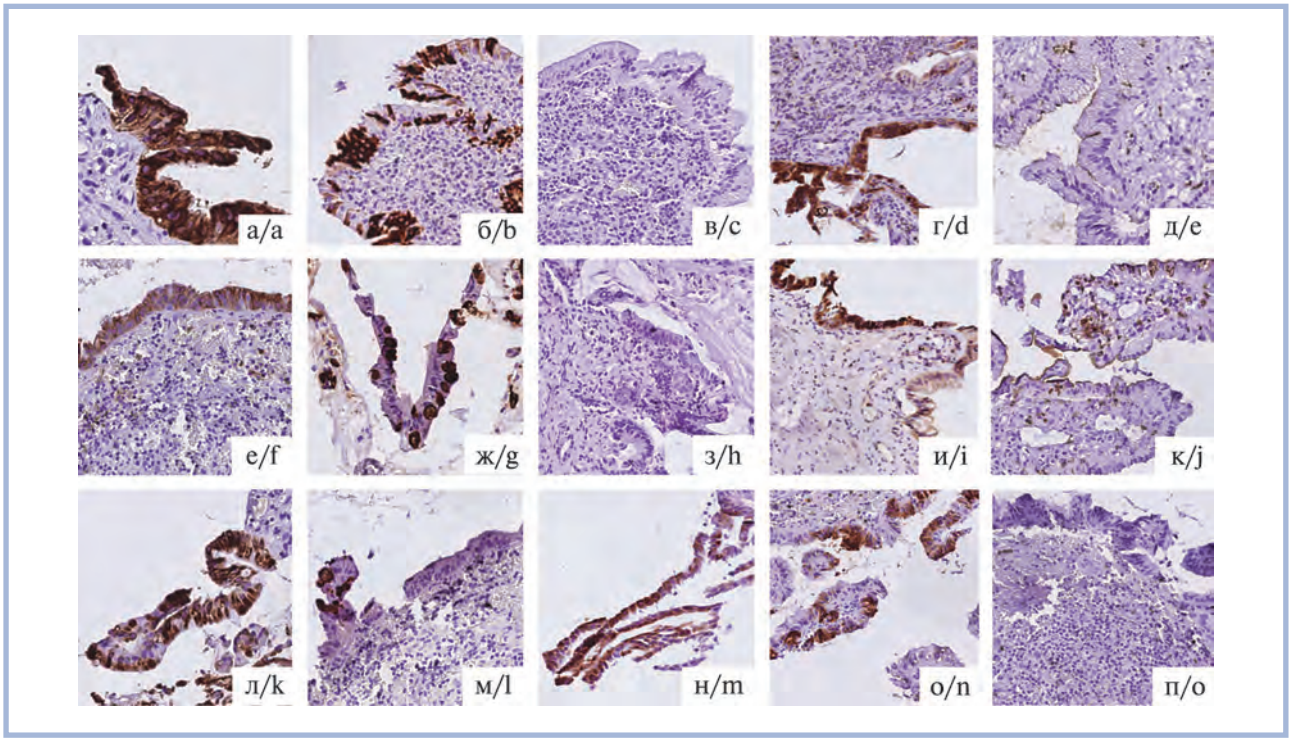


***Рис. 2.*** **Экспрессия мушинов и CD10 при воспалении, BilIN LG и BilIN HG.**
Воспаление: а — MUC1; б — MUC2; в — MUC5AC; г — MUC6; д — CD10. BilIN LG: е — MUC1; ж — MUC2; з — MUC5AC; и — MUC6; к — CD10. BilIN HG: л — MUC1; м — MUC2; н - MUC5AC; о — MUC6; п — CD10. Иммуногистохимическая реакция, ×200.

***Fig. 2.*** **Expression of mucins and CD10 in inflammation, BilIN LG and BilIN HG.**
Inflammation: a — MUC1; b — MUC2; c — MUC5AC; d — MUC6; e — CD10. BilIN LG: f — MUC1; g — MUC2; h — MUC5AC; i — MUC6; j — CD10. BilIN HG: k — MUC1; l — MUC2; m — MUC5AC; *n* — MUC6; o — CD10. Immunohistochemical reaction, ×200.

***Таблица 3.*** **Шкала оценки степени дисплазии в эпителиальных неоплазиях внепеченочных желчных протоков**

***Table 3.*** **Dysplasia grade scale in epithelial neoplasia of extrahepatic bile ducts**

| Признак | Значение | Баллы |
|---|---|---|
| Клеточная атипия | Не выявлена | 0 |
| | Выявлена | 1 |
| Ядерный полиморфизм | Не выявлен | 0 |
| | Выявлен | 1 |
| Полярность ядер | Сохранена | 0 |
| | Нарушена | 1 |
| Щеточная кайма | Сохранена на большем протяжении (около 75%) | 0 |
| | Утрачена | 1 |
| Воспалительная инфильтрация | Не выявлена/слабая | 0 |
| | Умеренная /выраженная | 1 |
| Инвазивный рост | Не выявлен | 0 |
| | Выявлен | 1 |
| Количество баллов, характерное для типов эпителиальных неоплазий внепеченочных желчных протоков | | |
| 0⩽ воспаление ⩽2 | | |
| 2⩽ дисплазия LG ⩽3 | | |
| 3⩾ дисплазия HG ⩽5 | | |
| Холангиокарцинома — 6 | | |

BilIN HG — MUC1, MUC2, MUC5AC, MUC6; IPNB LG — MUC1, MUC2, MUC5AC, MUC6, CD10; IPNB HG — MUC1, MUC2, MUC5AC, MUC6; XK — MUC1, MUC5AC, MUC6.

Таким образом, в качестве дифференциальной диагностики степени дисплазии в эпителиальных неоплазиях ВЖП рекомендуется использовать ИГХ-панель с наличием антител к MUC1, MUC2, CD10. В качестве ИГХ-панели для дифференциальной диагностики подтипов IPNB рекомендовано использовать антитела к MUC2, MUC5AC и MUC6.

При анализе данных мировой литературы [14—20] с использованием базы PUBMED установлено, что в настоя-

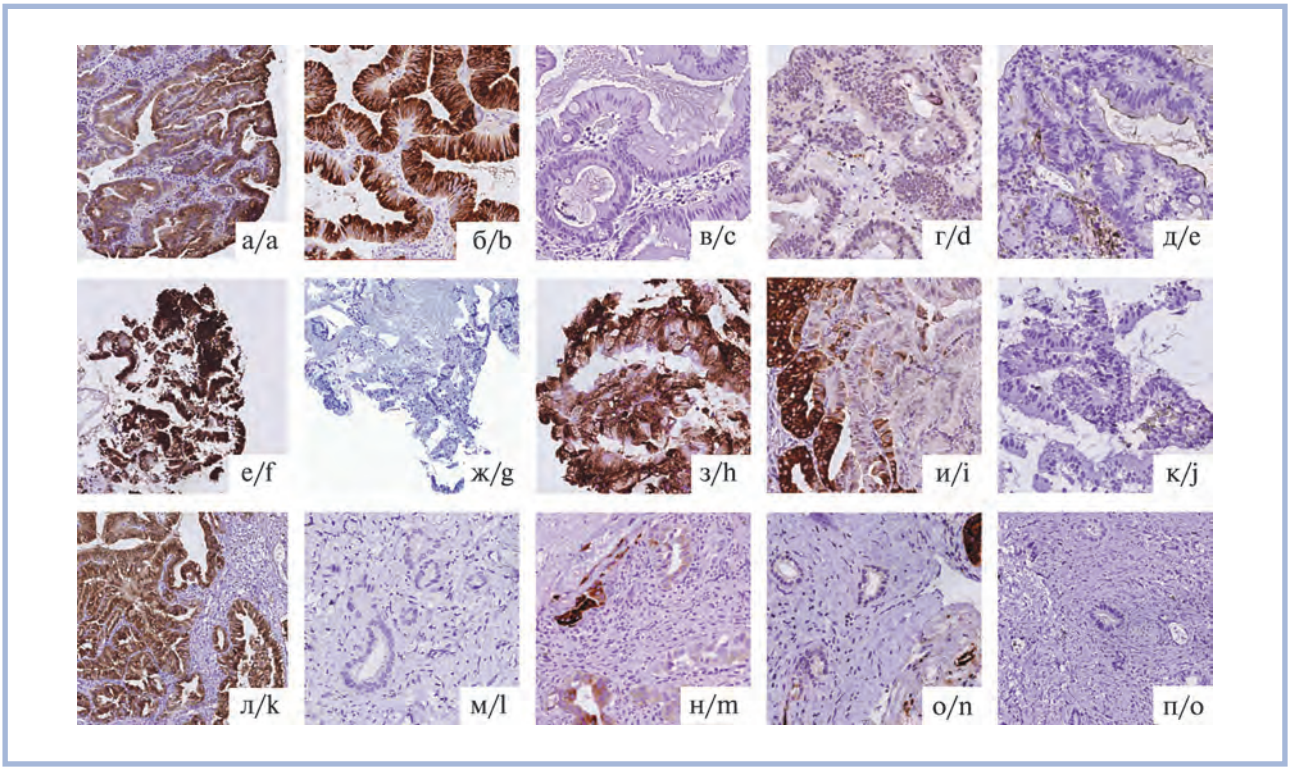


***Рис. 3.*** **Экспрессия муцинов и CD10 при IPNB LG, IPNB HG и XK.**
IPNB LG: а — MUC1; б — MUC2; в — MUC5AC; г — MUC6; д — CD10. IPNB HG: е — MUC1; ж — MUC2; з — MUC5AC; и — MUC6; к — CD10. XK: л — MUC1; м — MUC2; н — MUC5AC; о — MUC6; п — CD10. Иммуногистохимическая реакция, ×200.

***Fig. 3.*** **Expression of mucins and CD10 in IPNB LG, IPNB HG and CC.**
IPNB LG: a — MUC1; b — MUC2; c — MUC5AC; d — MUC6; e — CD10. IPNB HG: f — MUC1; g — MUC2; h — MUC5AC; i — MUC6; j — CD10. CC: k — MUC1; l — MUC2; m — MUC5AC; *n* — MUC6; o — CD10. Immunohistochemical reaction, ×200.

щее время приведены ИГХ-характеристики для BilIN, IPNB и ее подтипов. Однако в данных исследованиях описаны уровни экспрессии ИГХ-маркеров как для целых нозологических единиц и не описаны различия экспрессии ИГХ-маркеров в зависимости от степени дисплазии эпителиальных клеток. Также имеются единичные данные об использовании маркера CD10 в качестве диагностического инструмента при определении степени дисплазии эпителиальных неоплазий ВЖП [21]. В настоящее время в отечественной литературе [22] имеется ряд публикаций, посвященных клинико-инструментальной диагностике предопухолевых поражений ВЖП и имеются единичные публикации, в которых описываются морфологические и ИГХ-характеристики отдельных типов эпителиальных неоплазий ВЖП.

В данном исследовании впервые в Российской Федерации приводятся результаты комплексного морфологического и ИГХ-анализа эпителиальных неоплазий ВЖП с учетом степени их дисплазии и в аспекте дифференциальной диагностики с воспалительными изменениями ВЖП и ХК. На основании полученных данных разработан алгоритм дифференциальной диагностики эпителиальных неоплазий ВЖП.

## Заключение

В рамках исследования выявлены четкие морфологические критерии для дифференциальной диагностики неинвазивных поражений ВЖП, воспаления и ХК. Приведены подробные ИГХ-характеристики эпителиальных неоплазий ВЖП с учетом степени их дисплазии. Сформированы ИГХ-панели для дифференциальной диагностики степени дисплазии и дифференциальной диагностики подтипов эпителиальных неоплазий ВЖП. Разработан алгоритм комплексной дифференциальной морфологической и ИГХ-диагностики эпителиальных неоплазий ВЖП. Внедрение в рутинную практику данного алгоритма позволит снизить количество ошибочных диагнозов среди врачей-патологоанатомов, а дальнейшее проведение молекулярно-генетических исследований может способствовать улучшению понимания механизмов перехода воспаление—дисплазия—рак. В свою очередь подробные молекулярно-биологические характеристики эпителиальных неоплазий ВЖП должны способствовать определению оптимальной тактики ведения пациентов с выбором таргетной терапии, тем самым улучшая качество их жизни.

**Участие авторов:**
Концепция и дизайн исследования — Сураев Д.Э., Паклина О.В.
Сбор и обработка материала — Сураев Д.Э., Калинин Д.В., Маринова Л.А.
Статистическая обработка — Сураев Д.Э.
Написание текста — Сураев Д.Э.
Редактирование — Паклина О.В., Каннер Д.Ю.

**Авторы заявляют об отсутствии конфликта интересов.**
**The authors declare no conflicts of interest.**

## ЛИТЕРАТУРА/REFERENCES


1. Громова Е.В., Фрейнд Г.Г. Значение морфологических исследований в диагностике билиарной интраэпителиальной неоплазии при непаразитарных кистах печени. *Экспериментальная и клиническая гастроэнтерология.* 2023;6):153-156.
Gromova EV, Freynd GG. Significance of morphological studies in the diagnostics of bilial intraepithelial neoplasia in nonparasitic liver cysts. *Experimental and Clinical Gastroenterology.* 2023;(6):153-156. (In Russ.)
https://doi.org/10.31146/1682-8658-ecg-214-6-153-156
2. Liu YJ, Rogers J, Liu YZ, Gui X, Jalikis F, Koch L et al. Interobserver agreement in pathologic evaluation of bile duct biopsies. *Hum Pathol.* 2020;(107):29-38.
https://doi.org/10.1016/j.humpath.2020.10.003
3. Сураев Д.Э., Паклина О.В., Калинин Д.В., Каннер Д.Ю. Облигатные предраковые изменения внепеченочных желчных протоков: билиарная интраэпителиальная неоплазия, внутрипротоковая папиллярная неоплазия. *Клин. эксп. морфология.* 2025;14(2):16-26.
Suraev DE, Paklina OV, Kalinin DV, Kanner DYu. Precancerous changes of extrahepatic bile ducts: biliary intraepithelial neoplasia and intraductal papillary neoplasm of the bile duct. *Clin. exp. morphology.* 2025;14(2):16-26 (In Russ.).
https://doi.org/10.31088/CEM2025.14.2.16-26
4. Asbun HJ, Moekotte AL, Vissers FL, Kunzler F, Cipriani F, Alseidi A et al. Intraductal papillary neoplasms of the bile a European retrospective multicenter observational study (EUR-IPNB study). *Int J Surg.* 2023;109(4):760-71.
https://doi.org/10.1097/JS9.0000000000000280
5. Mukkamalla SKR, Naseri HM, Kim BM, Katz SC, Armenio VA. Trends in Incidence and Factors Affecting Survival of Patients with Cholangiocarcinoma in the United States. *J. Natl. Compr. Cancer Netw.* 2018;16(4): 370-376.
https://doi.org/10.6004/jnccn.2017.7056
6. The WHO Classification of Tumours Editorial Board. WHO classification of tumours. Digestive system tumours. 5th ed. Vol. 1. Lyon: IARC; 2019.
7. Montal R, Sia D, Montironi C, Villanueva A, Schwart M, Llovet M.J et al. Molecular classification and therapeutic targets in extrahepatic cholangiocarcinoma. *Journal of Hepatology.* 2020;73(2): 315-327.
https://doi.org/10.1016/j.jhep.2020.03.008
8. Zen Y, Aishima S, Ajioka Y, Haratake J, Kage M, Kondo F et al. Proposal of histological criteria for intraepithelial atypical/proliferative biliary epithelial lesions of the bile duct in hepatolithiasis with respect to cholangiocarcinoma: preliminary report based on interobserver agreement. *Pathol Int.* 2005;55(4):180-8.
https://doi.org/10.1111/j.1440-1827.2005.01816.x
9. Goldblum J6 Srivastava, Allende D. *Gastrointestinal and Liver Pathology*. Third edition. Philadelphia: Elsiver Inc; 2024
10. Spence JR, Lange AW, Lin SC, Kaestner KH, Lowy AM, Kim I et al. Sox17 regulates organ lineage segregation of ventral foregut progenitor cells. *Dev Cell.* 2009;17(1):62-74.
https://doi.org/10.1016/j.devcel.2009.05.012
11. Burt AD, Ferrell LD, Hubscher SG. *MacSween's Pathology of the Liver.* 7th ed. Philadelphia: Elsevier Inc; 2017.
12. Lluís N, Serradilla-Martín M, Achalandabaso M, Jehaes F, Dasari BVM, Mambrilla-Herrero S et al. Intraductal papillary neoplasms of the bile a European retrospective multicenter observational study (EUR-IPNB study). *Int J Surg.* 2023;109(4):760-71.
https://doi.org/10.1097/JS9.0000000000000280
13. Krawczyk M, Ziarkiewicz-Wroblewska B, Podgorska J, Grzybowski J, Gierej b, Krawczyk P. Intraductal papillary neoplasm of the bile duct — A comprehensive review. *Advances in Medical Sciences.* 2021;66(1):138-147.
https://doi.org/10.1016/j.advms.2021.01.005
14. Nakanuma Y, Uesaka K, Kakuda Y, Sugino T, Kubota K, Furukawa T et al. Intraductal Papillary Neoplasm of Bile Duct: Updated Clinicopathological Characteristics and Molecular and Genetic Alterations. *J. Clin. Med.* 2020;9(12):3991.
https://doi.org/10.3390/jcm9123991
15. Sato Y, Harada K, Sasaki M, Nakanuma Y. Histological Characterization of Biliary Intraepithelial Neoplasia with respect to Pancreatic Intraepithelial Neoplasia. International *Journal of Hepatology.* 2014;(2014):6782.
https://doi.org/10.1155/2014/678260
16. Geramizadeh B. Precursor Lesions of Cholangiocarcinoma: A Clinicopathologic Review. *Clinical Pathology.* 2020;15(13):1-5.
https://doi.org/10.1177/2632010X20925045
17. Sato Y, Sasaki M, Harada K, Aishima S, Fukusato T, Ojima H et al. Pathological diagnosis of flat epithelial lesions of the biliary tract with emphasis on biliary intraepithelial neoplasia. *J Gastroenterol.* 2014;49(1):64-72.
https://doi.org/10.1007/s00535-013-0810-5
18. Klöppel G, Adsay V, Konukiewitz B, Kleeff J, Schlitter A.M, Esposito I. Precancerous lesions of the biliary tree. *Best Practice & Research Clinical Gastroenterology.* 2013;27(2):285-297.
https://doi.org/10.1016/j.bpg.2013.04.002
19. Li B, Liu Z, Meng Z, Li M, Tian W and Liu Q (2022) Surgical Treatment of Intraductal Papillary Neoplasm of the Bile Duct: A Report of Two Cases and Review of the Literature. *Front. Oncol.* 2022;(12):916457.
https://doi.org/10.3389/fonc.2022.916457
20. Nakanuma Y, Kakuda Y, Fukumura Y, Sugino T, Uesaka K, Serizawa M et al. The Pathologic and Genetic Characteristics of the Intestinal Subtype of Intraductal Papillary Neoplasms of the Bile Duct. *Am J Surg Pathol.* 2019;43(9):1212-1220.
https://doi.org/10.1097/PAS.0000000000001295
21. Tretiakova M, Antic T, Westerhoff M, Jeffrey M, Himmelfarb E.A, Wang H.L, et all. Diagnostic Utility of CD10 in Benign and Malignant Extrahepatic Bile Duct Lesions. *Am J Surg Pathol.* 2012;36(1):101-108.
https://doi.org/10.1097/PAS.0b013e31822fbc95
22. Шабунин А.В., Паклина О.В., Сетдикова Г.Р., Тавобилов М.М., Араблинский А.В., Лебедев С.С., Греков Д.Н. Онкоцитарный вариант внутрипротоковой папиллярной опухоли желчного протока. *Медицинская визуализация.* 2015;(5):45-51.
Shabunin AV, Paklina OV, Setdikova GR, Tavobilov MM, Arablinsky AV, Lebedev SS, Grekov DN. Intraductal Oncocytic Papillary Tumors of the Bile Duct. *Medicinskaa vizualizacia.* 2015;(5):45-51 (In Russ.).


Поступила 30.07.2025
Received 30.07.2025
Принята в печать 22.12.2025
Accepted 22.12.2025