Архив патологии
2025, т. 87, №4, с. 58–61
https://doi.org/10.17116/patol20258704158

Russian Journal of Archive of Patology
2025, vol. 87, no. 4, pp. 58–61
https://doi.org/10.17116/patol20258704158

Клинико-морфологическое наблюдение ретроперитонеальной малакоплакии

© А.Н. БЕЛКИН[1], Д.А. ЛОБАНОВ[2]

[1]ФГБОУ ВО «Пермский государственный медицинский университет им. акад. Е.А. Вагнера» Минздрава России, Пермь, Россия;
[2]ГБУЗ ПК «Ордена «Знак Почета» Пермская краевая клиническая больница» Минздрава России, Пермь, Россия

РЕЗЮМЕ

Малакоплакия — редкое хроническое воспалительное заболевание, поражающее преимущественно мочеполовую систему. Представлено наблюдение малакоплакии в забрюшинном пространстве у пациентки 53 лет с абдоминальным болевым синдромом. По результатам компьютерной и магнитно-резонансной томографии органов брюшной полости и забрюшинного пространства изменения были расценены как неспецифические. Диагностическая биопсия позволила выявить специфические микроскопические признаки — наличие воспалительно-клеточной инфильтрации в мягких тканях забрюшинного пространства с обилием CD68+ макрофагов, содержащих ШИК-позитивные цитоплазматические включения — тельца Михаэлиса — Гутмана. Морфологическое исследование позволяет провести дифференциальную диагностику малакоплакии с другими патологическими процессами.

Ключевые слова: *малакоплакия, забрюшинное пространство.*

ИНФОРМАЦИЯ ОБ АВТОРАХ:
Белкин А.Н. — https://orcid.org/0000-0002-8646-0483
Лобанов Д.А. — https://orcid.org/0009-0002-8494-2638
Автор, ответственный за переписку: Белкин А. Н. — e-mail: belkinanton87@gmail.com

КАК ЦИТИРОВАТЬ:
Белкин А.Н., Лобанов Д.А. Клинико-морфологическое наблюдение ретроперитонеальной малакоплакии. *Архив патологии*. 2025;87(4):58–61. https://doi.org/10.17116/patol20258704158

Clinical and morphological analysis of a case of retroperitoneal malakoplakia

© A.N. BELKIN[1], D.A. LOBANOV[2]

[1]Perm State Medical University named after academician E.A. Wagner, Perm, Russia;
[2]Perm Regional Clinical Hospital, Perm, Russia

ABSTRACT

Malakoplakia is a rare chronic inflammatory disease that mainly affects the genitourinary system. A case of malakoplakia in the retroperitoneal space in a 53-year-old female patient with abdominal pain syndrome is presented. According to the results of computed tomography and magnetic resonance imaging of the abdominal organs and retroperitoneal space, the changes were assessed as nonspecific. Diagnostic biopsy revealed specific microscopic signs — the presence of inflammatory cell infiltration in the soft tissues of the retroperitoneal space with an abundance of CD68-positive macrophages containing PAS-positive cytoplasmic inclusions — Michaelis-Gutman bodies. Morphological examination allows differential diagnosis of malakoplakia with other pathological processes.

Keywords: *malakoplakia, retroperitoneum.*

INFORMATION ABOUT THE AUTHORS:
Belkin A.N. — https://orcid.org/0000-0002-8646-0483
Lobanov D.A. — https://orcid.org/0009-0002-8494-2638
Corresponding author: Belkin A.N. — e-mail: belkinanton87@gmail.com

TO CITE THIS ARTICLE:
Belkin AN, Lobanov DA. Clinical and morphological analysis of a case of retroperitoneal malakoplakia. *Russian Journal of Archive of Pathology*. 2025;87(4):58–61. (In Russ.). https://doi.org/10.17116/patol20258704158

Малакоплакия — редкое хроническое воспалительное заболевание. Оно впервые описано Михаэлисом и Гутманом в 1902 г., обусловлено вторичным дефектом лизосомной системы макрофагов [1]. Термин «малакоплакия» («мягкая бляшка») предложен в 1903 г. фон Хансеманном [2]. Наиболее часто заболевание выявляется в мочеполовой системе (до 80% случаев), однако описаны случаи поражения желудочно-кишечного тракта, легких, эндокринной и центральной нервной систем, кожи, мягких тканей и других органов [3, 4]. Малакоплакия часто ассоциирована с той или иной формой иммунодефицита, может обнаруживаться у пациентов с ВИЧ-инфекцией, у детей с врожденной патологией иммунной системы (тяжелый комбинированный иммунодефицит, Х-сцепленная агамма-

глобулинемия и др.). Описаны случаи малакоплакии у пациентов со злокачественными опухолями, сахарным диабетом, хроническим гепатитом С, диффузными заболеваниями соединительной ткани и саркоидозом [5].

Согласно современным представлениям, в основе малакоплакии лежит дефект синтеза бета-глюкозидазы и циклического гуанозин-монофосфата в макрофагах, что приводит к нарушению расщепления бактерий в фаголизосомах [6]. При этом начальные этапы процесса фагоцитоза сохранены. Дефект функционирования макрофагов не только поддерживает течение хронического воспаления, но и способствует персистенции инфекционного агента. Среди микроорганизмов, ассоциированных с малакоплакией, выделяют кишечную палочку, а также иные преимущественно грамотрицательные бактерии: клебсиеллы, протей, синегнойную палочку, коринебактерии, ацинетобактеры, энтерококки, микобактерии и др. [7].

Ввиду того, что малакоплакия может имитировать опухолевые процессы во внутренних органах клинически, а также в результатах инструментальных методов исследования, морфологическая верификация патологического процесса обеспечивает достоверность диагностики. Гистологическими критериями малакоплакии наряду с воспалительно-клеточной инфильтрацией мононуклеарами и диффузным фиброзом пораженной ткани является обнаружение макрофагов с гранулярной эозинофильной цитоплазмой (клетки фон Хансеманна), с включением кальцинированных цитоплазматических ШИК-позитивных включений — телец Михаэлиса—Гутмана. Установлено, что данные включения являются фаголизосомами с непереваренными бактериями, которые не подверглись экзоцитозу. Дополнительными методами могут служить гистохимическое исследование с окраской срезов методом вон Косса, ализариновым красным, реакция Перлса и иммуногистохимическое исследование с антителами к антигенам макрофагов.

Результаты клинического обследования. Проведен анализ результатов клинического обследования пациентки *К.* 53 лет, проходившей плановое лечение в отделении эндокринологии по поводу сахарного диабета 2 типа и гипертонической болезни. Из анамнеза известно, что в течение полугода ее беспокоили периодические боли в верхних отделах живота и поясничной области слева. При КТ органов брюшной полости и забрюшинного пространства выявлены гематома забрюшинного пространства слева и хронический калькулезный панкреатит. При МРТ органов брюшной полости и забрюшинного пространства установлены признаки стеноза большого дуоденального сосочка с расширением холедоха до 8 мм, выраженная вирсунгэктазия, асцит **(рис. 1)**.

УЗИ органов брюшной полости позволило выявить наличие камней в желчном пузыре, уплотнение паранефральной жировой клетчатки слева, утолщение стенки селезеночного изгиба ободочной кишки. При лабораторном исследовании в крови анемия легкой степени (гемоглобин 118 г/л, эритроциты $4{,}2 \cdot 10^{12}$/л), ускоренная СОЭ (23 мм/ч), гипергликемия (до 12,3 ммоль/л) в сочетании с увеличением содержания гликированного гемоглобина (10,9%). При исследовании мочи отмечалась выраженная бактериурия, лейкоцитурия (до 100 лейкоцитов в поле зрения), протеинурия (0,26 г/л), что было расценено как проявление диабетической нефропатии.

Пациентка была направлена в хирургическое отделение для планового лечения. На основании анамнеза и данных обследования верифицирован хронический калькулезный панкреатит, осложненный вирсунгэктазией, и хронический калькулезный холецистит. Произведено оперативное вмешательство, включающее лапаротомию, ревизию органов брюшной полости, холицистэктомию, холедохостомию по Холстеду—Пиковскому. После вскрытия париетальной брюшины по наружному контуру нисходящей ободочной кишки в забрюшинном пространстве слева выявлен участок ткани деревянистой плотности грязно-серого цвета, переходящий на мышцы, с очагами размягчения бледно-розового оттенка. Выполнены плановая мультифокальная биопсия образования забрюшинного пространства слева, дренирование брюшной полости. Консервативная терапия в послеоперационном периоде включала прием антибактериальных, спазмолитических, противовоспалительных, антисекреторных лекарственных препаратов.

Проведено морфологическое исследование удаленного желчного пузыря и биоптатов патологически измененной ткани забрюшинного пространства. Материал фиксировали в нейтральном забуференном формалине. Изготовливали парафиновые срезы толщиной 10 мкм с последующей окраской гематоксилином и эозином, проводили ШИК-реакцию и окраску методом Перлса по стандартной методике. Иммуногистохимическое исследование выполняли с моноклональными мышиными антителами к человеческим CD68 (производство Dako, клон KP1). Гистологические препараты оценивали с использованием микроскопа Meiji Techno MT5000, оснащенного цифровой фотокамерой.

Результаты морфологического исследования. Макроскопически материал биоптатов забрюшинного пространства представлен тремя фрагментами ткани серовато-белого цвета с включениями жировой ткани общим размером 20×10×10 мм. Гистологически фрагменты представлены жировой и фиброзной тканью с диффузной воспалительно-клеточной инфильтрацией, кровеносными сосудами различного калибра, фокусами пролиферации эндотелия и фибробластов. В составе инфильтрата преобладали макрофаги; выявлялись также лимфоциты, плазмоциты, немногочисленные нейтро-

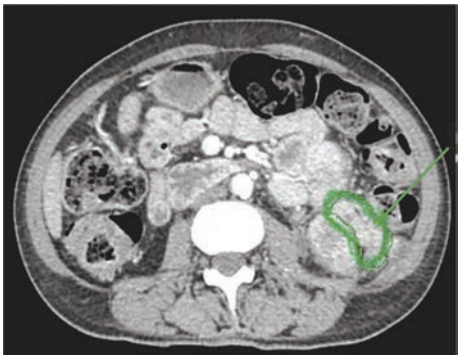

Рис. 1. **Компьютерная томограмма органов брюшной полости и забрюшинного пространства, аксиальная проекция.**
Измененная ткань в забрюшинном пространстве (зеленый контур и стрелка) с 80Н в артериальную фазу.

Fig. 1. **CT scan of the abdominal organs and retroperitoneal space, axial projection.**
Altered tissue in the retroperitoneal space (green outline and arrow) with a density of 80H in the arterial phase.

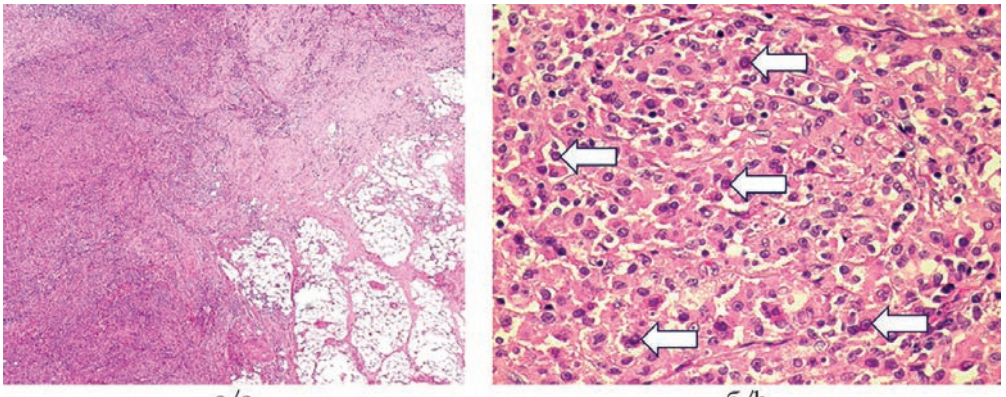

Рис. 2. **Биоптат ткани забрюшинного пространства.**

а — фиброзная и жировая ткань с диффузной инфильтрацией макрофагами, лимфоцитами, плазмоцитами, единичными лейкоцитами; б — в цитоплазме макрофагов выявляются базофильные включения — тельца Михаэлиса—Гутмана (стрелки). Окраска гематоксилином и эозином, а — ×20; б — ×100.

Fig. 2. **Biopsy of retroperitoneal tissue.**

a — fibrous and adipose tissue with diffuse infiltration by macrophages, lymphocytes, plasma cells, and single leukocytes; b — basophilic inclusions — Michaelis—Gutmann bodies (arrows) — are detected in the cytoplasm of macrophages. H&E stain, a — ×20, b — ×100.

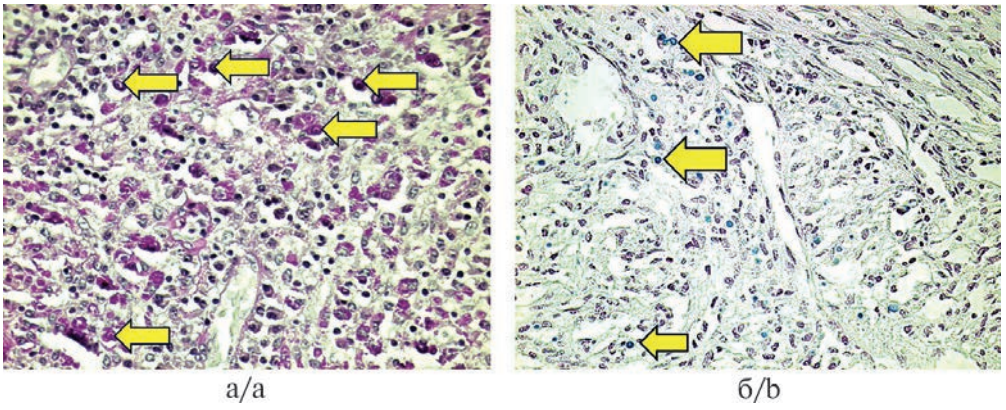

Рис. 3. **Гистохимические исследование биоптата ткани забрюшинного пространства.**

а — в составе воспалительно-клеточного инфильтрата преобладают макрофаги с зернистой цитоплазмой, цитоплазматическими сферическими ШИК-позитивными включениями (стрелки); б — голубоватое окрашивание телец Михаэлиса—Гутмана при проведении реакции Перлса. а — ШИК-реакция, ×400; б — окраска методом Перлса, ×200.

Fig. 3. **Histochemical examination of retroperitoneal tissue biopsy.**

a — the inflammatory cellular infiltrate is predominantly consisting of macrophages with granular cytoplasm, cytoplasmic spherical PAS-positive inclusions — Michaelis—Gutmann bodies (arrows); b — bluish staining in Perls Prussian blue reaction (arrows). a — PAS reaction, ×400, b — Perls staining, ×200.

филы. Во многих участках макрофаги располагались в виде крупных солидных скоплений без трансформации в эпителиоидные и гигантские многоядерные клетки и без тенденции к формированию гранулем. Макрофаги имели мелкозернистую эозинофильную цитоплазму, мономорфные ядра, цитоплазматические сферические включения — ШИК-позитивные тельца Михаэлиса—Гутмана с голубоватой окраской при проведении реакции Перлса. При иммуногистохимическом исследовании биоптата с антителами к CD68 была выявлена диффузная преимущественно цитоплазматическая экспрессия этого антигена в макрофагах. Микроскопические изменения биоптатов ткани забрюшинной клетчатки представлены на **рис. 2—4**. Исследован желчный пузырь размером 80×30×15 мм с отечной стенкой, многочисленными конкрементами желтого цвета в просвете. В стенке желчного пузыря наряду с отеком, неравномерным фиброзом, гипертрофией миоцитов мышечного слоя была выявлена слабовыраженная инфильтрация лимфоцитами и макрофагами. На основании морфологического исследования сформулировано заключение о наличии малакоплакии жировой клетчатки забрюшинного пространства и хронического калькулезного холецистита **(см. рис. 2—4)**.

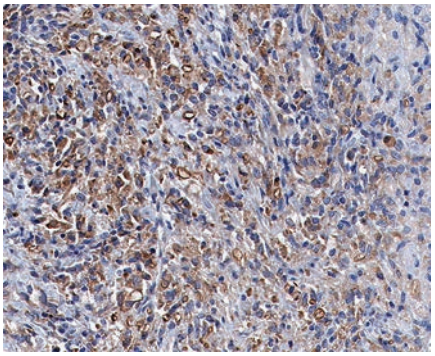

***Рис. 4.* Биоптат ткани забрюшинного пространства, иммуногистохимическая реакция с антителами к CD68.**
Диффузная цитоплазматическая экспрессия маркера в макрофагах, ×200.

***Fig. 4.* Biopsy of retroperitoneal tissue, immunohistochemical reaction with antibodies to CD68.**
Diffuse cytoplasmic expression of the marker in macrophages, ×200.

Обсуждение

Данное наблюдение представляет интерес по ряду причин. Малакоплакия — это редкое воспалительное заболевание, поражающее как внутренние органы, так и мягкие ткани. Проанализирован клинический случай пациентки, страдавшей абдоминальным болевым синдромом на протяжении 6 мес. Оценку иммунного статуса при обследовании пациентки не проводили. Тем не менее наличие сахарного диабета 2 типа, анемии позволяет заподозрить у нее вторичный иммунодефицит. Имеющаяся у пациентки желчнокаменная болезнь указывает на предшествующее изменение реологических свойств желчи, нарушение санирующей функции желчи в кишечнике и, как следствие, избыточное размножение условно-патогенной микрофлоры. Это наряду с иммунодефицитом может служить одним их факторов риска развития малакоплакии. В ходе оперативного вмешательства у пациентки выявлен участок патологически измененной ткани в забрюшинном пространстве. Следует отметить, что специфичные для малакоплакии инструментальные изменения данной локализации в настоящее время не описаны в литературе ввиду малого числа наблюдений. Поскольку подобные проявления могут ошибочно интерпретироваться как забрюшинные гематомы, опухоли и ряд других патологических процессов, биопсия и последующее морфологическое исследование играют решающую роль в постановке диагноза.

В настоящее время описаны единичные случаи ретроперитонеальной малакоплакии [4, 8]. В каждом из них авторы обращали внимание на наличие поражения внутренних органов: мочевого пузыря, предстательной железы, мочеточника, почек, толстого кишечника.

Дифференциальная диагностика ретроперитонеальной малакоплакии включает опухоли и опухолеподобные процессы: лимфопролиферативные заболевания (в том числе гистиоцитозы), опухоли мезенхимального и нейрогенного гистогенеза, ретроперитонеальный фиброз (болезнь Ормонда). Лечение малакоплакии консервативное, включает длительную антибиотикотерапию в сочетании с коррекцией нарушения функций иммунной системы. В случае распространенного поражения проводится хирургическое лечение с удалением пораженных тканей. Прогноз для пациента, как правило, благоприятный, но при этом необходимо учитывать возможность рецидива заболевания.

Особенностью представленного случая является редкая локализация патологического процесса, обусловливающая трудности клинической диагностики. Ведущий метод диагностики — морфологическое исследование материала, позволившее выявить изменения, специфичные для малакоплакии.

Авторы заявляют об отсутствии конфликта интересов.
The authors declare no conflicts of interest.

ЛИТЕРАТУРА/REFERENCES

1. Sajjanar AB, Vagha S. Malakoplakia of the gallbladder: a case report. *Cureus*. 2023;15(5):e38912. https://doi.org/10.7759/cureus.38912
2. Dasgupta P, Womack C, Turner AG, Blackford HN. Malacoplakia: von Hansemann's disease. *BJU Int.* 1999;84(4):464-469. https://doi.org/10.1046/j.1464-410x.1999.00198.x
3. Oladipo A, Somaiya P, Kassab A, Liddicoat A, Mathew J. A rare cause of pelvic malakoplakia mimicking advanced cervical cancer infiltrating the bladder. *J Obstet Gynaecol.* 2007;27(7):749-751. https://doi.org/10.1080/01443610701630815
4. Son SM, Woo CG, Lee HC, Yun SJ, Lee OJ. Retroperitoneal malakoplakia mimicking sarcoma: a case report. *Int J Clin Exp Med*. 2017;10(8):12663-12666.
5. Guha S, Liu H. Malakoplakia of the pancreas with simultaneous colon involvement: case report and review of the literature. *Case Rep Pathol*. 2015;2015:649136. https://doi.org/10.1155/2015/649136
6. Abdou NI, NaPombejara C, Sagawa A, Ragland C, Stechschulte DJ, Nilsson U, Gourley W, Watanabe I, Lindsey NJ, Allen MS. Malakoplakia: evidence for monocyte lysosomal abnormality correctable by cholinergic agonist in vitro and in vivo. *N Engl J Med*. 1977;297(26):1413-1419. https://doi.org/10.1056/nejm197712292972601
7. Chaudhry N, Vazzano J, Parwani A. Case study: malakoplakia of the bladder. *Pathol Res Pract*. 2022;237:153852. https://doi.org/10.1016/j.prp.2022.153852
8. Irarrázaval-Mainguyague MJ, Cabreras M, Oksenberg S, Pulgar MA, Rojas F, Álvarez M, Quezada-Diaz FF. Malakoplakia mimicking a locally advanced colorectal neoplasm. *J Surg Case Rep*. 2021;2021(6):rjab225. https://doi.org/10.1093/jscr/rjab225

Поступила 21.10.2024
Received 21.10.2024
Принята в печать 29.04.2025
Accepted 29.04.2025