Архив патологии
2023, т. 85, №4, с. 59-64
https://doi.org/10.17116/patol20238504159

Russian Journal of Archive of Patology =
Arkhiv patologii 2023, vol. 85, no 4, pp. 59-64
https://doi.org/10.17116/patol20238504159

Мелкоклеточная нейроэндокринная карцинома эндометрия

© Г.А. ДЕМЯШКИН[1, 2], Р.Ф. ЗИБИРОВ[1], А.А. ЛУГОВСКОЙ[2], А.А. СИГОРСКАЯ[2], И.А. СТОЛЯРОВ[2]

[1]ФГБУ «Национальный медицинский исследовательский центр радиологии» Минздрава России, Обнинск, Россия;
[2]ФГАОУ ВО «Первый Московский государственный медицинский университет им. И.М. Сеченова» Минздрава России (Сеченовский университет), Москва, Россия

РЕЗЮМЕ

В статье описано редкое наблюдение мелкоклеточной нейроэндокринной карциномы эндометрия у пациентки 67 лет. Согласно данным литературы, во всем мире описано всего около 90 подобных наблюдений. При гистологическом исследовании обнаружили три необходимых признака: мелкоклеточный характер опухоли, наличие эпителиальных и нейроэндокринных маркеров. При ИГХ-исследовании отметили положительную экспрессию маркеров Syn, Chrom A, CD56, CK AE1/AE3; индекс пролиферативной активности составил 70%.

Ключевые слова: *нейроэндокринная опухоль, матка, иммуногистохимия.*

ИНФОРМАЦИЯ ОБ АВТОРАХ:
Демяшкин Г.А. — https://orcid.org/0000-0001-8447-2600
Зибиров Р.Ф. — https://orcid.org/0000-0001-5252-0436
Луговской А.А. —https://orcid.org/0000-0003-2902-6354
Сигорская А.А. —https://orcid.org/0000-0002-0157-3391
Столяров И.А. — https://orcid.org/0000-0002-1212-7338
Автор, ответственный за переписку: Демяшкин Г.А. — e-mail: dr.dga@mail.ru

КАК ЦИТИРОВАТЬ:
Демяшкин Г.А., Зибиров Р.Ф., Луговской А.А., Сигорская А.А., Столяров И.А. Мелкоклеточная нейроэндокринная карцинома эндометрия. *Архив патологии*. 2023;85(4):59–64. https://doi.org/10.17116/patol20238504159

Small cell neuroendocrine carcinoma of the endometrium

© G.A. DEMYASHKIN[1, 2], R.F. ZIBIROV[1], A.A. LUGOVSKOI[2], A.A. SIGORSKAIA[2], I.A. STOLIAROV[2]

[1]National Medical Research Centre of Radiology, Obninsk, Russia;
[2]I.M. Sechenov First Moscow State Medical University, Moscow, Russia

ABSTRACT

The article describes a rare case of small cell neuroendocrine carcinoma of the endometrium in a 67-year-old woman. According to the literature, only about 90 such observations have been described worldwide. Histological examination revealed three necessary features: the small-cell nature of the tumor, the presence of epithelial and neuroendocrine markers. An IHC study revealed a positive expression of Syn, Chrom A, CD56, CK AE1/AE3 markers; the proliferative activity index was 70%.

Keywords: *neuroendocrine tumor, uterus, immunohistochemistry.*

INFORMATION ABOUT THE AUTHORS:
Demyashkin G.A. — https://orcid.org/0000-0001-8447-2600
Zibirov R.F. — https://orcid.org/0000-0001-5252-0436
Lugovskoi A.A. —https://orcid.org/0000-0003-2902-6354
Sigorskaia A.A. —https://orcid.org/0000-0002-0157-3391
Stolyarov I.A. — https://orcid.org/0000-0002-1212-7338
Corresponding author: Demyashkin G.A. — e-mail: dr.dga@mail.ru

TO CITE THIS ARTICLE:
Demyashkin GA, Zibirov RF, Lugovskoi AA, Sigorskaia AA, Stoliarov IA. Small cell neuroendocrine carcinoma of the endometrium. *Archive of Pathology = Arkhiv patologii*. 2023;85(4):59–64. (In Russ.). https://doi.org/10.17116/patol20238504159

Мелкоклеточная нейроэндокринная карцинома (МКНК) эндометрия входит в группу нейроэндокринной неоплазии наряду с нейроэндокринной опухолью (G1, G2), крупноклеточной нейроэндокринной карциномой и комбинированными типами мелкоклеточной и крупноклеточной карцином (ВОЗ, 2020 г.). Наиболее частая локализация МКНК — легкие, в органах женской репродуктивной системы встречается крайне редко, локализуясь обычно в шейке матке и составляя лишь 2% от всех новообразований женской репродуктивной системы. МКНК эндометрия тела матки описана в единичных случаях, она обладает высокой агрессивностью [1, 2].

МКНК эндометрия является чрезвычайно сложной для диагностики опухолью, что затрудняет выбор адекватной терапии. Стоит отметить, что в современной онкологической гинекологии цитологическое исследование мазка из цервикального канала и патоморфологический анализ неоплазии являются важными для раннего выявления заболевания, однако критерии диагностики МКНК эндометрия остаются мало изученными [3].

Принимая во внимание чрезвычайно редкую встречаемость в каждодневной практике врача-патологоанатома, в данном сообщении мы сконцентрировались на описании дифференциальных критериев диагностики МКНК эндометрия, опираясь на гистологический и иммуногистохимический методы верификации.

Клинический случай

Пациентка *Н.*, 67 лет, обратилась к гинекологу с жалобами на периодические кровотечения из влагалища; проведено выскабливание, в последующем — пангистерэктомия. По результатам морфологического исследования поставлен диагноз: «солидная низкодифференцированная опухоль эндометрия».

При макроскопическом исследовании размер матки составил 8,1×7,2×6,4 см, максимальная толщина миометрия — 3,5 см. Эндометрий гладкий, бледный. В верхнем и среднем сегментах матки обнаружено два опухолевых узла с инвазией в стенку вплоть до серозной оболочки, в правом яичнике — микрокисты и полнокровные кровеносные сосуды. Левый яичник без особенностей.

При микроскопическом анализе опухолевые узлы представлены скоплениями мелких гиперхромных клеток округлой формы с узким ободком скудной цитоплазмы и нечеткими клеточными границами. Ядра округлой, овальной или неправильной формы с мелкодисперсным хроматином без отчетливо различимых ядрышек. В большинстве клеток наблюдали фигуры митоза. Кроме того, отмечали очаги некроза и признаки апоптоза. Опухоль инфильтрировала практически всю толщу миометрия, сопровождалась ангио- и лимфоинвазией. Вне опухолевых узлов стенка матки обычного строения. В яичниках элементов опухоли не обнаружили.

При ИГХ-исследовании выявлена выраженная цитоплазматическая реакция атипичных клеток с нейроэндокринными маркерами: синаптофизином, хромогранином А и CD56. Очаговое окрашивание с антителами к AE1/AE3 обнаружили в эпителиальном компоненте. При маркировании на CK7, ER, PR, Vimentin и p63 неопластические кластеры оставались ИГХ-негативными. Индекс пролиферации на основе экспрессии Ki-67 составил 70%, что указывает на агрессивное течение и неблагоприятный прогноз **(см. рисунок)**.

Обсуждение

Мелкоклеточная нейроэндокринная карцинома эндометрия (Small cell neuroendocrine carcinoma; 8041/3; C54) является чрезвычайно редкой и крайне агрессивной опухолью с массивной ангио- и лимфоинвазией, встречается у женщин любого возраста (от 25 до 87 лет; $m \pm 42$ года) и ассоциирована с ВПЧ 18>ВПЧ 16 [4, 5]. Следует учитывать, что на этапе дифференциальной диагностики нередко выявляются метастазы в шейке матки, влагалище, яичниках, легких, костях и лимфатических узлах малого таза [6], поэтому постановка правильного патолого-анатомического диагноза является важнейшей частью при подходе к выбору тактики лечения. В настоящем клиническом наблюдении большой интерес представляет дифференциальный поиск.

При макроскопическом исследовании обнаружена солидная опухоль с инвазивным ростом вплоть до периметрия. Гистологическое строение МКНК более всего соответствует мелкоклеточному нейроэндокринному раку легкого, который встречается относительно часто [7, 8].

Основным при диагностике МКНК эндометрия является иммуногистохимическое исследование.

Дифференциальную диагностику проводили, основываясь на результатах иммуногистохимического исследования, так как мелкоклеточную нейроэндокринную карциному эндометрия следует дифференцировать от широкого спектра онкологических гинекологических заболеваний, таких как карциносаркома, аденосаркома, эндометриоидная аденокарцинома, недифференцированный рак, а также от возможных метастазов мелкоклеточной карциномы из других органов, в первую очередь легкого, которые хотя и являются чрезвычайно редкими, тем не менее не исключены [9].

Для вынесения патоморфологического заключения МКНК эндометрия в микропрепаратах необходимо визуализировать три критерия: эндометриальный (эпителиальный) субстрат опухоли; наличие мелких атипичных клеток и самое важное — положительная ИГХ-реакция хотя бы с одним из универсальных нейроэндокринных маркеров [6, 10]. В настоящем клиническом наблюдении опухоль продемонстрировала положительную реакцию с тремя маркерами (синаптофизин, хромогранин А, CD56), что доказывает нейроэндокринный характер обнаруженной неоплазии эндометрия [11, 12]. На наш взгляд, наиболее информативным является наличие белка синаптофизина, который участвует в синаптической передаче и часто выявляется в нейроэндокринных неоплазиях и опухолях центральной нервной системы [13].

Эпителиальный компонент эндометрия был подтвержден положительной реакцией на PanCK AE1/AE3, в то время как реакция с CK7 была негативной. Положительная ИГХ-реакция на CK7 часто наблюдается при плоскоклеточном раке [14].

Исследование уровня экспрессии Vimentin, ER, PR и p63 носит уточняющий характер, так как присутствие этих маркеров нехарактерно для мелкоклеточной карциномы, но они часто встречаются при других, более распространенных онкологических гинекологических заболеваниях. Следует помнить, что описаны случаи смешанной опухоли матки [15, 16]. Отсутствие реакции с эстрогеновыми и прогестероновыми рецепторами исключило эндометриоидную аденокарциному, а также функциональную зависимость неоплазии от эстрогена и прогестерона. Отсутствие реакции атипичных клеток с Vimentin позволило исключить карциносаркому и аденосаркому. Другим маркером, необходимым для установления диагноза, являлся p63, который всегда остается негативным при мелкоклеточной карциноме, однако выявляется при остальных онкологических заболеваниях эндометрия **(таблица)**.

Прогрессирование МКНК эндометрия зависит от стадии, возраста, глубины стромальной инвазии, клинической картины (наличие метастазов), соматического статуса. Паранеопластические синдромы включают синдром Кушинга, карциноидный синдром, синдром неадекватной секреции

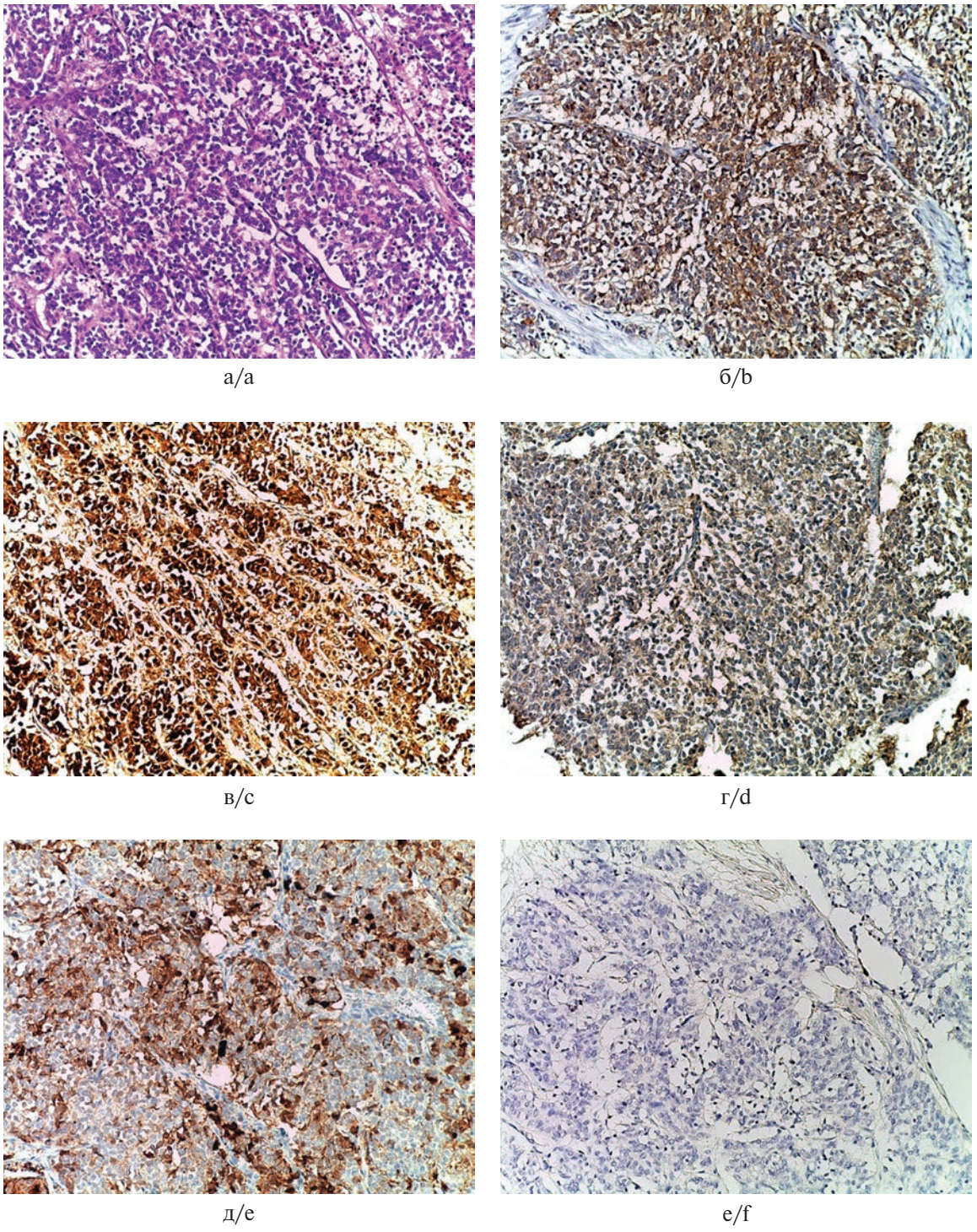

а/a б/b в/c г/d д/e е/f

Мелкоклеточная нейроэндокринная карцинома эндометрия.

а — окраска гематоксилином и эозином; иммуногистохимическая реакция с антителами к: б — синаптофизину; в — хромогранину А; г — CD56; д — CK AE1/AE3; е — CK 7. ×200. Пояснение в тексте.

Small cell neuroendocrine carcinoma of the endometrium.

a — H&E; immunohistochemical reaction to: b — Synaptophysin; c — Chromogranin A; d — CD56; e — CK AE1/AE3; f — CK 7. ×200. Explanation in the text.

Продолжение рисунка см. на след. стр.

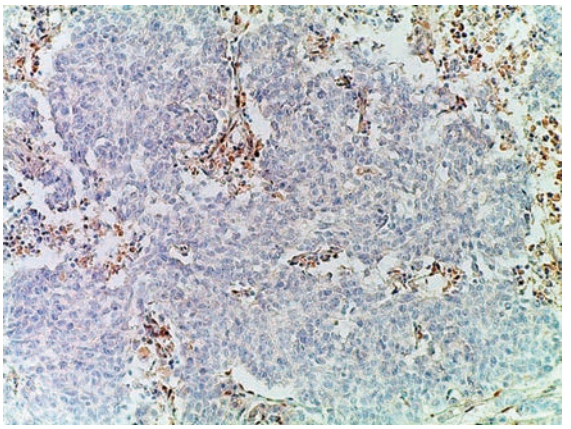

ж/g

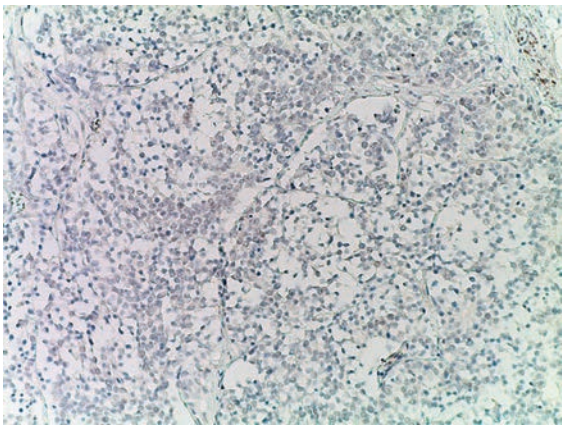

з/h

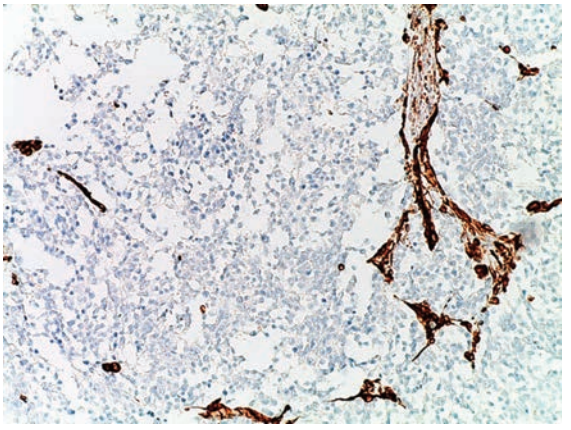

и/i

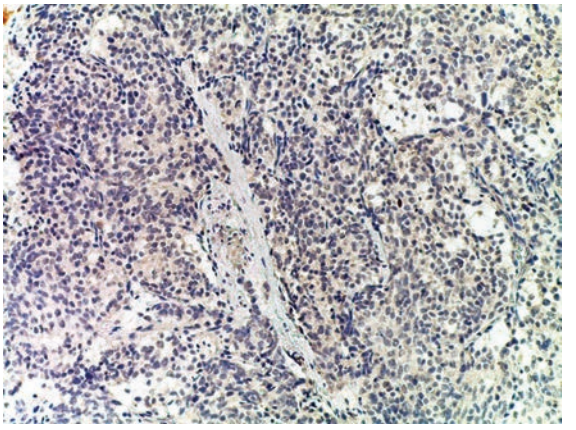

к/j

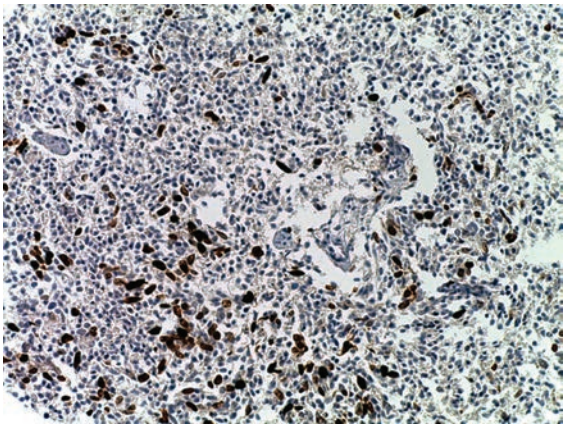

л/k

Мелкоклеточная нейроэндокринная карцинома эндометрия. *(Продолжение)*.
ж — ER; з — PR; и — Vimentin; к — p63; л — Ki-67. ×200. Объяснение в тексте.

Small cell neuroendocrine carcinoma of the endometrium.
g — ER; h — PR; i — Vimentin; j — p63; k — Ki-67. ×200. Explanation in the text.

Маркеры для выявления мелкоклеточной нейроэндокринной карциномы эндометрия

Markers for the detection of small cell carcinoma of the endometrium

Маркер	Данные литературы*	Случай	Примечание
Synaptophysin	+ или –	+	Обязательно наличие не менее одного из маркеров
Chromogranin A	+ или –	+	То же
CD56	+	+	» »
PanCK AE1/AE3	+	+	
CK18	+	н.и.	
CK7	—	—	
p16	+	н.и.	
p63	—	—	
ER	—	—	
PR	—	—	
Vimentin	—	—	
CD117	+ или –	н.и.	Преимущественно негативный
Pax8	+ или –	н.и.	Преимущественно негативный

Примечание. *Источники [1, 2, 5, 6, 9, 10, 17—19]; н.и. — не исследовался.

АДГ, гипогликемию и ретинопатию [20, 21]. Как правило, МКНК эндометрия характеризуется агрессивным течением с быстрым метастазированием и неблагоприятным прогнозом, несмотря на проводимое лечение (радикальная гистерэктомия с двусторонней лимфаденэктомией, лучевая и химиотерапия) [3, 18, 19]. Данные о 5-летней выживаемости пациенток, учитывая мизерное количество описанных случаев и особенности течения заболевания, точно не установлены. Для сравнения: 5-летняя выживаемость при МКНК шейки матки составляет 25—40%, а средняя продолжительность жизни после постановки диагноза — 40 мес [22, 23].

Авторы заявляют об отсутствии конфликта интересов.
The authors declare no conflicts of interest.

ЛИТЕРАТУРА/REFERENCES

1. Pang L, Yang H, Ning Y, Zheng C. Retrospective analysis of clinicopathological features and prognosis of gynecological small-cell carcinoma. *Cancer Manag Res*. 2021;13:4529-4540. https://doi.org/10.2147/CMAR.S314686
2. Crowder S, Tuller E. Small cell carcinoma of the female genital tract. *Semin Oncol*. 2007;34(1):57-63. https://doi.org/10.1053/j.seminoncol.2006.10.028
3. D'Antonio A, Addesso M, Caleo A, Guida M, Zeppa P. Small cell neuroendocrine carcinoma of the endometrium with pulmonary metastasis: a clinicopathologic study of a case and a brief review of the literature. *Ann Med Surg (Lond)*. 2015;5:114-117. https://doi.org/10.1016/j.amsu.2015.12.055
4. Stoler MH, Mills SE, Gersell DJ, Walker AN. Small-cell neuroendocrine carcinoma of the cervix. A human papillomavirus type 18-associated cancer. *Am J Surg Pathol*. 1991;15(1):28-32. https://doi.org/10.1097/00000478-199101000-00003
5. Lu J, Li Y, Wang J. Small cell (neuroendocrine) carcinoma of the cervix: an analysis for 19 cases and literature review. *Front Cell Infect Microbiol*. 2022;12:916506. https://doi.org/10.3389/fcimb.2022.916506
6. Chen J, Shi J, Gao H, Li J, Li Q, Xie J. Small cell carcinoma of the endometrium: a clinicopathological and immunohistochemical study. *Int J Clin Exp Pathol*. 2014;7(12):8869-8874.
7. Savu C, Melinte A, Diaconu C, Stiru O, Gherghiceanu F, Tudorica ȘDO, Dumitrașcu OC, Bratu A, Balescu I, et al. Lung neuroendocrine tumors: a systematic literature review (Review). *Exp Ther Med*. 2022;23(2):176. https://doi.org/10.3892/etm.2021.11099
8. Lázaro S, Pérez-Crespo M, Lorz C, Bernardini A, Oteo M, Enguita AB, Romero E, Hernández P, Tomás L, Morcillo MÁ, et al. Differential development of large-cell neuroendocrine or small-cell lung carcinoma upon inactivation of 4 tumor suppressor genes. *Proc Natl Acad Sci USA*. 2019;116(44):22300-22306. https://doi.org/10.1073/pnas.1821745116
9. Pocrnich CE, Ramalingam P, Euscher ED, Malpica A. Neuroendocrine carcinoma of the endometrium: a clinicopathologic study of 25 cases. *Am J Surg Pathol*. 2016;40(5):577-586. https://doi.org/10.1097/PAS.0000000000000633
10. van Hoeven KH, Hudock JA, Woodruff JM, Suhrland MJ. Small cell neuroendocrine carcinoma of the endometrium. *Int J Gynecol Pathol*. 1995;14(1):21-29. https://doi.org/10.1097/00004347-199501000-00005
11. Eriksson B, Öberg K, Stridsberg M. Tumor markers in neuroendocrine tumors. *Digestion*. 2000;62(suppl 1):33-38. https://doi.org/10.1159/000051853
12. Dong Y, Li Y, Liu R, Li Y, Zhang H, Liu H, Chen J. Secretagogin, a marker for neuroendocrine cells, is more sensitive and specific in large cell neuroendocrine carcinoma compared with the markers CD56, CgA, Syn and Napsin A. *Oncol Lett*. 2020;19(3):2223-2230. https://doi.org/10.3892/ol.2020.11336
13. Wiedenmann B, Franke WW, Kuhn C, Moll R, Gould VE. Synaptophysin: a marker protein for neuroendocrine cells and neoplasms. *Proc Natl Acad Sci USA*. 1986;83(10):3500-3504. https://doi.org/10.1073/pnas.83.10.3500
14. Vasilevska D, Rudaitis V, Adamiak-Godlewska A, Semczuk-Sikora A, Lewkowicz D, Vasilevska D, Semczuk A. Cytokeratin expression pattern in human endometrial carcinomas and lymph nodes micrometastasis: a mini-review. *J Cancer*. 2022;13(6):1713-1724. https://doi.org/10.7150/jca.70550
15. Hu R, Jiang J, Song G, Zhu C, Chen L, Wang C, Wang X. Mixed large and small cell neuroendocrine carcinoma of the endometrium with serous carcinoma: a case report and literature review. *Medicine (Baltimore)*. 2019;98(29):e16433. https://doi.org/10.1097/MD.0000000000016433

16. Brudie LA, Khan F, Radi MJ, Ahmad S. Serous carcinoma of endometrium in combination with neuroendocrine small-cell: a case report and literature review. *Gynecol Oncol Rep*. 2016;17:79-82. https://doi.org/10.1016/j.gore.2016.07.004
17. Petru E, Pasterk C, Reich O, Obermair A, Winter R, Breitenecker G. Small-cell carcinoma of the uterus and the vagina: experience with ten patients. *Arch Gynecol Obstet*. 2005;271(4):316-319. https://doi.org/10.1007/s00404-004-0630-1
18. Cohen JG, Kapp DS, Shin JY, Urban R, Sherman AE, Chen LM, Osann K, Chan JK. Small cell carcinoma of the cervix: treatment and survival outcomes of 188 patients. *Am J Obstet Gynecol*. 2010;203(4):347.e1-6. https://doi.org/10.1016/j.ajog.2010.04.019
19. Katahira A, Akahira J, Niikura H, Moriya T, Matsuzawa S, Makinoda S, Oda T, Fujiwara K, Yaegashi N. Small cell carcinoma of the endometrium: report of three cases and literature review. *Int J Gynecol Cancer.* 2004;14(5):1018-1023. https://doi.org/10.1111/j.1048-891X.2004.14545.x
20. Campo E, Brunier MN, Merino MJ. Small cell carcinoma of the endometrium with associated ocular paraneoplastic syndrome. *Cancer.* 1992;69(9):2283-2288. https://doi.org/10.1002/1097-0142(19920501)69:9<2283::aid-cncr2820690913>3.0.co;2-v
21. Doukhopelnikoff A, Debrock G, Steelandt T, De Jonge E. The importance of recognizing paraneoplastic symptoms: a case report of Neuroendocrine Small Cell Carcinoma of the Endometrium presenting as Paraneoplastic Cushing's Syndrome. *Facts Views Vis Obgyn*. 2017;9(2):121-126.
22. Tempfer CB, Tischoff I, Dogan A, Hilal Z, Schultheis B, Kern P, Rezniczek GA. Neuroendocrine carcinoma of the cervix: a systematic review of the literature. *BMC Cancer*. 2018;18(1):530. https://doi.org/10.1186/s12885-018-4447-x
23. Pang L, Wang S. Prevalence, associated factors, and survival outcomes of small-cell neuroendocrine carcinoma of the gynecologic tract: a large population-based analysis. *Front Med (Lausanne)*. 2022;9:836910. https://doi.org/10.3389/fmed.2022.836910

Поступила 20.12.2022
Received 20.12.2022
Принята в печать 19.04.2023
Accepted 19.04.2023