Архив патологии
2023, т. 85, №4, с. 47-53
https://doi.org/10.17116/patol20238504147

Russian Journal of Archive of Patology =
Arkhiv patologii 2023, vol. 85, no 4, pp. 47-53
https://doi.org/10.17116/patol20238504147

# Злокачественная строма? Альтернативная локализация классических генетических аберраций в нейробластоме

© А.С. ШАРЛАЙ[1], Н.В. ГЕГЕЛИЯ[1], А.Е. ДРУЙ[1], Д.М. КОНОВАЛОВ[1, 2]

[1]ГБУ «Национальный медицинский исследовательский центр детской гематологии, онкологии и иммунологии им. Дмитрия Рогачева» Минздрава России, Москва, Россия;
[2]ФГБОУ ДПО «Российская медицинская академия непрерывного профессионального образования», Москва, Россия

**РЕЗЮМЕ**

Нейробластома (НБ) — это злокачественное новообразование, возникающее из примитивных клеток симпатической нервной системы. На основании клинических и молекулярно-генетических характеристик (статус генов *MYCN, ALK*, регионов 1p и 11q) все НБ стратифицируют на группы риска. Поскольку гистологическое строение и клеточный состав НБ сильно варьируют, интерпретация результата генетических исследований может стать непростой задачей. В статье описано 2 наблюдения с классическими для НБ хромосомными аберрациями в стромальном компоненте опухоли.

***Ключевые слова:*** *нейробластома, шванновская строма, вариации числа копий, 1p, 11q.*

**ИНФОРМАЦИЯ ОБ АВТОРАХ:**
Шарлай А.С. — https://orcid.org/0000-0001-5354-7067
Гегелия Н.В. — https://orcid.org/0000-0001-6208-6557
Друй А.Е. — https://orcid.org/0000-0003-1308-8622
Коновалов Д.М. — https://orcid.org/0000-0001-7732-8184
**Автор, ответственный за переписку:** Коновалов Д.М. — e-mail: dmk_nadf@mail.ru

**КАК ЦИТИРОВАТЬ:**
Шарлай А.С., Гегелия Н.В., Друй А.Е., Коновалов Д.М. Злокачественная строма? Альтернативная локализация классических генетических аберраций в нейробластоме. *Архив патологии*. 2023;85(4):47–53. https://doi.org/10.17116/patol20238504147

# «Malignant stroma?» Alternative localization of classical genetic aberrations in neuroblastoma

© A.S. SHARLAI[1], N.V. GEGELIYA[1], A.E. DRUY[1], D.M. KONOVALOV[1, 2]

[1]Dmitry Rogachev National Medical Research Center of Pediatric Hematology, Oncology and Immunology, Moscow, Russia;
[2]Russian Medical Academy of Continuous Professional Education, Russia, Moscow, Russia

**ABSTRACT**

Neuroblastoma (NB) is a malignant neoplasm originating from the primary cells of the sympathetic nervous system. Patients with NB are risk-stratified using a number of features including age at diagnosis, disease stage, tumor histology and genetic profile (status of *NMYC, ALK* genes, regions 1p and 11q). The interpretation of the results of genetic studies can become a source of problems because neuroblastoma has a heterogeneous histological pattern. The article describes 2 cases with classical for NB chromosomal aberrations in the stromal component of the tumor.

***Keywords:*** *neuroblastoma, Schwannian stroma, copy number variations, 1p, 11q.*

**INFORMATION ABOUT THE AUTHORS:**
Sharlai A.S. — https://orcid.org/0000-0001-5354-7067
Gegeliya N.V. — https://orcid.org/0000-0001-6208-6557
Druy A.E. — https://orcid.org/0000-0003-1308-8622
Konovalov D.M. — https://orcid.org/0000-0001-7732-8184
**Corresponding author:** Konovalov D.M. — e-mail: dmk_nadf@mail.ru

**TO CITE THIS ARTICLE:**
Sharlai AS, Gegeliya NV, Druy AE, Konovalov DM. «Malignant stroma?» Alternative localization of classical genetic aberrations in neuroblastoma. *Archive of Pathology = Arkhiv patologii*. 2023;85(4):47–53. (In Russ.). https://doi.org/10.17116/patol20238504147

Нейробластома (НБ) представляет собой злокачественное новообразование, возникающее из примитивных клеток симпатической нервной системы [1]. В развитии НБ особую роль играют симпатоадреналовые клетки-предшественники, которые в норме дифференцируются в хромаффинные клетки надпочечников и клетки симпатических ганглиев [2]. В связи с этим чаще всего НБ развивается в мозговом веществе надпочечников, реже —

в параспинальных симпатических ганглиях шеи, грудной клетки, брюшной полости или таза [3, 4]. Как правило, опухоль возникает спорадически, однако описаны семейные случаи НБ, доля которых составляет не более 1—2% [5]. НБ является наиболее частой экстракраниальной солидной опухолью у детей и занимает 1-е место по распространенности во всем мире среди детей в возрасте до 15 лет [6—11].

На основании клинических и молекулярно-генетических характеристик (таких как статус гена *MYCN* и региона 1p) все НБ стратифицируют на группы низкого, среднего или высокого риска [12]. В отличие от стандартной процедуры лечения НБ низкого риска, которая подразумевает наблюдение, а иногда и хирургическое вмешательство, пациентам с высоким риском проводят интенсивную химиотерапию, хирургическое вмешательство, лучевую терапию и иммунотерапию [13]. Несмотря на то что большинство НБ высокого риска первоначально реагируют на лечение, рецидивы и возникающая резистентность к терапии остаются основными клиническими проблемами. Летальность среди пациентов с НБ высокого риска достигает 50%, поэтому существует потребность в более эффективных терапевтических подходах для такой группы пациентов [1].

Успехам в разработке таргетной терапии для пациентов с НБ препятствует отсутствие рекуррентных соматических мутаций в опухолевых клетках. В настоящий момент активирующие мутации гена *ALK* остаются единственным рекуррентным соматическим вариантом, хотя только 8—10% опухолей имеют данную аберрацию, что ограничивает практическое применение ингибиторов [14, 15]. В отличие от точечных мутаций хромосомные числовые аберрации (copy number variations) встречаются значительно чаще в клетках НБ. Так, например, гемизиготная потеря длинного плеча 11-й хромосомы (11q) наблюдается примерно в 35—45% случаев всех НБ и характеризуется неблагоприятным прогнозом [16—19].

Для выявления хромосомных аберраций в НБ методом выбора является флюоресцентная гибридизация *in situ* (FISH), однако в руководстве по цитогенетическим исследованиям опухолей предусмотрено применение и других молекулярно-генетических тестов, таких как количественная ПЦР (qPCR), мультиплексная лигазно-зависимая амплификация зондов (MLPA), сравнительная геномная гибридизация (CGH) и секвенирование нового поколения (NGS) [20].

Поскольку НБ характеризуется высоким уровнем гистологической внутриопухолевой гетерогенности, то флюоресцентная гибридизация *in situ* (FISH) имеет ряд преимуществ, позволяя направленно исследовать область интереса в срезе. Правило оценки реакции FISH на тканевых срезах подразумевает оценку только опухолевого компонента с игнорированием сигналов от клеток стромы, которые так или иначе могут встречаться в срезе [21]. Однако в случаях, когда стромальный компонент преобладает над опухолевым субстратом, совсем исключить из анализируемого региона сигналы от клеток стромы в рутинной практике не представляется возможным.

В статье представлено два наблюдения нейробластомы с необычными молекулярно-генетическими изменениями. В обоих случаях исследование проводилось на материале парафиновых блоков. Для исследования методом FISH были проведены серийные срезы толщиной 3—4 мкм, для мультиплексной лигазно-зависимой амплификации зондов (MLPA) использовали ДНК, выделенную из материала, залитого в парафиновые блоки.

Подготовку к микродиссекции опухолевого материала из парафиновых блоков проводили под контролем серийного среза, окрашенного гематоксилином и эозином.

В рамках данной работы методика FISH была реализована как на полноразмерных гистологических срезах, так и на срезах диссектированного материала. Для выявления делеции хромосомного региона 1p проводили FISH с использованием ДНК-зонда XL 1p36/1q25 del (Metasystems, Германия), для определения делеции региона 11q применялся ДНК-зонд KMT2A/CCP11 (Cytotest, США). Пробоподготовку гистологических срезов выполняли с помощью наборов для FISH-анализа в гистологии (Dako, Дания) согласно инструкции производителя. Для визуализации результатов FISH-реакции использовали флюоресцентный микроскоп Olympus BX63 с тройным фильтром DAPI/ORANGE/GREEN и встроенной цифровой камерой Olympus DP80. В каждом образце анализировали не менее 100 интерфазных ядер с четкими сигналами. За границу отсечки аномальных сигналов для зондов XL 1p36/1q25 del и KMT2A/CCP11 принимали значение 33% (согласно рекомендациям протокола NB2004).

Исследования методом MLPA проводили с использованием наборов SALSA MLPA P251, P252 и P253 (MRC-Holland, Нидерланды), содержащих зонды к хромосомным регионам, изменения числа копий которых значимы для определения прогноза при НБ. Капиллярный электрофорез продуктов амплификации осуществляли на генетическом анализаторе GeneStudio (Thermo Fischer Scientific, США), анализ данных и визуализацию результатов — с помощью программного обеспечения Coffalyzer.NET (MRC-Holland, Нидерланды).

Все исследования осуществляли в соответствии с требованиями этического комитета учреждения и с подписанием информированного добровольного согласия законных представителей пациентов.

## Наблюдение 1

Девочка, 3 года 10 мес, диагноз: «дифференцирующаяся нейробластома» **(рис. 1)**. При исследовании методом FISH в незрелом компоненте хромосомных аберраций не обнаружено (*MYCN*, 1p и 11q в норме, **см. рис. 1, е)**, однако в стромальном компоненте выявлено соотношение сигналов от локуса 11q23 к контрольному региону в сторону уменьшения, что соответствует делеции 11q **(см. рис.1, в)**. Для валидации результатов FISH был выбран метод MLPA. Предварительно из исследуемого материала с помощью микродиссекции были выделены незрелый и стромальный компоненты опухоли, которые были отправлены на молекулярно-генетическое исследование методом MLPA. Молекулярно-генетическое исследование подтвердило наличие делеции 11q23 в клетках шванновской стромы при отсутствии аномалий числа копий генов и хромосомных регионов в незрелом компоненте **(рис. 2)**.

## Наблюдение 2

Мальчик, 3 года 4 мес, диагноз: «смешанная ганглионейробластома» **(рис. 3)**. В исследуемом гистологическом материале объем шванновской стромы многократно превышал таковой незрелого компонента. При исследовании методом FISH в незрелом компоненте также не обнаружено амплификации гена *MYCN* и хромосомных аберраций регионов 1p и 11q **(см. рис. 3, е)**. В то же время в клетках

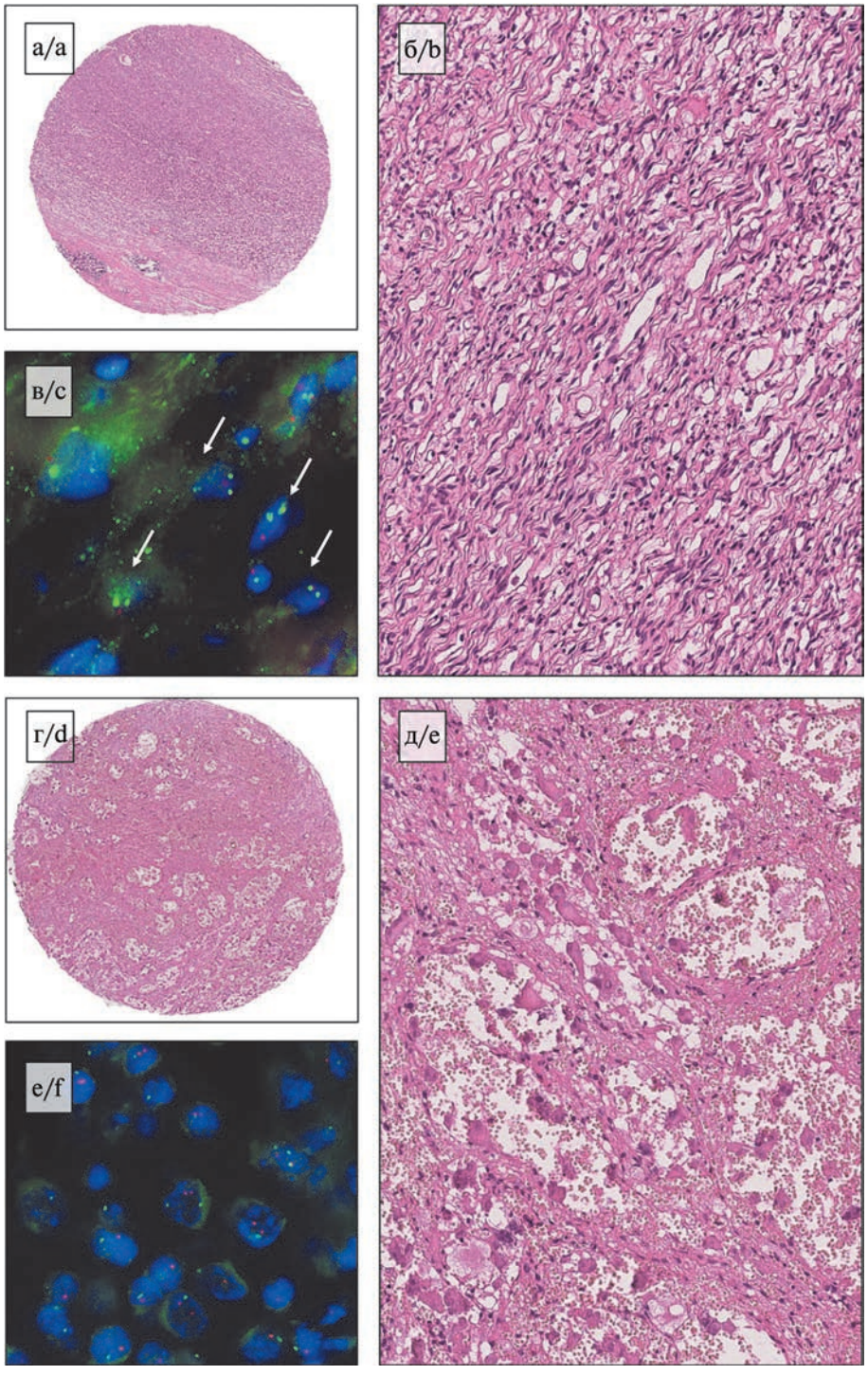


***Рис. 1.*** **Дифференцирующаяся нейробластома. (Наблюдение 1).**
а — общий вид диссектированного стромального компонента опухоли; б — микрофотография стромального компонента; окраска гематоксилином и эозином, ×200; в — результат FISH-исследования хромосомного региона 11q23 в клетках опухолевой стромы. Стрелки — аномальные сигналы — 1R2G, ×600, ДНК-зонд KMT2A (11q23)/CCP11; г — общий вид диссектированного незрелого компонента опухоли; д — микрофотография незрелого компонента; окраска гематоксилином и эозином, ×200; е — результат FISH-исследования хромосомного региона 11q23 в нейробластах. Соотношение сигналов сохранено 2R2G/3R3G, ×600, ДНК-зонд KMT2A (11q23)/CCP11).

***Fig. 1.*** **Differentiating neuroblastoma. (Case 1).**
a — general view of the dissected stromal component of the tumor; b — micrograph of the stromal component (H&E, ×200); c —the result of FISH study of the chromosomal region 11q23 in tumor stroma cells. Arrows indicate anomalous signals — 1R2G, ×600, DNA probe KMT2A (11q23)/CCP11; d — general view of the dissected immature tumor component; e — micrograph of the immature component (H&E, ×200), f — the result of FISH study of the chromosomal region 11q23 in neuroblasts. The ratio of signals is 2R2G/3R3, x 600, DNA probe KMT2A (11q23)/CCP11.

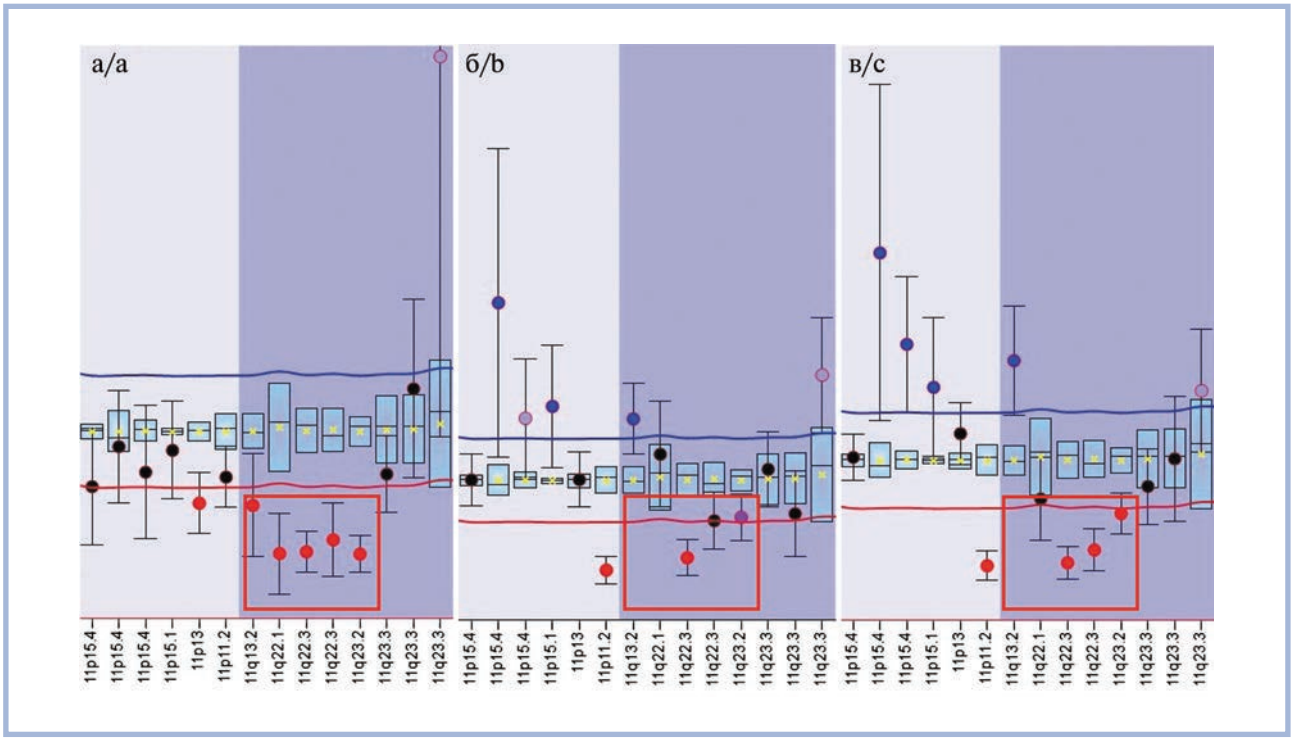


***Рис. 2.*** **Результаты MLPA. (Наблюдение 1).**

а — результат исследования цельного образца опухоли, выявлена делеция региона 11q22.1-11q23.3; б — результат исследования диссектированного опухолевого компонента, делеция региона 11q22.1-11q23.3 не выявлена; в — результат исследования диссектированного стромального компонента, выявлена делеция региона 11q22.1-11q23.3.

***Fig. 2.*** **Results of the MLPA. (Case 1).**

a — the result of a study of a whole tumor sample, a deletion of the region 11q22.1-11q23.3 was detected; b — the result of a study of a dissected tumor component, a deletion of the region 11q22.1-11q23.3 was not detected; c — the result of the study of the dissected stromal component, a deletion of the 11q22.1-11q23.3 region was detected.

опухолевой стромы отмечено соотношение сигналов от локуса 1p36 к контрольному региону в сторону уменьшения, что соответствовало делеции региона 1p36 **(см. рис. 3, в)**. Как и в предыдущем случае, для валидации полученных результатов FISH использовался метод MLPA. Молекулярно-генетическое исследование подтвердило наличие делеции 1p36 в стромальном компоненте опухоли при отсутствии аномалий числа копий генов и хромосомных регионов в незрелом компоненте **(рис. 4)**.

## Обсуждение

Биологическое поведение НБ определяется структурой и характеристиками незрелого опухолевого компонента. В связи с чем используемая в настоящее время система градации степени злокачественности НБ базируется на критериях, применяемых именно к незрелому компоненту. Обнаруженные сегментарные хромосомные аберрации в стромальных клетках НБ не описаны в доступных источниках литературы и не укладываются в привычную диагностическую картину.

В настоящее время многие придерживаются теории, согласно которой нейробластома берет свое начало из эмбриональных стволовых клеток нервного гребня. Являясь мультипотентными, стволовые клетки нервного гребня в норме образуют клетки-предшественники (клетки нервного гребня, шванновские и симпатоадреналовые предшественники), которые на этапе эмбрионального развития организма мигрируют, а также дифференцируются в клетки симпатической нервной системы и хромаффинные клетки надпочечника [22]. Однако ряд экспериментов на мышах показал, что хромаффинные клетки надпочечников возникают в основном из популяции шванновских предшественников [23]. На данный момент доподлинно неизвестно, какие именно из стволовых клеток-предшественников участвуют в инициации опухолевого процесса и какие генетические события за этим стоят. Результаты исследований природы НБ разнятся: согласно статьям 2017 г., клетки НБ происходят как минимум из 2 типов клеток — это мезенхимальные клетки и клетки нервного гребня [24, 25]; в масштабном исследовании 2021 г. для НБ был описан чистый хромаффинно-клеточный фенотип [26]. В то же время вышеописанные экспериментальные данные не исключают возможность развития НБ из мигрирующих клеток-предшественников нервного гребня или более поздних предшественников шванновских клеток, поскольку в эмбриогенезе данные клеточные популяции способны давать начало хромаффинным клеткам [27]. Также с помощью секвенирования РНК были получены данные о том, что НБ с высоким уровнем транскриптов шванновских предшественников имеют более благоприятное течение вне зависимости от стадии и генетических аберраций [28]. Многочисленные мультидисциплинарные исследования позволяют углубиться в происхождение НБ, но по-прежнему неизвестно, на каком этапе развития опухоли происходит

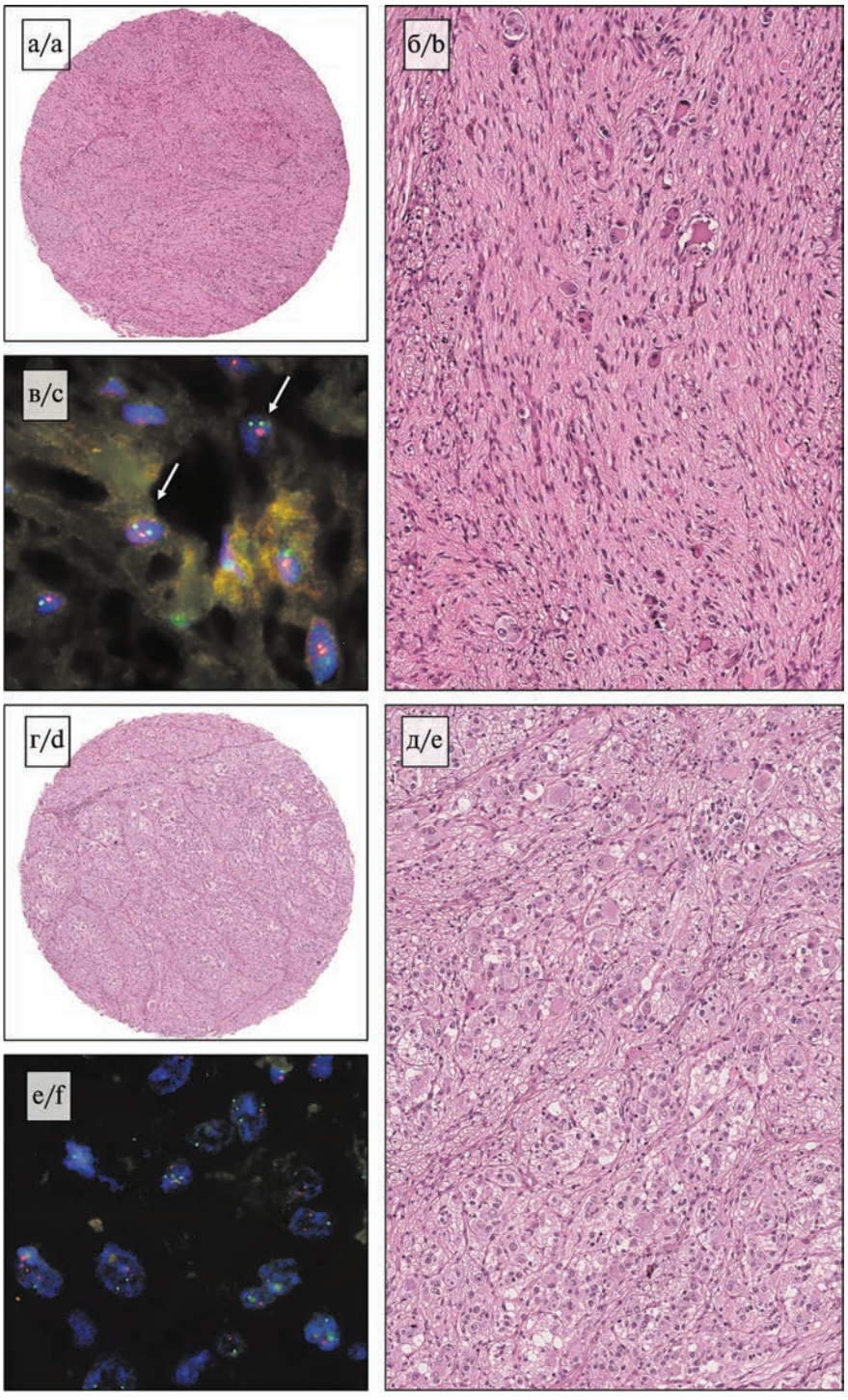


***Рис. 3.*** **Ганглионейробластома. (Наблюдение 2).**

а — общий вид диссектированн,ого стромального компонента опухоли; б — микрофотография стромального компонента, окраска гематоксилином и эозином, ×200; в — результат FISH-исследования хромосомного региона 1p36 в клетках опухолевой стромы; стрелки —аномальные сигналы — 1R2G, ×600, ДНК-зонд 1p36/1q25; г — общий вид диссектированного незрелого компонента опухоли; д — микрофотография незрелого компонента, окраска гематоксилином и эозином, ×200; е — результат FISH-исследования хромосомного региона 1p36 в нейробластах. Соотношение сигналов сохранено 2R2G/3R3G, ×600, ДНК-зонд 1p36/1q25.

***Fig. 3.*** **Ganglioneuroblastoma. (Case 2).**

a — general view of the dissected stromal component of the tumor; b — micrograph of the stromal component (H&E, ×200); c —the result of FISH study of the chromosomal region 1p36 in the cells of the tumor stroma. Arrows indicate anomalous signals — 1R2G, × 600, DNA probe 1p36/1q25; d — general view of the dissected immature tumor component; e — micrograph of the immature component (H&E, ×200); f —the result of FISH study of the chromosomal region 1p36 in neuroblasts. The ratio of signals is 2R2G/3R3G, ×600, DNA probe 1p36/1q25.

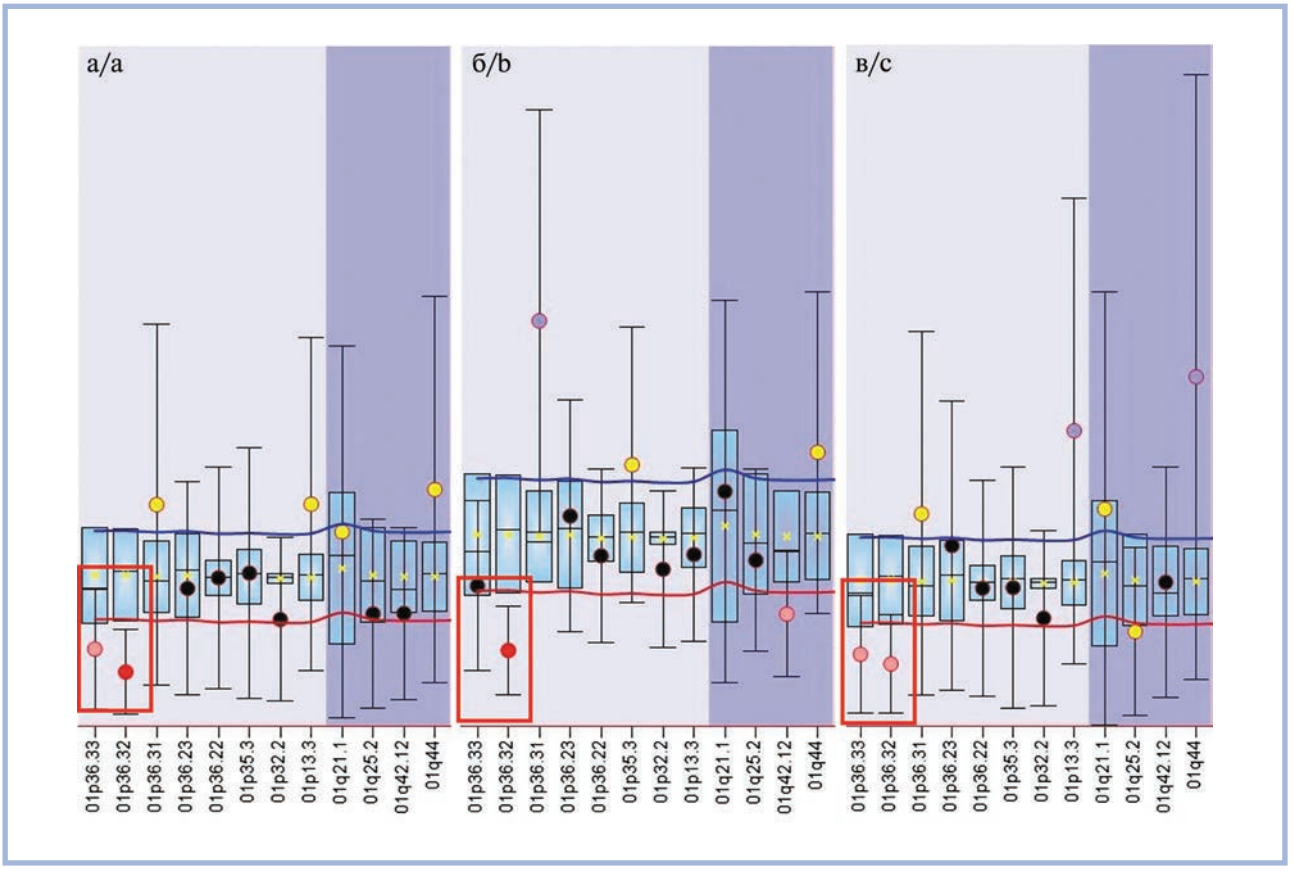


***Рис. 4.*** **Результаты MLPA. (Наблюдение 2).**
а — результат исследования цельного образца НБ, выявлена делеция региона 1p36.32-1p36.33; б — результат исследования диссектированного опухолевого компонента, делеция региона 1p36.32-1p36.33 не выявлена; в — результат исследования диссектированного стромального компонента, выявлена делеция региона 1p36.32-1p36.33.

***Fig. 4.*** **Results of the MLPA. (Case 2).**
a — the result of a study of a whole sample of NB, a deletion of the 1p36.32-1p36.33 region was detected; b — the result of the study of the dissected tumor component, the deletion of the region 1p36.32-1p36.33 was not detected; c — the result of the study of the dissected stromal component, a deletion of the 1p36.32-1p36.33 region was detected.

разделение популяции клеток-предшественников, дающих начало опухолевой шванновской строме и популяции нейробластов, и какие молекулярно-генетические события за этим стоят [29].

## Заключение

В данной статье описано 2 наблюдения НБ с нетривиальными молекулярно-генетическими находками и неизвестным на данный момент потенциалом. Поэтому для определения значимости описанных аберраций необходимо аккумулирование атипичных образцов НБ с целью проведения в дальнейшем более масштабных исследований с учетом гистологических, молекулярно-генетических и клинических данных.

**Авторы заявляют об отсутствии конфликта интересов.**
**The authors declare no conflicts of interest.**

## ЛИТЕРАТУРА/REFERENCES

1. Irwin MS, Park JR. Neuroblastoma: paradigm for precision medicine. *Pediatr Clin North Am.* 2015;62(1):225-256. https://doi.org/10.1016/j.pcl.2014.09.015
2. Matthay KK, Maris JM, Schleiermacher G, Nakagawara A, Mackall CL, Diller L, Weiss WA. Neuroblastoma. *Nat Rev Dis Primers.* 2016;2:16078. https://doi.org/10.1038/nrdp.2016.78
3. Brodeur GM. Neuroblastoma: biological insights into a clinical enigma. *Nat Rev Cancer.* 2003;3(3):203-216. https://doi.org/10.1038/nrc1014
4. Maris JM. Recent advances in neuroblastoma. *N Engl J Med.* 2010; 362(23):2202-2211. https://doi.org/10.1056/NEJMra0804577
5. Malis J. Clinical presentation of neuroblastoma. In: Shimada H, ed. *Neuroblastoma.* Intech Open; 2013. https://doi.org/10.5772/55921
6. Ward E, DeSantis C, Robbins A, Kohler B, Jemal A. Childhood and adolescent cancer statistics, 2014. *CA Cancer J Clin.* 2014;64(2):83-103. https://doi.org/10.3322/caac.21219
7. Ries LAG, Smith MA, Gurney JG, Linet M, Tamra T, Young JL, Bunin GR, eds. Cancer incidence and survival among children

and adolescents: United States SEER Program 1975-1995, National Cancer Institute, SEER Program. NIH Pub. No. 99-4649. Bethesda, MD; 1999.

8. Stiller CA. Epidemiology and genetics of childhood cancer. *Oncogene.* 2004;23(38):6429-6444. https://doi.org/10.1038/sj.onc.1207717
9. Kacar A, Paker I, Akcoren Z, Gucer S, Kale G, Orhan D, Talim B, Poyraz A, Uluoglu O, Heper AO, et al. Solid tumors in Turkish children: a multicenter study. *World J Pediatr.* 2013;9(1):25-31. https://doi.org/10.1007/s12519-011-0323-3
10. Ellison L, Janz T. *Health at a Glance. Childhood cancer incidence and mortality in Canada*. Statistics Canada Catalogue No. 82-624-X. Canada: Minister of Industry; 2015;10. https://www.statcan.gc.ca/pub/82-624-x/2015001/article/14213-eng.htm/
11. Baade PD, Youlden DR, Valery PC, Hassall T, Ward L, Green AC, Aitken JF. Trends in incidence of childhood cancer in Australia, 1983-2006. *Br J Cancer*. 2010;102(3):620-626. https://doi.org/10.1038/sj.bjc.6605503
12. Cohn SL, Pearson AD, London WB, Monclair T, Ambros PF, Brodeur GM, Faldum A, Hero B, Iehara T, Machin D, et al.; INRG Task Force. The international neuroblastoma risk group (INRG) classification system: an INRG Task Force report. *J Clin Oncol.* 2009;27(2):289-297. https://doi.org/10.1200/JCO.2008.16.6785
13. Smith V, Foster J. High-risk neuroblastoma treatment review. *Children (Basel)*. 2018;5(9):114. https://doi.org/10.3390/children5090114
14. Brady SW, Liu Y, Ma X, Gout AM, Hagiwara K, Zhou X, Wang J, Macias M, Chen X, Easton J, et al. Pan-neuroblastoma analysis reveals age- and signature-associated driver alterations. *Nat Commun*. 2020;11(1):5183. https://doi.org/10.1038/s41467-020-18987-4
15. Martinsson T, Eriksson T, Abrahamsson J, Caren H, Hansson M, Kogner P, Kamaraj S, Schönherr C, Weinmar J, Ruuth K, et al. Appearance of the novel activating F1174S ALK mutation in neuroblastoma correlates with aggressive tumor progression and unresponsiveness to therapy. *Cancer Res.* 2011;71(1):98-105. https://doi.org/10.1158/0008-5472.CAN-10-2366
16. Guo C, White PS, Weiss MJ, Hogarty MD, Thompson PM, Stram DO, Gerbing R, Matthay KK, Seeger RC, Brodeur GM, et al. Allelic deletion at 11q23 is common in MYCN single copy neuroblastomas. *Oncogene*. 1999;18(35):4948-4957. https://doi.org/10.1038/sj.onc.1202887
17. Plantaz D, Vandesompele J, Van Roy N, Lastowska M, Bown N, Combaret V, Favrot MC, Delattre O, Michon J, Bénard J, et al. Comparative genomic hybridization (CGH) analysis of stage 4 neuroblastoma reveals high frequency of 11q deletion in tumors lacking MYCN amplification. *Int J Cancer.* 2001;91(5):680-686. https://doi.org/10.1002/1097-0215(200002)9999:9999<::aid-ijc1114>3.0.co;2-r
18. Mlakar V, Jurkovic Mlakar S, Lopez G, Maris JM, Ansari M, Gumy-Pause F. 11q deletion in neuroblastoma: a review of biological and clinical implications. *Mol Cancer.* 2017;16(1):114. https://doi.org/10.1186/s12943-017-0686-8
19. Carén H, Kryh H, Nethander M, Sjöberg RM, Träger C, Nilsson S, Abrahamsson J, Kogner P, Martinsson T. High-risk neuroblastoma tumors with 11q-deletion display a poor prognostic, chromosome instability phenotype with later onset. *Proc Natl Acad Sci USA*. 2010;107(9):4323-4328. https://doi.org/10.1073/pnas.0910684107
20. Hastings RJ, Bown N, Tibiletti MG, Debiec-Rychter M, Vanni R, Espinet B, van Roy N, Roberts P, van den Berg-de-Ruiter E, Bernheim A, et al.; Tumour Best Practice meeting; Eurogentest. Guidelines for cytogenetic investigations in tumours. *Eur J Hum Genet.* 2016;24(1):6-13. https://doi.org/10.1038/ejhg.2015.35
21. Lawce HJ, Sanford JS. Fluorescence in situ hybridization (FISH). In: Arsham MS, Margaret J, Barch MJ, CG(ASCP)CM, Helen J, Lawce HJ, CG(ASCP)CM, eds. *The AGT cytogenetics laboratory manual*. Ch. 16. 2017;71-831. https://doi.org/10.1002/9781119061199.ch16
22. Sauka-Spengler T, Bronner-Fraser M. A gene regulatory network orchestrates neural crest formation. *Nat Rev Mol Cell Biol.* 2008;9(7):557-568. https://doi.org/10.1038/nrm2428
23. Furlan A, Dyachuk V, Kastriti ME, Calvo-Enrique L, Abdo H, Hadjab S, Chontorotzea T, Akkuratova N, Usoskin D, Kamenev D, et al. Multipotent peripheral glial cells generate neuroendocrine cells of the adrenal medulla. *Science.* 2017;357(6346):eaal3753. https://doi.org/10.1126/science.aal3753
24. Cohen MA, Zhang S, Sengupta S, Ma H, Bell GW, Horton B, Sharma B, George RE, Spranger S, Jaenisch R. Formation of human neuroblastoma in mouse-human neural crest chimeras. *Cell Stem Cell.* 2020;26(4):579-592.e6. https://doi.org/10.1016/j.stem.2020.02.001
25. Olsen RR, Otero JH, García-López J, Wallace K, Finkelstein D, Rehg JE, Yin Z, Wang YD, Freeman KW. MYCN induces neuroblastoma in primary neural crest cells. *Oncogene.* 2017;36(35):5075-5082. https://doi.org/10.1038/onc.2017.128
26. Dong R, Yang R, Zhan Y, Lai HD, Ye CJ, Yao XY, Luo WQ, Cheng XM, Miao JJ, Wang JF, et al. Single-cell characterization of malignant phenotypes and developmental trajectories of adrenal neuroblastoma. *Cancer Cell.* 2020;38(5):716-733.e6. https://doi.org/10.1016/j.ccell.2020.08.014
27. Furlan A, Dyachuk V, Kastriti ME, Calvo-Enrique L, Abdo H, Hadjab S, Chontorotzea T, Akkuratova N, Usoskin D, Kamenev D, et al. Multipotent peripheral glial cells generate neuroendocrine cells of the adrenal medulla. *Science*. 2017;357(6346):eaal3753. https://doi.org/10.1126/science.aal3753
28. Hanemaaijer ES, Margaritis T, Sanders K, Bos FL, Candelli T, Al-Saati H, van Noesel MM, Meyer-Wentrup FAG, van de Wetering M, Holstege FCP, Clevers H. Single-cell atlas of developing murine adrenal gland reveals relation of Schwann cell precursor signature to neuroblastoma phenotype. *Proc Natl Acad Sci USA*. 2021;118(5):e2022350118. https://doi.org/10.1073/pnas.2022350118
Tsubota S, Kadomatsu K. Origin and initiation mechanisms of neuroblastoma. *Cell Tissue Res*. 2018;372(2):211-221. https://doi.org/10.1007/s00441-018-2796-z

Поступила 10.01.2023
Received 10.01.2023
Принята в печать 19.04.2023
Accepted 19.04.2023