Архив патологии
2020, т. 82, №3, с. 13-17
https://doi.org/10.17116/patol20208203113

Russian Journal of Archive of Patology =
Arkhiv patologii 2020, vol. 82, no 3, pp. 13-17
https://doi.org/10.17116/patol20208203113

К вопросу о злокачественном потенциале пролиферирующей веррукозной лейкоплакии

© А.А. ИВИНА[1,2], В.А. СЕМКИН[2], О.Ф. РАБИНОВИЧ[2], И.И. БАБИЧЕНКО[1,2]

[1]ФГАОУ ВО «Российский университет дружбы народов», Москва, Россия;
[2]ФГБУ «Национальный медицинский исследовательский центр стоматологии и челюстно-лицевой хирургии» Минздрава России, Москва, Россия

РЕЗЮМЕ

Цель исследования — изучить особенности неопластической трансформации эпителиальных клеток слизистой оболочки рта (СОР) при веррукозном гиперортокератозе, веррукозной карциноме и плоскоклеточном раке СОР.

Материал и методы. Исследованы биоптаты СОР 33 пациентов с клиническим диагнозом пролиферирующая веррукозная лейкоплакия. В 19 (57,6%) случаях на основании гистологического исследования установлен веррукозный гипер-ортокератоз, в 8 (24,2%) — веррукозная карцинома и в 6 (18,2%) — плоскоклеточный рак. Тканевые антигены определяли с помощью мышиных моноклональных антител к Ki-67 и цитокератину 15.

Результаты исследования. По сравнению с пролиферативной активностью эпителиальных клеток в мальпигиевом слое при веррукозном гиперортокератозе (17,2±8,1%) выявлено увеличение пролиферации клеток ростковой зоны эпителия при веррукозной карциноме (33,8±8,1%) и периферической зоны солидных участков при плоскоклеточном раке (51,2±35,7%). Отмечено достоверное снижение экспрессии цитокератина 15 в цитоплазме опухолевых клеток при веррукозной карциноме и плоскоклеточном раке по сравнению с веррукозным гиперортокератозом.

Заключение. Полученные результаты свидетельствуют о том, что при опухолевой трансформации пролиферирующей веррукозной лейкоплакии в веррукозную карциному и плоскоклеточный рак отсутствует стадия дисплазии эпителия. Веррукозная карцинома по характеру пролиферативной активности, клеточной атипии и экспрессии цитокератина 15 соответствует *carcinoma in situ*.

Ключевые слова: *иммуногистохимическое исследование, пролиферирующая веррукозная лейкоплакия, веррукозная карцинома, плоскоклеточный рак, Ki-67 и CK15.*

ИНФОРМАЦИЯ ОБ АВТОРАХ:
Ивина А. А. — https://orcid.org/0000-0001-8387-4413; e-mail: cornea@list.ru
Семкин В. А. — https://orcid.org/0000-0002-0615-8779
Рабинович О. Ф. — https://orcid.org/0000-0002-1018-9017
Бабиченко И. И. — https://orcid.org/0000-0001-5512-6813

КАК ЦИТИРОВАТЬ:
Ивина А.А., Семкин В.А., Рабинович О.Ф., Бабиченко И.И. К вопросу о злокачественном потенциале пролиферирующей веррукозной лейкоплакии. *Архив патологии*. 2020;82(3):13–17. https://doi.org/10.17116/patol20208203113

To the question of proliferative verrucous leukoplakia malignant potential

© A.A. IVINA[1,2], V.A. SEMKIN[2], O.F. RABINOVICH[2], I.I. BABICHENKO[1,2]

[1]Peoples' Friendship University of Russia(RUDN university) , Moscow, Russia.
[2]National Medical Research Center of Dentistry and Maxillofacial Surgery, Moscow, Russia

ABSTRACT

Aim of study — to study of neoplastic transformation of the epithelial cells of the oral mucosa with verrucous hyperortokeratosis, verrucous carcinoma and oral squamous cell carcinoma (OSCC).

Materials and methods. Oral mucous membrane biopsies of 33 patients with clinical diagnosis of proliferative verrucous leukoplakia were investigated. Histologically in 19 cases (57.6%) was revealed verrucous hyperorthokeratosis, in 8 cases (24.2%) — verrucous carcinoma and in 6 cases (18.2%) — oral squamous cell carcinoma. Tissue antigens were determined using mouse monoclonal antibodies to Ki-67 and mouse monoclonal antibodies to cytokeratin 15.

Results of the study. In comparison with the proliferative activity of epithelial cells in the malpighian layer in verrucous hyperorthokeratosis (17.2±8.1%) was detected increasingof cell proliferation in epithelial growth zone in verrucous carcinoma (33.8±8.1%) and in peripheral zone of solid areas in oral squamous cell carcinoma (51.2±35.7%). A significant decrease in the expression of cytokeratin 15 in the cytoplasm of tumor cells was noted inverrucous carcinoma and oral squamous cell carcinoma in comparison with verrucous hyperorthokeratosis.

Conclusion. The obtained results proclaim that there is no stage of epithelial dysplasia during tumor transformation of proliferative verrucous leukoplakia into verrucous carcinoma and oral squamous cell carcinoma. Verrucous carcinoma by the nature of proliferative activity, cell atypia and expression of cytokeratin 15 corresponds to carcinoma in situ.

Key words: *immunohistochemical study, proliferative verrucous leukoplakia, verrucous carcinoma, oral squamous cell carcinoma, Ki-67 and CK15.*

Автор, ответственный за переписку: Ивина Анастасия Анатольевна — e-mail: cornea@list.ru

Corresponding author: Ivina A.A — e-mail: cornea@list.ru

INFORMATION ABOUT AUTHORS:
Ivina A.A. — https://orcid.org/0000-0001-8387-4413; e-mail: cornea@list.ru
Semkin V.A. — https://orcid.org/0000-0002-0615-8779
Rabinovich O.F. — https://orcid.org/0000-0002-1018-9017
Babichenko I.I. — https://orcid.org/0000-0001-5512-6813

TO CITE THIS ARTICLE:
Ivina AA, Semkin VA, Rabinovich OF, Babichenko II. To the question of proliferative verrucous leukoplakia malignant potential. *Archive of Pathology = Arkhiv patologii*. 2020;82(3):13–17. (In Russ.). https://doi.org/10.17116/patol20208203113

Пролиферирующая веррукозная лейкоплакия (ПВЛ) — особая и агрессивная форма лейкоплакии, которая в настоящее время в классификации ВОЗ рассматривается как потенциально злокачественное заболевание слизистой оболочки рта (СОР) [1]. Этиология ПВЛ все еще остается невыясненной [2, 3], однако хорошо известно, что она плохо поддается терапии и характеризуется высокой частотой рецидивирования и неопластической трансформации в веррукозную карциному (ВК) или плоскоклеточный рак (ПР) СОР [2, 4]. По данным разных авторов [3, 5—7], неоплазия может развиться в 40—100% случаев в течение 4,4—11,6 года. По этой причине ПВЛ должна быть выявлена как можно раньше. Клинически различают 4 стадии развития ПВЛ: 1 — белый плоский очаг кератоза, 2 — диффузные и множественные белые пятна, 3 — медленнорастущие образования с веррукозной (бородавчатой) поверхностью, на которой имеются эритематозные участки и 4 — веррукозная карцинома или плоскоклеточный рак СОР. При этом гистологически могут выявляться: веррукозный гиперортокератоз (ВГ), веррукозная карцинома (ВК) и плоскоклеточный рак СОР.

Наиболее спорным вопросом является наличие дисплазии при ПВЛ. В классификации ВОЗ от 2017 г. указано, что дисплазия появляется на последних клинических стадиях этого заболевания перед развитием ВК или ПР. Однако имеются данные о том, что злокачественная опухоль формируется на стадии множественных белых пятен, поэтому можно предположить, что ПВЛ без стадии дисплазии переходит в ВК [1]. Поэтому актуальной задачей является поиск новых диагностических критериев, позволяющих на ранних стадиях заболевания оценить злокачественный потенциал ПВЛ.

В настоящее время для оценки злокачественного потенциала опухоли имеется большое количество иммуногистохимических маркеров. Наиболее информативным является определение пролиферативной активности с помощью выявления белка Ki-67 [8]. В диагностике дисплазии может помочь и изучение цитоплазматического цитокератина 15 (СК15). Ранее было показано, что при дисплазии отмечается выраженная экспрессия этого белка в цитоплазме клеток плоского эпителия, однако на начальной стадии неоплазии и при ПР его экспрессия резко снижается [9].

Цель исследования — изучить особенности неопластической трансформации эпителиальных клеток слизистой оболочки рта при веррукозном гиперортокератозе, веррукозной карциноме и плоскоклеточном раке слизистой оболочки рта.

Материал и методы

В работе использован операционный материал отделения хирургической стоматологии и архивный материал лаборатории патологической анатомии ФГБУ «Национальный медицинский исследовательский центр стоматологии и челюстно-лицевой хирургии» Минздрава России за период с 2013 по 2019 г. Были исследованы биоптаты СОР 33 пациентов (26 женщин и 7 мужчин; средний возраст 63,7 года) с клиническим диагнозом: пролиферирующая веррукозная лейкоплакия СОР. В 19 (57,6%) случаях на основании гистологического исследования был установлен диагноз ВГ, в 8 (24,2%) — ВК и в 6 (18,2%) случаях — ПР.

Гистологическое и иммуногистохимическое исследования биопсийного материала проводили в соответствии со стандартным протоколом [10]. Тканевые антигены определяли с помощью моноклональных кроличьих антител к белкам Ki-67 (Clone SP6, Cell Marque) и мышиных моноклональных антител к цитокератину 15 (СК15) (EP14, Epitomics). Для визуализации антигенов использовали двойное окрашивание системой Ultra Vision LP Detection System AP Polymer and Fas Red Chromogen и QUANTO DAB.

Индекс пролиферации (ИП) по Ki-67 определяли по процентному отношению клеток с иммунореактивными ядрами к общему числу клеток. Экспрессию белка СК15 эпителиальными клетками оценивали по интенсивности окрашивания цитоплазмы: 0 — реакции не отмечалось; 1 — слабое окрашивание; 2 — умеренное окрашивание; 3 — интенсивное окрашивание.

Большая часть пролиферирующих клеток при ВГ, ВК локализована в нижних слоях эпителия, поэтому оценку экспрессии белков Ki-67 и СК15 проводили в 300 клетках ростковой зоны эпителия (мальпигиев слой), к которой относятся базальный слой и 2 вышележащих ряда клеток. При ПР СОР оценивали клетки периферической зоны опухоли. Периферическую зону ПР сравнивали с ростковым слоем при ВГ и ВК. Подсчет клеток производили при ×400.

Для количественной оценки результатов проводили морфометрические исследования. Статистический анализ осуществляли при помощи программы Statistica 10.0 в среде Windows10. С помощью *W*-критерия Шапиро—Уилка определяли нормальность распределения полученных показателей, при нормальном распределении указывали среднюю и среднее квадратичное отклонение ($M+S$), при ненормальном распределении — медианы (M_e), 25-й и 75-й процентили признаков (Q_1; Q_3). Проверку однородности выборок осуществляли с помощью Н-критерия Краскела—Уоллиса. Достоверность различия отдельных выборок определяли с помощью *t*-критерия Стьюдента или *U*-критерия Манна—Уитни, различия считали статистически значимыми при $p<0,05$. Корреляционные отношения между ИП клеток и синтезом белка СК15 оценивали с помощью коэффициента корреляции Спирмена.

Результаты и обсуждение

Для изучения пролиферативной активности клеток и синтеза белка СК15 в настоящем исследовании проведено двойное окрашивание, которое заключается в одновременном окрашивании ядер пролиферирующих клеток в красный цвет (Fast Red) и цитоплазмы эпителиоцитов, содержащих СК15, в коричневый (DAB). При проведении исследования 33 биопсий в 19 случаях выявлен ВГ: утолщение рогового слоя, гиперплазия шиповатого слоя эпителия и широкие акантотические эпителиальные выросты в собственную пластинку СОР **(рисунок, а)**. В 8 случаях отмечался гиперкератоз с атипией клеток мальпигиева слоя на фоне хронического воспалительного инфильтрата в собственной пластинке СОР, что соответствует ВК **(см. рисунок, б)**. В 6 случаях ПК на фоне выраженного гиперкератоза установлено отсутствие базальной мембраны и инфильтрирующий рост многослойного плоского эпителия с выраженной клеточной атипией в собственную пластинку СОР **(см. рисунок, в)**.

Исследование пролиферативной активности по ядерному белку Ki-67 при ВГ и ВК показало наличие иммунопозитивных клеток только в ростковом слое, однако количество пролиферирующих клеток при ВК было значительно выше, чем при ВГ **(см. рисунок, г, д)**. При ПР также отмечалась высокая пролиферация эпителиальных клеток **(см. рисунок, е)**. Количественные показатели пролиферативной активности эпителиальных клеток при ВГ, ВК и ПР представлены в **таблице**.

Цитоплазматический белок СК15 хорошо визуализировался при ВГ в ростковом слое **(см. рисунок, а, г, ж)**. При ВК иммуногистохимическая реакция на данный маркер отмечалась лишь в отдельных эпителиальных клетках без признаков атипии **(см. рисунок, з)**. При ПР ИГХ-реакция в опухолевых эпителиальных клетках практически отсутствовала **(см. рисунок, е, и; таблица)**.

Из представленных в таблице данных видно, что при ВК и ПК по сравнению с ВГ СОР отмечается увеличение пролиферативной активности клеток в исследуемых участках. Наиболее выраженная экспрессия белка СК15 наблюдается при ВГ СОР с интенсивным окрашиванием цитоплазмы базального и парабазального слоев клеток. Синтез этого белка при ВК полностью отсутствует, а при ПР резко снижен в периферической зоне опухолевых очагов.

Достоверные различия пролиферативной активности клеток в ростковом слое и периферической зоне опухоли отмечались между ВГ и ВК (t=-6,2; p<0,01), ВГ и ПР (t=-4,2; p<0,01), при сравнении ВК и ПР различия были недостоверными (t=-1,4; p=0,20).

Распределение пролиферирующих клеток по Ki-67 и белка СК15 при веррукозном гиперортокератозе, веррукозной карциноме и плоскоклеточном раке слизистой оболочки рта

Группа	Диагноз	Ki-67, % ($M\pm S$)	СК15 M_e (Q_1;Q_3)
		ростковый слой или периферическая зона	
1	ВГ (n=19)	17,2±8,1	2 (2; 3)
2	ВК (n=8)	33,8±8,1*	0 (0; 0)**
3	ПР (n=6)	51,2±35,7*	1 (0; 1)***

Примечание. Достоверные различия: * — между группами 1—2, 1—3 (p<0,001), ** — между группами 1—2, 1—3 (p<0,001), *** — между группами 2—3 (p=0,045).

При проведении рангового дисперсионного анализа синтеза белка СК15 установлена неоднородность сравниваемых показателей в группах по критерию Краскела—Уоллиса. Для росткового слоя и периферической зоны опухолей Н-критерий составил 24,9 (p<0,01).

По интенсивности окрашивания цитоплазмы клеток по белку СК15 в ростковом слое достоверные различия установлены между ВГ и ВК (U=0; p<0,01), ВГ и ПР (U=5,0; p<0,01), ВК и ПР (U=8,0; p=0,045).

При исследовании корреляционных взаимоотношений установлена достоверная слабая отрицательная корреляция между ИП и синтезом белка СК15 в ростковом слое и периферической зоне опухоли (r=-0,394; p<0,05).

Повышение пролиферативной активности клеток является одним из важных звеньев патогенеза опухолевого роста. Белок Ki-67, который окрашивает ядра во всех фазах, кроме G0, считается универсальным маркером пролиферирующих клеток [8, 10]. Исследования показали увеличение количества иммунопозитивных клеток в мальпигиевом слое при ВК по сравнению с ВГ, однако в отдельных участках пролиферация клеток была такая же, как и при ВГ, поэтому особое внимание следует уделить степени выраженности дисплазии. По данным ВОЗ, к признакам эпителиальной дисплазии относятся изменения гистоархитектоники тканей, такие как нарушение рядности клеток, исчезновение полярности клеток базального слоя, акантоз, увеличение фигур митоза, наличие митоза в поверхностных слоях эпителия, преждевременная кератинизация клеток, кератиновые «жемчужины» в области акантоза, потеря межклеточных контактов и структуры клеток: клеточный и ядерный полиморфизм, увеличение ядерно-цитоплазматического соотношения, наличие патологических митозов, увеличение количества и размеров ядрышек, гиперхромазия [1]. В наших исследованиях показано, что при ВГ тканевая и клеточная атипия отсутствует, в то время как при ВК отмечаются нарушение рядности клеток и выраженная ядерная атипия. Относительно дисплазии при ВК мнения ученых разделились: Mehrotra и соавт. полагают, что при ВК клеточная атипия минимальная или отсутствует [11], P. Speight [12] отмечает дисплазию в 50% случаев потенциально злокачественных образований.

Ранее мы установили, что в процессе злокачественной трансформации от эпителиальной гиперплазии СОР в ПР экспрессия белка промежуточных филаментов цитоскелета цитокератина 15 претерпевает определенные изменения. При эпителиальной гиперплазии он обнаруживается только в ростковом слое, при дисплазии эпителия появляется в цитоплазме клеток шиповатого слоя, а при раке *in situ* и ПР не экспрессируется в опухолевых клетках [9]. В настоящем исследовании показано наличие данного белка в эпителиальных клетках росткового слоя только при ВГ, а при ВК опухолевые клетки не экспрессируют этот белок. Анализируя ИГХ-реакцию с белком СК15, можно заключить, что по сравнению с эпителиальной гиперплазией с гиперкератозом, клинически представленной лейкоплакией СОР, в случае трансформации ВГ в ВК не наблюдается переходных форм, характеризующих диспластические изменения эпителия. Настоящее исследование показало, что ВК по характеру пролиферативной активности, клеточной атипии и особенностям экспрессии белка СК15 опухолевыми клетками соответствует раку *in situ*. Таким образом, пролиферирующая веррукозная лейкоплакия не только клинически

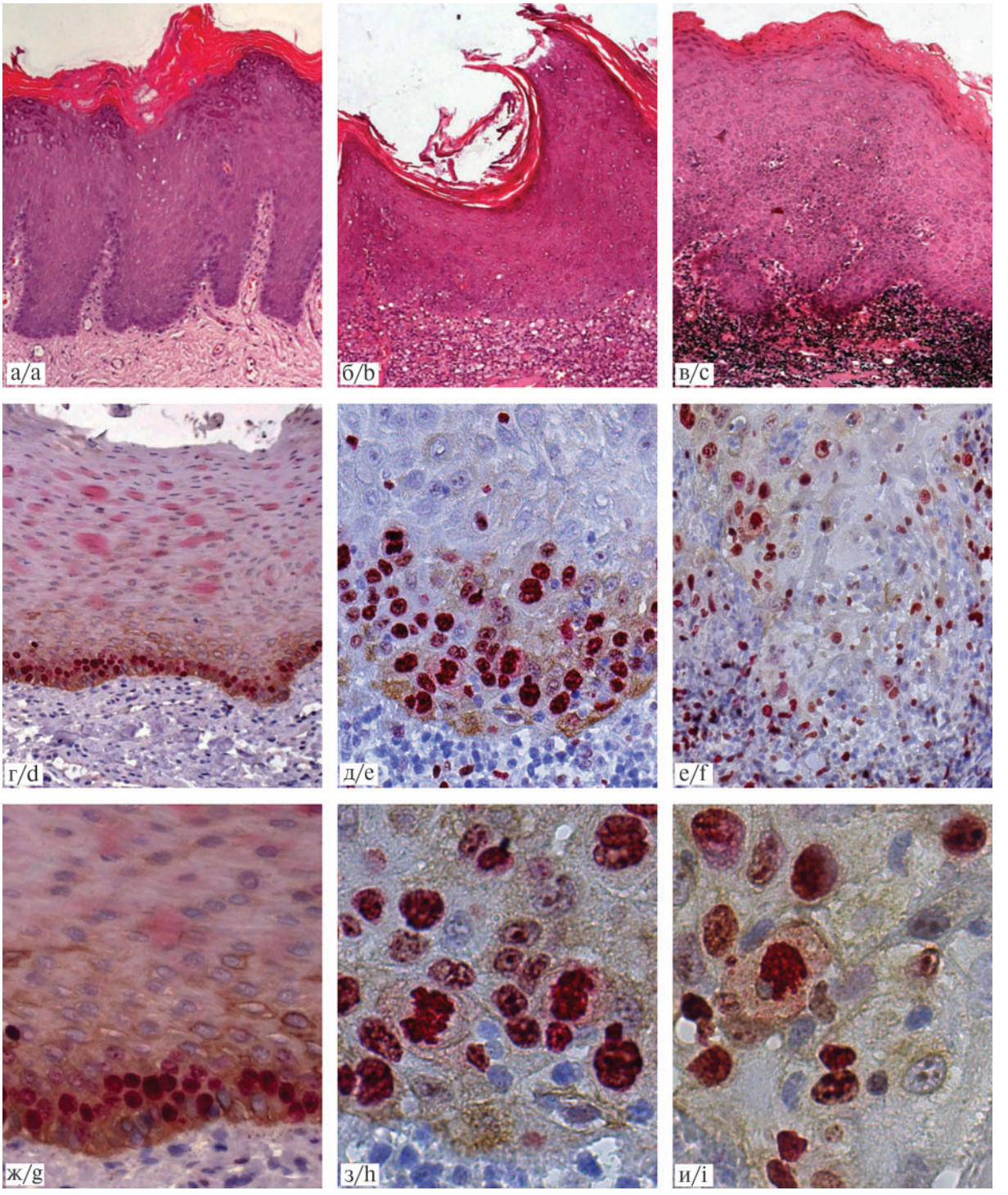

Распределение белков Ki-67 и цитокератина 15 в пролиферирующей веррукозной лейкоплакии, веррукозной карциноме и плоскоклеточном раке с гиперкератозом.

а, г, ж — веррукозный гиперортокератоз; б, д, з — веррукозная карцинома; в, е, и — плоскоклеточный рак. ИГХ-реакция с маркерами Ki-67 (красное окрашивание ядер в красный цвет (Fast Red)) и CK15 (коричневое окрашивание цитоплазмы (DAB)) и окраской гематоксилином Майера: а, б, в — ×150; г, д, е — ×600; ж, з, и — ×1000.

Distribution of proteins Ki-67 and cytokeratin 15 in proliferating Verrucous leukoplakia, Verrucous carcinoma and squamous cell carcinoma with hyperkeratosis.

a, d, g — verrucous hyperortokeratosis; b, d, h — verrucous carcinoma; c, f, i — squamous cell cancer. IHC reaction with markers Ki-67 (red coloring of nuclei in red color — Fast Red) and CK15 (brown coloring of cytoplasm — DAB) and Mayer hematoxylin staining: a–c — ×150, d–f — ×600, g–i — ×1000.

является самостоятельной нозологической формой, но и морфологически имеет свой особый путь злокачественной трансформации, при котором переход ВГ в ВК осуществляется без стадии дисплазии.

Заключение

Полученные результаты свидетельствуют о том, что при опухолевой трансформации пролиферирующей веррукозной лейкоплакии в веррукозную карциному и плоскоклеточный рак отсутствует стадия дисплазии эпителия. Веррукозная карцинома по характеру пролиферативной активности, клеточной атипии и экспрессии цитокератина 15 соответствует раку *in situ*.

Участие авторов:
Концепция и дизайн исследования — И.И.Б., А.А.И.
Сбор и обработка материала — В.А.С., О.Ф.Р.
Статистическая обработка — И.И.Б., А.А.И.
Написание текста — И.И.Б., А.А.И.
Редактирование — И.И.Б.

Авторы заявляют об отсутствии конфликта интересов.
The authors declare no conflicts of interest.

ЛИТЕРАТУРА/REFERENCES

1. EI-Naggar AK, Chan JKC, Grandis JR, Takata T, Slootweg PJ, eds. *WHO classification of head and neck tumours*. 4th ed. Lyon: IARC; 2017.
2. Upadhyaya JD, Fitzpatrick SG, Islam MNA, Bhattacharyya I, Cohen DM. A retrospective 20-year analysis of proliferative verrucous leukoplakia and its progression to malignancy and association with high-risk human papillomavirus. *Head Neck Pathol*. 2018;12(4):500-510. https://doi.org/10.1007/s12105-018-0893-7
3. Thennavan A, Byatnal AA, Solomon MC, Radhakrishnan RA. The role of Ki-67, p16, CD34, Bcl-2, cyclooxygenase-2in the pathogenesis of proliferative verrucous leukoplakia. *Indian J Cancer*. 2015;52(4):498-502. https://doi.org/10.4103/0019-509X.178424
4. Rintala M, Vahlberg T, Salo T, Rautava J. Proliferative verrucous leukoplakia and its tumour markers: systematic review and meta-analysis. *Head Neck*. 2019;41(5):1499-1507. https://doi.org/10.1002/hed.25569
5. Villa A, Menon RS, Kerr AR, De Abreu Alves F, Guollo A, Ojeda D, Woo SB. Proliferative leukoplakia: proposed new clinical diagnostic criteria. *Oral Dis*. 2018;24(5):749-760. https://doi.org/10.1111/odi.12830
6. Müller S. Oral epithelial dysplasia, atypical verrucous lesions and oral potentially malignant disorders: focus on histopathology. *Oral Surg Oral Med Oral Pathol Oral Radiol*. 2018;125(6):591-602. https://doi.org/10.1016/j.oooo.2018.02.012
7. Upadhyaya JD, Fitzpatrick SG, Cohen DM, Bilodeau EA, Bhattacharyya I, Lewis JS Jr, Lai J, Wright JM, Bishop JA, Leon ME, Islam MN, Seethala R, Padilla RJ, Carlos R, Müller S, Thompson LDR. Inter-observer variability in the diagnosis of proliferative verrucous leukoplakia: clinical implications for oral and maxillofacial surgeon understanding: a collaborative pilot study. *Head Neck Pathol*. 2020;14(1):156-165. https://doi.org/10.1007/s12105-019-01035-z
8. Beevi BH, Nayak SR, Peter CD, Haridas AK, Jacob L, Aboobakker A. Analysis of Ki-67 expression in oral premalignant lesions and normal oral mucosa: an immunohistochemical study. *J Pharm Bioallied Sci*. 2019;11(Suppl.2):S232-235. https://doi.org/10.4103/JPBS.JPBS_305_18
9. Ивина А.А., Семкин В.А., Бабиченко И.И. Цитокератин 15 как диагностический маркер начала малигнизации эпителия слизистой оболочки рта. *Стоматология*. 2018;97(6):61-62.
Ivina AA, Semkin VA, Babichenko II. Cytokeratin 15 as a diagnostic marker for oral epithelial malignization. *Stomatology/Stomatologiya*. 2018;97(6):61-62. (In Russ). https://doi.org/10.17116/stomat20189706161
10. Ивина А.А., Семкин В.А., Бабиченко И.И. Морфологические основы эпителиально-мезенхимальной трансформации эпителия слизистой оболочки рта при неоплазии. *Стоматология*. 2017;96(5):11-13.
Ivina AA, Syomkin VA, Babichenko II. Morphology of epithelial-mesenchymal transformation in neoplasias of oral mucosa. *Stomatology/Stomatologiya*. 2017;96(5):11-3. (In Russ). https://doi.org/10.17116/stomat201796511-13
11. Mehrotra D, Goel M, Kumar S. Oral verrucous lesions: controversies in diagnosis and management. *J Oral Biol Craniofac Res*. 2012;2(3):163-169. https://doi.org/10.1016/j.jobcr.2012.10.006
12. Speight PM. Update on oral epithelial dysplasia and progression to cancer. *Head Neck Pathol*. 2007;1(1):61-66. https://doi.org/10.1007/s12105-007-0014-5

Поступила 21.01.20
Received 21.01.20
Принята в печать 19.02.20
Accepted 19.02.20