Архив патологии
2020, т. 82, №2, с. 52-56
https://doi.org/10.17116/patol20208202152

Russian Journal of Archive of Patology =
Arkhiv patologii 2020, vol. 82, no 2, pp. 52-56
https://doi.org/10.17116/patol20208202152

Клинико-морфологический анализ случая болезни Паркинсона

© В.Н. САЛЬКОВ, Д.Н. ВОРОНКОВ, К.К. ХАЧЕВА, Е.Ю. ФЕДОТОВА, Р.М. ХУДОЕРКОВ, С.Н. ИЛЛАРИОШКИН

ФГБНУ «Научный центр неврологии», Москва, Россия

РЕЗЮМЕ

Болезнь Паркинсона (БП) является нейродегенеративным заболеванием, относящимся к группе церебральных протеинопатий. Основными патоморфологическими признаками БП являются дегенерация нейронов черного вещества среднего мозга и обнаружение в них патологических форм синаптического белка α-синуклеина. Вместе с тем в последние годы показано, что при этом заболевании патологические формы α-синуклеина накапливаются в клетках не только центральной, но и периферической вегетативной нервной системы. В статье приводится клинико-морфологическое описание случая БП у пациента 70 лет, демонстрирующее наличие типичных α-синуклеинпозитивных включений в структурах головного мозга (черная субстанция, хвостатое ядро, лобная кора), а также в слюнной железе и толстом кишечнике. Системный характер α-синуклеинопатии при БП имеет значение как для уточнения патогенеза заболевания, так и для разработки новых подходов к его диагностике и в перспективе таргетной терапии.

Ключевые слова: болезнь Паркинсона, α-синуклеин, иммуногистохимия, клинико-морфологический анализ.

ИНФОРМАЦИЯ ОБ АВТОРАХ:
Сальков В.Н. — https://orcid.org/0000-0002-1580-0380
Воронков Д.Н. — https://orcid.org/0000-0001-5222-5322
Хачева К.К. — https://orcid.org/0000-0001-9441-4797
Федотова Е.Ю. — https://orcid.org/0000-0001-8070-7644
Худоерков Р.М. — https://orcid.org/0000-0002-6951-3918
Иллариошкин С.Н. — https://orcid.org/0000-0002-2704-6282

КАК ЦИТИРОВАТЬ:
Сальков В.Н., Воронков Д.В., Хачева К.К., Федотова Е.Ю., Худоерков Р.М., Иллариошкин С.Н. Клинико-морфологический анализ случая болезни Паркинсона. *Архив патологии*. 2020;82(2):52-56. https://doi.org/10.17116/patol20208202152

Clinical and morphological analysis of a case of Parkinson's disease

© V.N. SALKOV, D.V. VORONKOV, K.K. KHACHEVA, E.YU. FEDOTOVA, R.M. KHUDOERKOV, S.N. ILLARIOSHKIN

Research Center of Neurology, Moscow, Russia

ABSTRACT

Parkinson's disease (PD) is a neurodegenerative disease that belongs to a group of cerebral proteinopathies. The main pathomorphological signs of PD are neuronal degeneration in the midbrain substantia nigra and detection of pathological forms of the synaptic protein α-synuclein in the nigral neurons. At the same time, the pathological forms of α-synuclein in this disease have been recently shown to accumulate in the cells of not only the central, but also peripheral autonomic nervous system. The paper provides a clinical and morphological description of a PD case in a 70-year-old patient, which demonstrates that there are typical α-synuclein-positive inclusions in the brain regions (substantia nigra, caudate nucleus, and frontal cortex), salivary glands and colon. The systemic nature of α-synucleinopathy in PD is important in both clarifying the pathogenesis of the disease and elaborating new approaches to its diagnosis and, in the future, to targeted therapy.

Keywords: Parkinson's disease, α-synuclein, immunohistochemistry, clinical and morphological analysis.

INFORMATION ABOUT AUTHORS:
Salkov V.N. — https://orcid.org/0000-0002-1580-0380
Voronkov D.N. — https://orcid.org/0000-0001-5222-5322
Khacheva K.K. — https://orcid.org/0000-0001-9441-4797
Fedotova E. Yu. — https://orcid.org/0000-0001-8070-7644
Khudoerkov R.M. — https://orcid.org/0000-0002-6951-3918
Illarioshkin S.N. — https://orcid.org/0000-0002-2704-6282

TO CITE THIS ARTICLE:
Salkov VN, Voronkov DV, Khacheva KK, Fedotova EYu, Khudoerkov RM, Illarioshkin SN. Clinical and morphological analysis of a case of Parkinson's disease. *Archive of Pathology = Arkhiv patologii*. 2020;82(2):52-56. (In Russ.). https://doi.org/10.17116/patol20208202152

Автор, ответственный за переписку: Сальков Владимир Николаевич — e-mail: vla-salkov@yandex.ru

Corresponding author: Salkov V.N. — e-mail: vla-salkov@yandex.ru

Одной из актуальных проблем современной неврологии является раскрытие патогенетических закономерностей развития болезни Паркинсона (БП) — распространенного зависимого от возраста нейродегенеративного заболевания, относящегося к группе церебральных протеинопатий и имеющего большую социальную значимость [1]. Перспективным подходом в этом направлении может быть использование данных патоморфологических и иммуногистохимических исследований. Клинические проявления БП включают не только характерные двигательные проявления (гипокинезию, мышечную ригидность, тремор) [2], но и целый ряд немоторных симптомов, наблюдаемых на ранних и поздних стадиях заболевания (нарушения обоняния, цветового зрения, функций вегетативной нервной системы и др.) [3]. Немоторным симптомам БП в последние годы придается особое внимание, поскольку они могут быть ведущим фактором, снижающим качество жизни пациентов [4].

Основными патоморфологическими признаками БП являются дегенерация нейронов черного вещества среднего мозга и наличие в них эозинофильных цитоплазматических включений — телец Леви, сформированных нерастворимыми агрегатами синаптического белка α-синуклеина [5]. Однако α-синуклеиновая патология может выявляться и вне нигростриатных структур и даже вне центральной нервной системы — в периферических вегетативных нейронах, что связывают с ролью вероятных экзогенных нейротоксинов, поступающих в организм с пищей и вдыхаемым воздухом [6]. Это позволило сформулировать гипотезу «мультицентрического» формирования заболевания и предложить новую схему определения клинико-морфологических стадий БП [7], которая учитывает вовлечение структур периферической нервной системы в патологический процесс и распространение α-синуклеиновой патологии в мозге от каудальных отделов ствола в восходящем направлении [8]. Приводимое клинико-морфологическое описание случая БП позволяет продемонстрировать формирование патологических форм α-синуклеина при этом заболевании в структурах как центральной, так и периферической нервной системы.

Клиническое наблюдение

У пациента *Б.*, 70 лет, дрожание правой руки в состоянии покоя впервые появилось весной 2009 г., а дрожание правой ноги он отметил через 8 мес. При осмотре в 2011 г. в неврологическом статусе выявлялись следующие симптомы: тихая слабомодулированная речь, гипомимия, среднеамплитудный тремор покоя правой руки и непостоянный тремор правой ноги, тремор подбородка, общая олигобрадикинезия, умеренное повышение мышечного тонуса по пластическому типу в правой руке, ахейрокинез при ходьбе, походка «шаркающая», в замедленном темпе. Был поставлен клинический диагноз: болезнь Паркинсона, смешанная (дрожательно-ригидная) форма. При ДНК-диагностике методом мультиплексной пробозависимой лигазной реакции с амплификацией (MLPA) были исключены наиболее частые мутации в генах, ассоциированных с наследственными случаями БП — *SNCA* (ген α-синуклеина), *PARK2*, *PINK1, DJ-1, LRRK2, ATP13A2.* Назначенное лечение противопаркинсоническими препаратами (леводопа/бенсеразид, пирибедил и бипериден) стабильно улучшило состояние пациента на протяжении трех лет.

С 2015 г. пациент стал жаловаться на ощущение сухости в полости рта, чередовавшееся с эпизодами слюнотечения, нарушение глотания, а также насильственные движения нижней челюстью и гиперкинезы периоральной мускулатуры. Наросла олигобрадикинезия, ухудшилась походка, появилась неустойчивость в пробе Тевенара. После очередного стационарного лечения пациента выписали с небольшим улучшением состояния и рекомендациями о продолжении терапии в амбулаторном режиме. Смерть больного наступила вследствие развития острого коронарного синдрома, обусловленного атеросклерозом левой коронарной артерии.

Материал и методы

На аутопсийном материале морфологически исследовали образования головного мозга — кору больших полушарий (лобную, теменную и височную доли), хвостатое ядро и черное вещество среднего мозга. Оценивали также состояние желудочно-кишечного тракта и других внутренних органов — исследовали образцы пищевода, желудка, двенадцатиперстной и толстой кишки, а также миокарда, поднижнечелюстной слюнной железы и кожи. Изучаемый материал фиксировали в формалине и изготавливали парафиновые срезы толщиной 10 мкм. Для морфологического анализа срезы окрашивали по Нисслю и гематоксилином и эозином.

Для иммуногистохимического выявления телец Леви использовали кроличьи антитела к α-синуклеину, фосфорилированному по серину-129 (α-Syn-p129) (фирма Wako; №015-25191). Гистологические и иммуногистохимические препараты оценивали под микроскопом Leica DMLB, оснащенным цифровой видеокамерой и программой анализа изображений Leica Qwin. Для исследования структур периферической нервной системы проводили двойное иммунофлюоресцентное окрашивание на α-Syn-p129 и маркерный белок периферической нервной систмы PGP 9.5 (мышиные антитела, фирма Sigma). Связывание антител выявляли при помощи вторичных антител, меченных флюорохромами CF488 и CF555. Микрофотографии иммунофлюоресцентных препаратов получали с помощью монохромной камеры Nikon Ds-Qi.

Результаты

Морфологическое исследование головного мозга выявило периваскулярный и перицеллюлярный отек в коре больших полушарий и подлежащем белом веществе передней центральной извилины, а также выпадение пигментированных нейронов черного вещества, сопровождавшееся заместительным глиозом.

Иммуногистохимическое исследование показало, что в одном поле зрения черного вещества определяется не более 1 нейрона, содержащего от 1 до 3 телец Леви **(рис. 1, а)**. Сходную картину наблюдали в нейронах лобной области коры больших полушарий **(рис. 1, в)**. В хвостатом ядре **(рис. 1, б)**, в толстой кишке **(рис. 2)** и поднижнечелюстной слюнной железе **(рис. 3)** α-Syn-p129 выявляли в виде включений, расположенных в нервных волокнах. В других структурах агрегаты α-синуклеина не определяли.

Проведенное исследование позволило обнаружить α-Syn-p129 как в образованиях головного мозга (черном веществе, хвостатом ядре, лобной области коры больших полушарий), так и в структурах периферической нервной

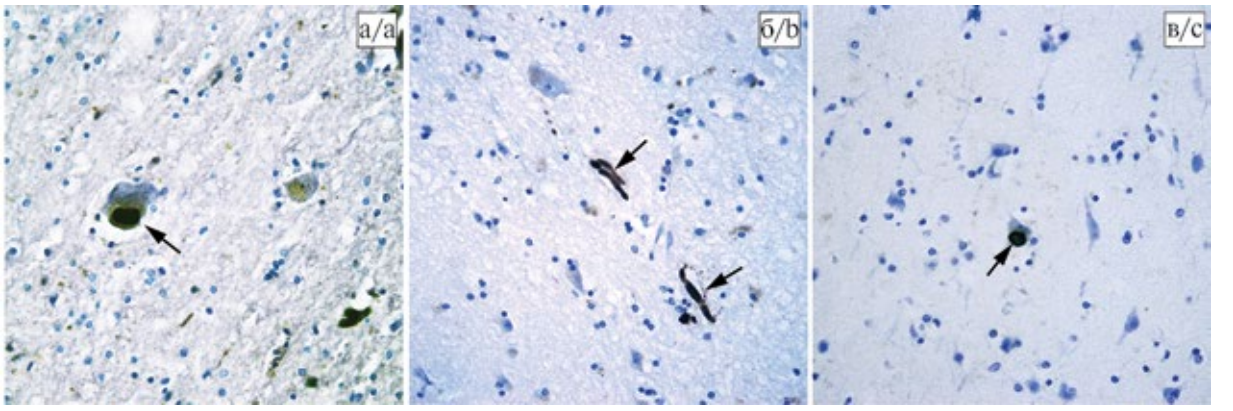

Рис. 1. **Выявление телец и нейритов Леви в структурах мозга.**
а — тельце Леви в пигментированном нейроне черного вещества; б — нейриты Леви в нервных окончаниях в хвостатом ядре; в — тельца Леви в лобной области коры (нейроны слоя III). Стрелки указывают на агрегаты α -синуклеина. Иммуногистохимическое окрашивание на фосфорилированный α-синуклеин и окрашивание крезиловым фиолетовым, ×400.

Fig. 1. Detection of Lewy bodies and Lewy neurites in brain regions.
a — Lewy body in the pigmented substantia nigra neurons; b — Lewy neurites in the nerve terminals in the caudate nucleus; c — Lewy bodies in the frontal cortex (neurons in layer III). α-Synuclein aggregates (arrows). Immunohistochemical staining for phosphorylated α-synuclein and cresyl violet staining, ×400.

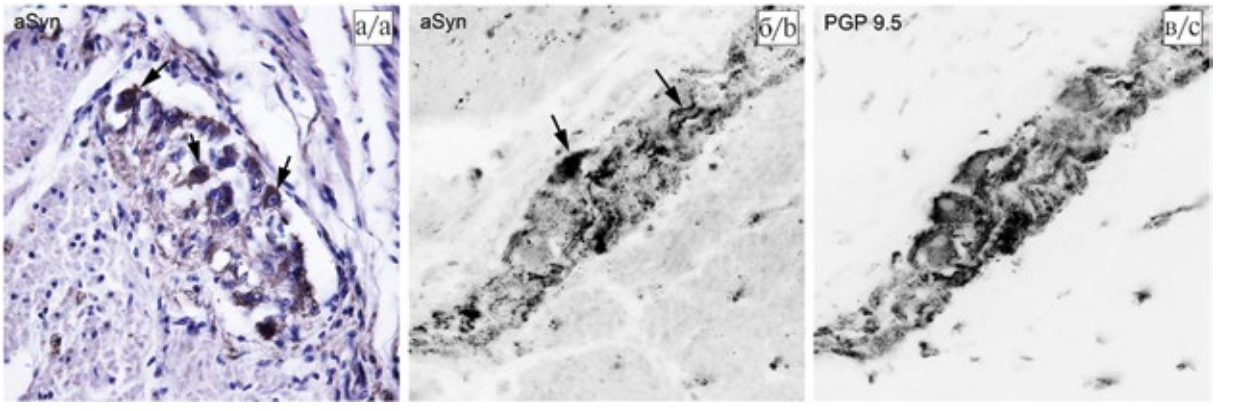

Рис. 2. **Диффузное накопление фосфорилированного α-синуклеина в нейронах миэнтерального ганглия толстой кишки.**
а — иммуногистохимическое окрашивание на фосфорилированный α-синуклеин и окрашивание гематоксилином; б, в — парные снимки иммунофлюоресцентного окрашивания (инвертированная микрофотография) на фосфорилированный α-синуклеин (б) и маркерный белок нейронов периферической нервной системы PGP 9.5 (в). Стрелки указывают на агрегаты α-синуклеина, ×400.

Fig. 2. **Diffuse accumulation of phosphorylated α-synuclein in the colon neurons of the myenteric ganglion.**
a — immunohistochemical staining for phosphorylated α-synuclein and hematoxylin staining; b, c — paired immunofluorescence staining images (an inverted microscope micrograph) for phosphorylated α-synuclein (b) and a marker protein of neurons in the peripheral nervous system as protein gene product (PGP) 9.5 (c). α-Synuclein aggregates (arrows); ×400.

системы (волокнах, иннервирующих слюнные железы, и миэнтеральном ганглии толстой кишки). Сопоставление клинической симптоматики, выявленной у больного, и характера распределения α-Syn-p129 в структурах нервной системы показало, что накопление α-syn-p129 могло сопровождаться появлением клинических симптомов или протекать бессимптомно. Так, формированию телец Леви в компактной части черного вещества среднего мозга пациента сопутствовали проявления паркинсонизма, тогда как накопление α-syn-p129 в структурах лобной области коры протекало бессимптомно. Подобное несоответствие прослеживалось и в экстрацеребральных структурах. Накопление α-syn-p129 в нервных волокнах поднижнечелюстных слюнных желез сопровождалось нарушениями саливации (при этом нельзя исключить, что эпизоды ощущения сухости в полости рта можно было отнести к побочному действию противопаркинсонических препаратов, а эпизоды слюнотечения — непосредственно к вегетативной дисфункции и нарастающим дисфагическим нарушениям). Накопление α-syn-p129 в исследованных структу-

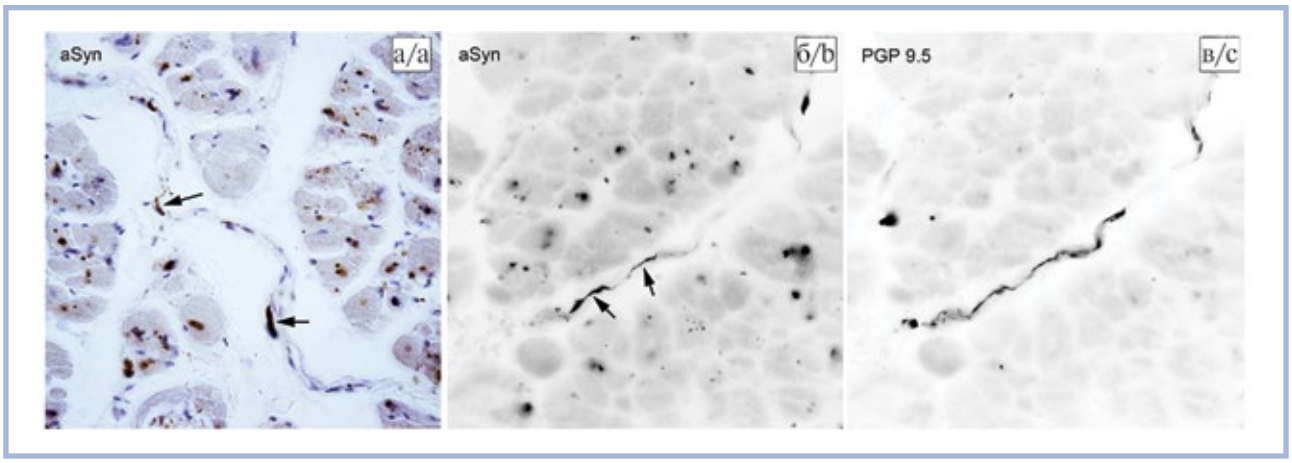

Рис. 3. **Агрегаты фосфорилированного α-синуклеина в нервных волокнах, иннервируюших поднижнечелюстную слюнную железу.**

а — иммуногистохимическое окрашивание на фосфорилированный α-синуклеин и окрашивание гематоксилином; б, в — парные снимки иммунофлюоресцентного окрашивания (инвертированная микрофотография) на фосфорилированный α-синуклеин (б) и PGP 9.5 (в). Стрелки указывают на локализацию в нервном волокне, ×400.

Fig. 3. **Phosphorylated α-synuclein aggregates in the nerve fibers that innervate the submandibular salivary gland.**

a — immunohistochemical staining for phosphorylated α-synuclein and hematoxylin staining; b, c — paired immunofluorescence staining images (an inverted microscope micrograph) for phosphorylated α-synuclein (b) and PGP 9.5 (c). Nerve fiber localiztion (arrows); x400.

рах толстой кишки не имело четкой клинической корреляции. Вероятно, это несоответствие могло быть связано с тем, что клиническая симптоматика проявляется только при определенном пороговом уровне α-syn-p129, который постепенно накапливается на протяжении жизни и по мере многолетнего развития нейродегенеративного процесса [9].

Как показывает анализ клинической картины, у данного пациента имелась развернутая стадия БП, при которой выявлялись не только симптомы поражения нигростриатной системы в виде типичных нарушений моторики, но и экстранигральная симптоматика (нарушения саливации, глотания, сложные постуральные расстройства). Этому соответствовал характер обнаруженных патоморфологических изменений: накоплению патологических форм α-синуклеина в нигростриатных структурах сопутствовало его появление и в других отделах нервной системы.

Следует подчеркнуть, что суждение о течении нейродегенеративного процесса не должно быть основано лишь на обнаружении α-syn-p129 в нигростриатных и экстранигральных структурах. Оценка развивающейся патологии должна базироваться также на определении гибели нейронов в черном веществе и других патоморфологических и иммуногистохимических признаках [8], что показало и наше исследование.

Описанный случай развернутой клинической стадии БП, подтвержденный при иммуногистохимическом исследовании, расширяет представления о накоплении патологических форм α-синуклеина при этом заболевании как в структурах головного мозга, так и за его пределами. Системный характер α-синуклеинопатии при БП имеет значение и для уточнения патогенеза заболевания, и для разработки новых подходов к его диагностике и в перспективе таргетной терапии. Представленное наблюдение демонстрирует, что детальное гистологическое изучение постмортального материала при БП должно включать изучение структур не только центральной, но и периферической нервной системы.

Исследование поддержано грантом РНФ №19-15-00320.

ТЕРАТУРА/REFERENCES

1. Иллариошкин С.Н., Сломинский П.А., Шадрина М.И., Багыева Г.Х., Загоровская Т.Б., Маркова Е.Д., Карабанов А.В., Полещук В.В., Полевая Е.Б., Федорова Н.В., Лимборская С.А., Иванова-Смоленская И.А. Гетерогенность спорадической болезни Паркинсона: молекулярный подход к решению проблемы. *Анналы клинической и экспериментальной неврологии*. 2007;1(1):23031. Ссылка активна на 27.08.2019. Доступно по: https://www.annaly-nevrologii.ru/
Illarioshkin SN, Slominsky PA, Shadrina MI, Bagyeva GKh, Zagorovskaya TB, Markova ED, Karabanov AV, Poleshchuk VV, Polevaya EV, Fedorova NV, Limborskaya SA, Ivanova-Smolenskaya IA. Heterogeneity of sporadic Parkinson's disease: molecular approach to solving the problem. *Annals of Clinical and Experimental Neurology/Annaly klinicheskoi i eksperimental'noi nevrologii*, 2007;1(1):23-31. Accessed August 27, 2019. Available at: https://www.annaly-nevrologii.ru/ (In Russ.).
2. Левин О.С., Федорова Н.В. *Болезнь Паркинсона*. М.: МЕДпресс-информ; 2014.
Levin OS, Fedorova NV. *Bolezn' Parkinsona*. M.: MEDpress-inform; 2014. (In Russ.).
3. Szewczyk-Krolikowski K, Tomlinson P, Nithi K, Wade-Martins R, Talbot K, Ben-Shlomo Y, Hu MT. The influence of age and gender on motor and non-motor features of early Parkinson's disease: initial findings from the Oxford Parkinson Disease Center (OPDC) discovery cohort. *Parkinsonism Relat Disord*. 2014;20(1):99-105. https://doi.org/10.1016/j.parkreldis.2013.09.025

4. Titova N, Chaudhuri KR. Nonmotor Parkinson's and future directions. *Int Rev Neurobiol*. 2017;134:1493-1505. https://doi.org/10.1016/bs.irn.2017.05.017
5. Dickson DW. Parkinson's disease and parkinsonism: neuropathology. *Cold Spring Harb Perspect Med*. 2012;2(8). pii: a009258. Accessed August 27, 2019. https://doi.org/10.1101/cshperspect.a009258
6. Jellinger KA. Neuropathology of sporadic Parkinson's disease: evaluation and changes of concepts. *Mov Disord*. 2011;27(1):8-30. https://doi.org/10.1002/mds.23795
7. Braak H, Del Tredici K, Rüb U, de Vos RA, Steur ENH, Braak E. Staging of brain pathology related to sporadic Parkinson's disease. *Neurobiol Aging*. 2003;24(2):197-211. https://doi.org/10.1016/S0197-4580(02)00065-9
8. Braak H, Del Tredici K. Neuropathological staging of brain pathology in sporadic Parkinson's disease: separating the wheat from the chaff. *J Parkinsons Dis*. 2017;7(suppl 1):71-85. https://doi.org/10.3233/JPD-179001
9. Kordower JH, Olanow CW, Dodiya HB, Chu Y, Beach TG, Adler CH, Halliday GM, Bartus RT. Disease duration and the integrity of the nigrostriatal system in Parkinson's disease. *Brain*. 2013;136(8):2419-2431. https://doi.org/10.1093/brain/awt192

Поступила 16.09.19
Received 16.09.19
Принята к печати 18.12.19
Accepted 18.12.19