Архив патологии
2020, т. 82, №2, с. 30-34
https://doi.org/10.17116/patol20208202130

Russian Journal of Archive of Patology =
Arkhiv patologii 2020, vol. 82, no 2, pp. 30-34
https://doi.org/10.17116/patol20208202130

Нарушения экспрессии белков-регуляторов клеточного цикла при себорейном кератозе

© В.А. СМОЛЬЯННИКОВА, А.К. АЛЕКСАНДРОВА

ФГАОУ ВО «Первый Московский государственный медицинский университет им. И.М. Сеченова» Минздрава России (Сеченовский университет), Москва, Россия

РЕЗЮМЕ

Себорейный кератоз (СК) — доброкачественная опухоль кожи с неясной этиологией и патогенезом. Несмотря на ряд исследований, посвященных изучению нарушений клеточного цикла при СК, многие детали остаются неясными.

Цель исследования — изучить экспрессию белков-регуляторов клеточного цикла p53, p16 и маркера пролиферативной активности клеток Ki-67 при СК.

Материал и методы. В работе использован операционный материал СК, полученный от 130 пациентов. Из них 63 (48,5%) опухоли удалены с подверженных УФ-излучению участков тела, 67 (51,5%) — с мест, чаще закрытых. ИГХ-исследование проводили с моноклональными антителами к p53, p16, Ki-67.

Результаты. Положительная реакция с моноклональными антителами к p53 регистрировалась в 66 (50,7%) СК: в виде экспрессии в 10—30% клеток (54 СК) и более чем в 30% клеток опухоли — гиперэкспрессия (12 СК). Экспрессия p53 в 92,1% случаев встречалась в СК, локализованном на местах, наиболее подверженных УФ-излучению (p=0,00001). Положительная реакция с моноклональными антителами к p16 наблюдалась во всех СК в виде цитоплазматического окрашивания более 50% клеток опухоли: выраженная в 63 СК (гиперэкспрессия), слабая в 67 СК. Выраженность экспрессии p16 коррелировала с возрастом (R=0,21, p=0,019) и локализацией СК на местах, подверженных повышенной инсоляции (R=0,35, p=0,000038). Гиперэкспрессия p53 и p16 достоверно чаще регистрировалась при раздраженном типе СК. Пролиферативная активность опухоли по уровню экспрессии Ki-67 была низкой — от 3 до 11,3%. Наибольшее количество пролиферирующих клеток (8,5±4,8%) регистрировалось при раздраженном типе СК (p=0,0000001).

Заключение. Выявленные нарушения экспрессии белков-регуляторов клеточного цикла при СК свидетельствуют об активации супрессорной активности опухоли и о старении кератиноцитов. Злокачественная трансформация опухоли возможна при раздраженном типе СК, учитывая достоверное повышение экспрессии p53, p16 на фоне увеличения пролиферативной активности клеток.

Ключевые слова: себорейный кератоз, клеточный цикл, белок p53, белок p16.

ИНФОРМАЦИЯ ОБ АВТОРАХ:

Смольянникова В.А. — https://orcid.org/0000-0002-7759-5378; e-mail: smva@bk.ru
Александрова А.К.— http://orcid.org/0000-0001-9166-9807

КАК ЦИТИРОВАТЬ:

Смольянникова В.А., Александрова А.К. Нарушение экспрессии белков-регуляторов клеточного цикла при себорейном кератозе. *Архив патологии*. 2020;82(2):30-34. https://doi.org/10.17116/patol20208202130

Impaired expression of cell-cycle regulatory proteins in seborrheic keratosis

© V.A. SMOLYANNIKOVA, A.K. ALEKSANDROVA

I.M. Sechenov First Moscow State Medical University (Sechenov University), Ministry of Health of Russia, Moscow, Russia

ABSTRACT

Seborrheic keratosis (SK) is a benign skin tumor of unknown etiology and pathogenesis. Many details remain unclear despite that there have been a number of studies of cell-cycle abnormalities.

Objective: to investigate the expression of the cell-cycle regulatory proteins p53 and p16 and the cell proliferation marker Ki-67 in SK.

Subjects and methods. The investigation used intraoperative SK material obtained from 130 patients. Tumors were removed from UV-exposed parts of the body in 63 (48%) patients and from the places that were more often closed in 67 (51.5%). An immunohistochemical (IHC) study was performed using monoclonal antibodies to p53, p16, and Ki-67.

Results. A positive reaction with monoclonal antibodies to p53 was recorded in 66 (50.7%) SK samples. In 92.1% of cases, the expression of p53 was found in SK located at the sites that were most exposed to UV radiation (p=0.00001). A positive reaction with monoclonal antibodies to p16 was observed in all SK cases as cytoplasmic staining of more than 50% of the tumor cells: a strong staining in 63 SK samples (overexpression) and a weak staining in 67 SK ones. The level of p16 expression correlated with age (R=0.21; p=0.019) and SK location at the sites exposed to increased insolation (R=0.35; p=0.000038). Overexpressions of p53 and p16 were significantly more commonly recorded in irritated SK. The tumor proliferative activity by the level of Ki-67 expression was low (3.0 to 11.3%). The largest number (8.5±4.8%) of proliferating cells was recorded in irritated SK (p=0.0000001).

Автор, ответственный за переписку: Смольянникова Вера Анатольевна — e-mail: smva@bk.ru

Corresponding author: Smolyannikova V.A. — e-mail: smva@bk.ru

Conclusion. The found disorders in the expression of cell-cycle regulatory proteins in SK are suggestive of tumor suppressor activation and keratinocyte senescence. There may be malignant tumor transformation in irritated SK in terms of the significant increase in the expression of p53, p16 in the presence of high cell proliferative activity.

Keywords: seborrheic keratosis, cell cycle, p53 protein, p16 protein.

INFORMATION ABOUT THE AUTHORS:
Smolyannikova V.A. — https://orcid.org/0000-0002-7759-5378; e-mail: smva@bk.ru
Aleksandrova A.K. — http://orcid.org/0000-0001-9166-9807

TO CITE THIS ARTICLE:
Smolyannikova VA, Aleksandrova AK. Impaired expression of cell-cycle regulatory proteins in seborrheic keratosis. *Archive of Pathology = Arkhiv patologii*. 2020;82(2):30-34. (In Russ.). https://doi.org/10.17116/patol20208202130

Нарушения клеточного цикла являются основными факторами в формировании опухолей. Ключевую роль в регуляции пролиферативной активности клеток и запуска программы физиологического старения и апоптоза играют гены-супрессоры (*TP53*, *p16/INK4*), мутации которых хорошо изучены в большинстве злокачественных новообразований человека [1]. Доброкачественная природа себорейного кератоза (СК), наиболее распространенной эпителиальной опухоли кожи, по данным некоторых авторов, не исключает возможность его злокачественной трансформации [2, 3]. До настоящего времени морфогенез опухоли остается неясен, а результаты изучения экспрессии основных маркеров клеточного цикла крайне противоречивы и часто приводят к взаимоисключающим выводам. В большинстве работ, посвященных СК, речь идет либо о ретроспективном анализе, либо об изучении отдельных гистологических форм заболевания [4, 5]. В отличие от злокачественных новообразований в СК не выявлено мутаций в генах-супрессорах (*TSC1*, *PTEN*, *TP53*) [6]. Однако при иммуногистохимическом (ИГХ) — исследовании наблюдались отсутствие экспрессии белка p53 [4, 7], слабая экспрессия [8] или увеличение экспрессии в несколько раз по сравнению с показателями нормальной кожи [6]. Расширение экспрессии белка p16 на все клетки опухоли выявлено в исследованиях L.M. Hillen и соавт. [5], тогда как в работе C. Hafner и соавт. [7] экспрессия p16 соответствовала таковой в непораженном эпидермисе. В других исследованиях экспрессия p16 в СК и вовсе отсутствовала [9]. Нет ясности и о состоянии пролиферативной активности клеток СК [7, 9]. Это и определило цель нашего исследования.

Цель исследования — изучить экспрессию белков-регуляторов клеточного цикла p53, p16 и маркера пролиферативной активности клеток Ki-67 при СК.

Материал и методы

Под нашим наблюдением находились 130 пациентов с СК: 83 (63,8%) женского и 47 (36,2%) мужского пола в возрасте от 55 до 78 лет (средний возраст 63,5±8,0 лет, медиана 63 года). Гистологические и ИГХ-исследования проведены на операционном материале опухолей кожи 130 пациентов. СК был представлен плоскими, умеренно пигментированными опухолями овальной формы не более 2 см в диаметре с гиперкератотической поверхностью. 63 (48,5%) СК были удалены с участков, подверженных УФ-излучению (лицо, шея, область декольте), 67 (51,5%) — с мест, чаще закрытых, менее подверженных избыточному солнечному воздействию (живот, боковые поверхности туловища). Материал обрабатывали по стандартной методике: заливали в парафиновые блоки, из которых готовили гистологические препараты, и окрашивали гематоксилином и эозином. ИГХ-исследование проводили стрептавидин-биотин-пероксидазным методом по общепринятой схеме на парафиновых срезах толщиной 5 мкм. Результаты оценивали с помощью светового микроскопа Leica DM4000B (увеличение 100, 200 и 400). Использовали мышиные моноклональные антитела к p53 (clone DO-7, ready-to-use. Novocastra Ltd.,); мышиные моноклональные антитела к p16 (clone G175-405, разведение 1:1000 BD Pharmingen); моноклональные антитела к Ki-67 (ready-to-use, Novocastra Ltd). В качестве позитивного и негативного контроля в каждом случае использовали рекомендованные производителями образцы тканей.

Результаты ИГХ-исследования оценивали следующим образом. Для ядерного маркера p53 подсчитывали количество окрашенных ядер клеток опухоли: отсутствие реакции или окрашивание менее 10% клеток расценивали как отрицательную реакцию, от 10 до 30% — как положительную, более 30% ядер клеток — как гиперэкспрессию. Для цитоплазматического маркера p16 по интенсивности диффузного цитоплазматического окрашивания: выраженная (++) расценивалась как гиперэкспрессия, (+) — как слабая. Для ядерного маркера Ki-67 исследовали количество положительно окрашенных ядер клеток опухоли к 300 клеткам опухоли в местах с наибольшей экспрессией (увеличение 400 в трех полях зрения).

Статистическая обработка материала и расчеты показателей проведены с использованием статистического пакета программ Statistica для Windows v.10 и SPSS v.21. Для сравнения качественных параметров применяли точный критерий Фишера и χ^2. Различия считали статистически значимыми при $p<0,05$ (95% точности). Степень взаимосвязи параметров оценивали с помощью корреляционного анализа по Спирмену.

Результаты

В результате анализа 130 гистологических препаратов распределение по гистологическим типам СК было следующим: акантотический тип — 40 наблюдений; аденоидный, клональный и раздраженный — по 30 случаев. На участках, подверженных УФ-излучению, наиболее часто встречался раздраженный тип — 27 (42,9%) СК.

При ИХГ-исследовании с моноклональными антителами к p53 положительная реакция разной степени интенсивности регистрировалась в 66 (50,7%) СК и не зависела от возраста пациентов **(рис. 1)**.

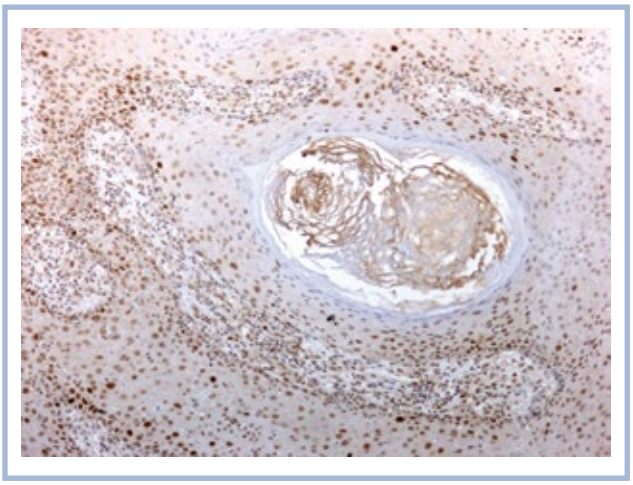

***Рис. 1.* Себорейный кератоз, раздраженный тип.**
Экспрессия моноклональных антител к p53 в ядрах более 30% клеток. Иммунопероксидазный метод, ×100.

***Fig. 1.* Irritated seborrheic keratosis.**
Expression of monoclonal antibodies to p53 in the nuclei of more than 30% of cells. Immunoperoxidase staining, ×100.

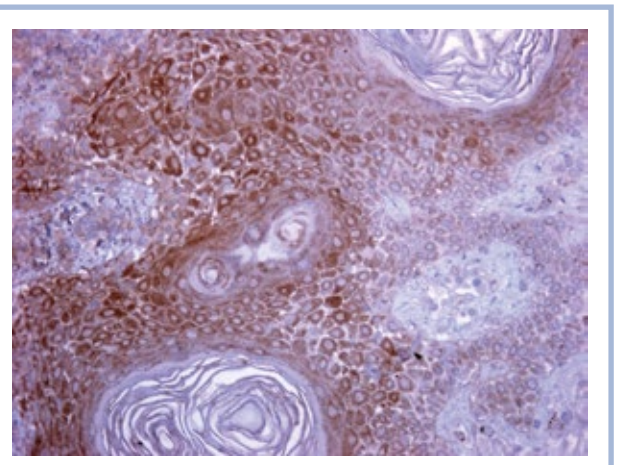

***Рис. 2.* Себорейный кератоз, акантотический тип.**
Выраженная экспрессия моноклональных антител к p16 в клетках опухоли. Иммунопероксидазный метод, ×100.

***Fig. 2.* Acanthotic seborrheic keratosis.**
Pronounced expression of monoclonal antibodies to p16 in tumor cells. Immunoperoxidase staining, ×100.

Экспрессия p53 в СК была диффузной и значимо коррелировала с гистологическим типом СК (R=0,42 при p=0,000001). Так, гиперэкспрессия p53 встречалась только при раздраженном типе СК в 40% случаев (p=0,0001, p=0,00001) **(табл. 1)**.

Как гиперэкспрессия, так и положительная экспрессия p53 достоверно чаще (p=0,0003 и p=0,00001 соответственно) встречалась в СК, локализованных у пациентов на местах, наиболее подверженных УФ-излучению в 92,1% (58/63 СК) случаев, в СК, расположенных на закрытых от УФ-излучения местах, — в 11,9% (8/67СК) случаев. Положительная корреляционная связь была высокозначимой (R=0,79, p=0,000001).

При ИГХ-исследовании с моноклональными антителами к p16 наблюдалась положительная реакция во всех СК в виде цитоплазматического окрашивания более 50% клеток опухоли **(рис. 2)**. Корреляционная зависимость от возраста пациентов была слабой (R=0,21, p=0,019) и характеризовалась усилением выраженности экспрессии после 65 лет.

На уровень экспрессии p16, как и p53 оказывала влияние локализация СК (R=0,35, p=0,000038): в 42 (66,7%) СК, удаленных с мест, подверженных повышенному влиянию УФ-излучения, наблюдалась гиперэкспрессия p16, напротив, слабая экспрессия достоверно чаще встречалась в СК, расположенных на местах, не подверженных солнечному свету, — в 68,7% (p=0,0001).

***Таблица 1.* Экспрессия моноклональных антител к p53 при разных гистологических типах себорейного кератоза**

Экспрессия в клетках опухоли p53	Гистологический тип							
	акантотический		аденоидный		клональный		раздраженный	
	абс.	%	абс.	%	абс.	%	абс.	%
Число СК	40		30		30		30	
Отсутствует	30	75,0 (0,00001)	9	30,0	20	66,7 (0,0001)	5	16,7
10—30% клеток	10	25,0	21	70,0 (0,034)	10	33,3	13	43,3
Более 30% клеток	—	— (0,00001)	—	— (0,0001)	—	— (0,0001)	12	40,0

Примечание. Здесь и в табл. 2, 3: в скобках — достоверность различий p по сравнению с раздраженным типом.

***Таблица 2.* Экспрессия моноклональных антител к p16 при разных гистологических типах себорейного кератоза**

Экспрессия в клетках опухоли p16	Гистологический тип							
	акантотический		аденоидный		клональный		раздраженный	
	абс.	%	абс.	%	абс.	%	абс.	%
Число СК	40		30		30		30	
Слабая	21	52,5	17	56,7	21	70,0	8	26,7
Выраженная	19	47,5 (0,026)	13	43,3 (0,018)	9	30,0 (0,0008)	22	73,3

Таблица 3. **Экспрессия моноклональных антител к Ki-67 при разных гистологических типах себорейного кератоза**

Экспрессия в клетках опухоли Ki-67	Гистологический тип							
	акантотический		аденоидный		клональный		раздраженный	
	абс.	%	абс.	%	абс.	%	абс.	%
Число СК	40		30		30		30	
Ki-67, %	4,2±1,5 (0,0000001)		4,6±1,2 (0,0000001)		5,6±1,9 (0,0000001)		8,5±4,8	

Также гиперэкспрессия p16 достоверно чаще регистрировалась при раздраженном типе СК в отличие от остальных рассматриваемых гистологических типов — акантотического, аденоидного и клонального (p=0,026, p=0,018, p=0,0008 соответственно) **(табл. 2)**. Гиперэкспрессия p16 в СК достоверно чаще сочеталась с положительной экспрессией p53 (p=0,003).

ИГХ-исследование с моноклональными антителами к Ki-67 при СК выявило низкую пролиферативную активность клеток опухоли. Количество пролиферирующих клеток находилось в пределах от 3 до 11,3% (средняя величина 5,6±2,3%). Наибольшее количество пролиферирующих клеток (8,5±4,8%) регистрировалось при раздраженном типе СК (p=0,0000001) **(табл. 3)**.

Уровень пролиферативной активности клеток СК коррелировал с их локализацией и был выше в опухолях, подверженных УФ-излучению (R=0,57, p=0,0000001).

Обсуждение

СК является доброкачественной эпителиальной опухолью кожи, однако вопрос о возможности его злокачественной трансформации остается открытым. В литературе описаны случаи возникновения плоскоклеточной карциномы из СК [2, 3]. О возможном злокачественном потенциале опухоли также свидетельствует выявление гиперэкспрессии p53 и p16, что было отмечено в отдельных работах зарубежных авторов [4, 6]. В нашем исследовании положительная экспрессия p53 регистрировалась только в 50,7% случаев СК, а в 92,1% была связана с локализацией опухоли на местах, подверженных интенсивному УФ-излучению. Влияние УФ-излучения на экспрессию p53 описано в работе M. El-Domyati и соавт. [10]. При изучении кожи лица и живота у людей обоего пола в возрасте от 6 до 77 лет обнаружено, что при одинаковой дозе инсоляции у пожилых сильнее повреждается ДНК кератиноцитов, чем у молодых, что прямо отражается на содержании в эпидермисе p53-позитивных клеток. Учитывая, что в непораженном эпидермисе в результате повреждений идет накопление дикого типа p53, считаем, что при СК положительная экспрессия белка также связана с накоплением и стабилизацией в ядре дикого типа p53, а не его мутантных форм. Это приводит к активации апоптоза и/или остановке клеточного цикла в G1-фазе в результате повреждений ДНК.

Ведущее нарушение клеточного цикла при СК — расширение экспрессии белка p16 наблюдалось во всех 130 исследуемых образцах. В литературе в случае повышенной экспрессии p16 в эпителиальных клетках человека соблюдаются три основные интерпретационные линии: 1) p16 —маркер прогрессирования опухоли и показатель ее злокачественности; 2) p16 — дополнительный маркер вируса при поражениях, связанных с ВПЧ; 3) p16 — маркер клеточного старения [9, 11—14]. Именно старение клеток является, на наш взгляд, основным фактором в патогенезе СК, учитывая выявленную взаимосвязь экспрессии p16 с возрастом и УФ-излучением при общей низкой пролиферативной активности опухоли по данным экспрессии Ki-67.

В многочисленных исследованиях показано, что накопление белка p16 в тканях происходит с возрастом при кумуляции повреждений ДНК, а также при влиянии избыточного УФ-излучения не за счет увеличения его синтеза, а вследствие уменьшения его деградации. Таким образом, усиление экспрессии p16 является ключевым звеном в снижении пролиферативной активности клеток при старении [13—15]. Сочетание при СК положительной экспрессии p53 на фоне гиперэкспрессии p16 может, с одной стороны, свидетельствовать об ускоренной дифференцировке клеток наряду с активацией апоптоза наиболее поврежденных клеток, а с другой — об усилении супрессорной активности и остановке клеточного цикла. Однако в отличие от акантотического, клонального и аденоидного типов СК при раздраженном типе выявлено сочетание гиперэкспрессии p16 и p53 на фоне статистически значимого повышения пролиферативной активности клеток опухоли. В работах [9, 11, 16] такая ассоциация маркеров характеризует болезнь Боуэна и плоскоклеточный рак и является диагностическим критерием злокачественной природы опухоли. Следовательно, именно раздраженный тип в силу особенностей нарушения клеточного цикла является единственной гистологической формой СК, имеющей возможность злокачественной трансформации.

Заключение

Таким образом, выявленные в исследовании нарушения экспрессии белков-регуляторов клеточного цикла при СК свидетельствуют об активации супрессорной активности опухоли и о старении кератиноцитов. Злокачественная трансформация опухоли возможна при раздраженном типе СК, учитывая достоверное повышение экспрессии p53, p16 на фоне увеличения пролиферативной активности в отличие от других его форм.

Участие авторов:
Концепция и дизайн исследования: В.А.С., А.К.А.
Сбор и обработка информации: А.К.А.
Написание текста: А.К.А., В.А.С.
Редактирование: В.А.С.

Авторы заявляют об отсутствии конфликта интересов.
The authors declare no conflict of interest.

ЛИТЕРАТУРА/REFERENCES

1. Muller PA, Vousden KH. p53 mutations in cancer. *Nat Cell Biol.* 2013;15(1):2-8. https://doi.org/10.1038/ncb2641
2. Rajabi P, Adibi N, Nematollahi P, Heidarpour M, Eftekhari M, Siadat AH. Bowenoid transformation in seborrheic keratosis: A retrospective analysis of 429 patients. *J Res Med Sci.* 2012;17(3):217-221.
3. Wu YH, Hsiao PF, Chen CK. Seborrheic keratosis with bowenoid transformation: the immunohistochemical features and its association with human papillomavirus infection. *Am J Dermatopathol.* 2015;37(6):462-468. https://doi.org/10.1097/DAD.0000000000000285
4. Nakamura S, Nishioka K. Enhanced expression of p16 in seborrhoeic keratosis; a lesion of accumulated senescent epidermal cells in G1 arrest. *Br J Dermatol.* 2003;149(3):560-565. https://doi.org/10.1046/j.1365-2133.2003.05589.x
5. Hillen LM, Rennspiess D, Speel EJ, Haugg AM, Winnepenninckx V, ZurHausen A. Detection of Merkel cell polyomavirus in seborrheic keratosis. *Front Microbiol.* 2018;8:2648. https://doi.org/10.3389/fmicb.2017.02648
6. Mandinova A, Kolev V, Neel V, Hu B, Stonely W, Lieb J, Wu X, Colli C, Han R, Pazin MJ, Ostano P, Dummer R, Brissette JL, Dotto GP. A positive FGFR3/FOXN1 feedback loop underlies benign skin keratosis versus squamous cell carcinoma formation in humans. *J Clin Invest.* 2009;119(10):3127-3137. https://doi.org/10.1172/JCI38543
7. Hafner C, Toll A, Fernández-Casado A, Earl J, Marques M, Acquadro E, Mendez-Pertuz M, Urioste M, Malats N, Burns JE, et.al. Multiple oncogenic mutations and clonal relationship in spatially distinct benign human epidermal tumors. *Proc Natl Acad Sci USA.* 2010;107(48):20780-20785. https://doi.org/10.1073/pnas.1008365107
8. Ko CJ, Shintaku P, Binder SW. Comparison of benign keratoses using p53, bcl-1, and bcl-2. *J Cutan Pathol.* 2005;32(5):356-359. https://doi.org/10.1111/j.0303-6987.2005.00328.x
9. Conscience I, Jovenin N, Coissard C, Lorenzato M, Durlach A, Grange F, Birembaut P, Clavel C, Bernard P. P16 is overexpressed in cutaneous carcinomas located on sun-exposed areas. *Eur J Dermatol.* 2006;16(5):518-522.
10. El-Domyati MB, Attia S, Saleh F, Galaria N, Ahmad H, Gasparro FP, Uitto J. Expression of p53 in normal sun-exposed and protected skin (type IV-V) in different decades of age. *Acta Derm Venereol.* 2003;83(2):98-104. https://doi.org/10.1080/00015550310007427
11. Harvey NT, Leecy T, Wood BA. Immunohistochemical staining for p16 is a useful adjunctive test in the diagnosis of Bowen's disease. *Pathology.* 2013;45(4):402-407. https://doi.org/10.1097/PAT.0b013e328360c064
12. Shelton J, Purgina BM, Cipriani NA, Dupont WO, Plummer D, Lewis JS Jr. p16 immunohistochemistry in oropharyngeal squamous cell carcinoma: a comparison of antibody clones using patient outcomes and high-risk human papillomavirus RNA status. *Mod Pathol.* 2017;30(9):1194-1203. https://doi.org/10.1038/modpathol.2017.31
13. Donati P, Paolino G, Panetta C, Cota C, Zaccarini M, Muscardin L. Another point of view on p16 and Ki67 expression in melanocytic and non-melanocytic cutaneous lesions. *Acta Dermatovenerol Croat.* 2013;21(3):149-154.
14. Liu Y, Sanoff HK, Cho H, Burd CE, Torrice C, Ibrahim JG, Thomas WE, Sharpless NE. Expression of p16(INK4a) in peripheral blood T-cells is a biomarker of human aging. *Aging Cell.* 2009;8(4):439-448. https://doi.org/10.1111/j.1474-9726.2009.00489.x
15. Pavey S, Russell T, Gabrielli B. G2 phase cell cycle arrest in human skin following UV irradiation. *Oncogene.* 2001;20(43):6103-6110. https://doi.org/10.1038/sj.onc.1204707
16. Kalegowda IY, Böer-Auer A. Clonal seborrheic keratosis versus pagetoid bowen disease: histopathology and role of adjunctive markers. *Am J Dermatopathol.* 2017;39(6):433-439. https://doi.org/10.1097/DAD.0000000000000669 PMid:28475506

Поступила 31.10.19
Received 31.10.19
Принята к печати 18.12.19
Accepted 18.12.19