Архив патологии
2020, т. 82, №2, с. 12-19
https://doi.org/10.17116/patol20208202112

Russian Journal of Archive of Patology =
Arkhiv patologii 2020, vol. 82, no 2, pp. 12-19
https://doi.org/10.17116/patol20208202112

Патологическая анатомия туберкулеза на фоне инфекции, вызванной вирусом иммунодефицита человека

© М.М. АГАПОВ[1], В.А. ЦИНЗЕРЛИНГ[2, 3], Н.Ю. СЕМЕНОВА[2, 3], А.Н. ИСАКОВ[3], М.В. ВАСИЛЬЕВА[3]

[1]Санкт-Петербургский государственный университет, Санкт-Петербург, Россия;
[2]ФГБУ «Национальный медицинский исследовательский центр им. В.А. Алмазова», Санкт-Петербург, Россия;
[3]Клиническая инфекционная больница им. С.П. Боткина, Санкт-Петербург, Россия

РЕЗЮМЕ

Туберкулез занимает лидирующее положение среди вторичных инфекций в структуре смертности пациентов с ВИЧ. При этом морфологическая диагностика при сочетании таких заболеваний часто сопряжена со значительными трудностями ввиду нетипичного течения туберкулеза на фоне иммуносупрессии.

Цель исследования — оценка клинико-морфологических особенностей туберкулеза в сочетании с ВИЧ-инфекцией.

Материал и методы. Проанализирован аутопсийный материал, полученный из Клинической инфекционной больницы им. С.П. Боткина (КИБ им. С.П. Боткина), за 2018 г. Детально изучено 8 образцов с использованием окрасок гематоксилином и эозином, карболовым фуксином по Цилю—Нильсену, аурамин-родамином (с последующей люминесцентной микроскопией), проведено иммуногистохимическое исследование.

Результаты. По результатам 736 вскрытий за 2018 г. в КИБ им. С.П. Боткина смерть от ВИЧ-инфекции установлена в 357 случаях, в 86 (24%) из которых выявлено сочетание ВИЧ-инфекции и туберкулеза. Во всех наблюдениях определена крайне разнообразная и неоднородная картина, значительно отличающаяся от таковой при классическом гранулематозном воспалении при туберкулезе. При окраске по Цилю—Нильсену обнаружены единичные скопления кислотоустойчивых бактерий общим числом не более 1000 в препарате преимущественно палочковидной формы. При окраске аурамин-родамином выявлены очаговые скопления микобактерий общим числом от 1000 до 2000 в препарате преимущественно палочковидных, а также кокковидных. При ИГХ-исследовании найдены скопления микобактерий общим числом более 2000 в препарате, характеризовавшихся умеренным разнообразием форм: встречались палочковидные, кокковидные, гранулы, булавовидные и ветвящиеся. Во всех исследованных случаях микобактерии были расположены внеклеточно.

Выводы. Туберкулез сохраняет важнейшее место в структуре причин смерти при ВИЧ-инфекции, составляя 24%. Прижизненная диагностика туберкулеза остается не вполне удовлетворительной. Чаще преобладает альтеративный компонент воспаления, хотя и без полной утраты способности к формированию гранулем. Одновременное сочетание различных морфологических форм туберкулеза делает крайне желательным уточнение и/или дополнение существующих классификаций. Ни один из использованных методов выявления микобактерий туберкулеза в тканях не позволил обнаружить внутриклеточную локализацию возбудителя. Большинство микобактерий имели типичную палочковидную морфологию.

Ключевые слова: туберкулез, микобактерии, ВИЧ, морфологическая диагностика.

ИНФОРМАЦИЯ ОБ АВТОРАХ:

Агапов М.М.— https://orcid.org/0000-0002-6091-7641
Цинзерлинг В.А. — https://orcid.org/0000-0001-7361-1927; e-mail: zinserling@yandex.ru
Семенова Н.Ю. — https://orcid.org/0000-0003-4069-0678
Исаков А.Н. — https://orcid.org/0000-0001-7294-8560
Васильева М.В. — https://orcid.org/0000-0002-3754-2546

КАК ЦИТИРОВАТЬ:

Агапов М.М., Цинзерлинг В.А., Семенова Н.Ю., Исаков А.Н., Васильева М.В. Патологическая анатомия туберкулеза на фоне инфекции, вызванной вирусом иммунодефицита человека. *Архив патологии*. 2020;82(2):12-19. https://doi.org/10.17116/patol20208202112

Pathological anatomy of tuberculosis in the presence of human immunodeficiency virus infection

© M.M. AGAPOV[1], V.A. ZINSERLING[1, 2, 3], N.YU. SEMENOVA[2, 3], A.N. ISAKOV[3], M.V. VASILYEVA[3]

[1]Saint Petersburg State University, Saint Petersburg, Russia;
[2]V.A. Almazov National Medical Research Center, Saint Petersburg, Russia;
[3]S.P. Botkin Clinical Infectious Diseases Hospital, Saint Petersburg, RussiaAbstract

ABSTRACT

Tuberculosis occupies a leading position among secondary infections in the structure of mortality in HIV-positive patients. Moreover, the concurrence of these diseases frequently makes a morphological diagnosis most difficult due to the atypical course of tuberculosis (TB) in the presence of immunosuppression.

Objective: to assess the clinical and morphological characteristics of concurrent TB/HIV infection.

Автор, ответственный за переписку: Цинзерлинг Всеволод Александрович — e-mail: zinserling@yandex.ru

Corresponding author: Zinserling V.A. — e-mail: zinserling@yandex.ru

Material and methods. An autopsy material obtained from the S.P. Botkin Clinical Infectious Diseases Hospital (CIDH) in 2018 was analyzed. Eight samples stained with hematoxylin and eosin, Ziehl-Neelsen carbol-fuchsin, auramine-rhodamine were thoroughly examined, followed by fluorescent microscopy; an immunohistochemical (IHC) study was performed.
Results and discussion. 736 autopsies made at the S.P. Botkin CIDH in 2018 revealed 357 deaths from HIV infection; 86 (24%) cases of which were caused by concurrent HIV/TB infection. All the cases showed an extremely diverse and heterogeneous pattern that considerably differed from that of classical granulomatous inflammation in tuberculosis. Ziehl-Neelsen staining could demonstrate single clusters of acid-resistant bacteria with a total of not more than 1000 in the specimen of predominantly rod-shaped bacteria. Auramine-rhodamine staining revealed focal clusters of mycobacteria with a total of 1000 to 2000 in the specimen of predominantly rod-shaped and coccoid bacteria. An IHC study identified clusters of mycobacteria with a total of more than 2000 in the sample, which were characterized by a moderate variety of shapes: rods, cocci, granules, clavate, and branched ones. Mycobacteria were present extracellularly in all the studied cases.
Conclusion. Tuberculosis holds the most important place in the pattern of causes of death in HIV infection, accounting for 24%. The lifetime diagnosis of tuberculosis remains not entirely satisfactory. The alterative component of inflammation more often predominates, although without completely losing the ability to form granulomas. The concurrence of different morphological forms of tuberculosis makes it highly desirable to clarify and/or supplement the existing classifications. None of the methods used to detect Mycobacterium tuberculosis in the tissues could reveal the intracellular localization of the pathogen. Most mycobacteria had a typical rod-shaped morphology.

Keywords: tuberculosis, mycobacteria, HIV, morphological diagnosis.

INFORMATION ABOUT THE AUTHORS:
Agapov M.M.— https://orcid.org/0000-0002-6091-7641
Zinserling V.A. — https://orcid.org/0000-0001-7361-1927; e-mail: zinserling@yandex.ru
Semenova N.Yu. — https://orcid.org/0000-0003-4069-0678
Isakov A.N. — https://orcid.org/0000-0001-7294-8560
Vasilyeva M.V. — https://orcid.org/0000-0002-3754-2546

TO CITE THIS ARTICLE:
Agapov M.M., Zinserling V.A., Semenova N.Yu., Isakov A.N., Vasilyeva M.V. Pathological anatomy of tuberculosis in the presence of human immunodeficiency virus infection. *Archive of Pathology = Arkhiv patologii*. 2020;82(2):12-19. (In Russ.). https://doi.org/10.17116/patol20208202112

Не менее четверти летальных исходов у пациентов с ВИЧ-инфекцией в стадии СПИД приходится на сочетание с туберкулезом, что делает его наиболее актуальной современной оппортунистической инфекцией [1]. Риск инфицирования микобактериями туберкулезного комплекса пациентов на фоне ВИЧ-инфекции многократно увеличивается по сравнению с иммунокомпетентными лицам и, хотя заражение туберкулезом в ряде наблюдаемых случаев могло предшествовать заражению ВИЧ, неоспоримым фактом является повышенная опасность сочетания этих заболеваний, в результате чего за увеличением числа ВИЧ-инфицированных следует закономерный рост случаев крайне неблагоприятного течения туберкулеза.

Проблема множественной и широкой лекарственной устойчивости микобактерий туберкулеза (МБТ), остро стоящая и у лиц без иммуносупрессии, в случае сочетания туберкулеза и ВИЧ-инфекции становится в разы более угрожающей. Также совершенно ожидаемо, что при ВИЧ-инфекции туберкулез намного быстрее прогрессирует и значительно чаще приобретает генерализованную форму [1—4].

Случаи сочетания туберкулеза и ВИЧ-инфекции нередко вызывают сложности в правильной постановке и/или формулировке клинического и патологоанатомического диагнозов. Причин этого несколько: 1) течение туберкулеза одновременно с другими оппортунистическими инфекциями (нетуберкулезные микобактериозы, пневмоцистная пневмония, цитомегаловирусная инфекция, криптококкоз и др.) в различных сочетаниях; 2) большое разнообразие внелегочных поражений при генерализованном туберкулезе: вещество и оболочки головного мозга, печень, селезенка, почки, яички, поджелудочная, щитовидная и предстательная железы, матка, яичники, кишечник, различные группы лимфатических узлов и др.; 3) длительная антиретровирусная (АРВТ) и противотуберкулезная терапия в различных сочетаниях; 4) комбинации с многочисленными неинфекционными заболеваниями.

При сопоставлении клинического и патологоанатомического диагнозов изредка встречается прижизненная гипердиагностика туберкулеза, когда неверно трактуются гнойно-септические поражения, вызванные другими бактериальными и микотическими инфекциями, а также генерализованное поражение лимфатических узлов, причиной которого могут быть ВИЧ-ассоциированные неходжкинские лимфомы. Гиподиагностика ведется также нечасто и, как правило, связана с кратковременным пребыванием больного в стационаре вследствие тяжести состояния и высокой скорости прогрессирования заболевания.

Верификация выявленного при жизни туберкулеза в аутопсийном материале на светооптическом уровне может вызывать затруднения, а в случае сочетания с ВИЧ-инфекцией наблюдаются дополнительные особенности, которые требуется учитывать: прежде всего неоднородная и неклассическая картина гранулематозного воспаления, а также чрезвычайная вариабельность результатов окраски МБТ карболовым фуксином по Цилю—Нильсену [5].

Общепризнано, что в результате иммуносупрессии отмечаются резко выраженный альтеративный компонент, не характерный для туберкулезного поражения у иммунокомпетентных пациентов, и одновременно с этим слабая клеточная реакция со снижением способности к формированию гигантоклеточных гранулем. Также во всех источниках справедливо отмечается склонность туберкулеза к быстрой генерализации посредством гематогенной и лимфогенной диссеминации [6—10]. Вместе с

тем подробных данных о гистобактериоскопическом выявлении МБТ с использованием разных методов в литературе нет.

Цель исследования — оценка клинико-морфологических особенностей туберкулеза в сочетании с ВИЧ-инфекцией.

Материал и методы

Проведен анализ аутопсийного материала, полученный из Клинической инфекционной больницы им. С.П. Боткина, Санкт-Петербург (КИБ им. С.П. Боткина), за 2018 г. Оценивали анамнестические, клинические данные, результаты прижизненных и посмертных лабораторных исследований, макро- и микроскопической диагностики. Детально изучено 8 образцов с использованием гистобактериоскопических окрасок и морфометрии.

Фрагменты легочной ткани после фиксации в 10% нейтральном формалине подвергали стандартной проводке в спиртах и заливке в парафин. В дальнейшем проводили окраску срезов гематоксилином и эозином, карболовым фуксином по Цилю—Нильсену, аурамин-родамином (с последующей люминесцентной микроскопией) и иммуногистохимическое исследование с использованием поликлональных антител (Thermo, PA1-7231; PPD) к антигену PAB (Protein antigen B).

Исследование включало оценку морфологических изменений, подсчет количества МБТ при увеличении 400 и количества полей зрения, в которых они визуализируются, соотношения между различными морфологическими формами возбудителя (палочковидными, кокковидными и пр.).

После оценки процентного соотношения различных морфологических форм МБТ подсчитывали среднее значение для каждой формы, затем вычисляли абсолютную погрешность с доверительной вероятностью γ=0,95.

Результаты

Проанализированы результаты 736 вскрытий, проведенных в патологоанатомическом отделении КИБ им. С.П. Боткина за 2018 г. Наиболее часто (357 наблюдений) в качестве основного заболевания рассматривали ВИЧ-инфекцию. Ведущим было сочетание ВИЧ-инфекции и туберкулеза, установленное в 86 (24,1%) случаях. Среди других вторичных заболеваний наиболее частыми были случаи пневмоцистоза легких (51, или 14,3%), лимфом (31 или 8,7%, в том числе головного мозга 9, или 2,5%), токсоплазмоза головного мозга (36, или 10,1%) и пневмонии различной смешанной этиологии (36, или 10,1%), менингоэнцефалитов и энцефалитов различной этиологии (30, или 8,4%), прогрессирующей мультифокальной лейкоэнцефалопатии (25, или 7,0%), нетуберкулезного микобактериоза и криптококкоза (по 17, или 4,8%).

Большинство пациентов, умерших при сочетанных поражениях ВИЧ+туберкулез (52, или 60,4%), были в возрасте 31—40 лет, 27 (31,4%) пациентов — 41—50 лет, 6 (7,0%) — 21—30 лет, 1 (1,2%) — 51—60 лет. Среди пациентов преобладали мужчины (61, или 71% мужчин; 25, или 29% женщин). Пациенты (55, или 64%) провели в стационаре более 7 койко-дней, причем длительность госпитализации некоторых превышала 2—3 мес (два наибольших показателя — 143 и 288 койко-дней), 14 (16,3%) пациентов провели от 1 до 3 сут, 12 (14,0%) — от 4 до 7 сут, 4 пациента умерли, находясь в стационаре менее суток.

У всех пациентов на момент летального исхода стадия ВИЧ-инфекции расценивалась как 4В. В 64 (74,4%) случаях в анамнезе имелась зависимость от наркотиков, однако при анализе оставшихся 22 случаев обращали на себя внимание часто встречавшиеся косвенные признаки длительного приема инъекционных опиатов, которые по объективным или субъективным причинам не трактовались лечащими врачами как достаточный повод для постановки диагноза наркомании.

Давность диагностики ВИЧ-инфекции сильно варьировала: наряду с 19 (22,1%) случаями заболевания, впервые выявленного при последней госпитализации, имелись 33 (38,4%) случая, когда диагностированное заболевание длилось в течение 10—19 лет. Полноценная АРВТ проведена лишь 10 (11,6%) пациентам, 29 (33,7%) пациентов лечились не систематически, оставшиеся 47 (54,7%) лечения не получали. Уровень CD4+ Т-лимфоцитов у 42 (48,8%) пациентов составлял менее 50 кл/мл, у 26 (30,2%) — менее 100 кл/мл (у прочих данный показатель неизвестен).

Туберкулез в 62 (72,1%) случаях был выявлен впервые при данной госпитализации, причем в 16 из них лишь при патологоанатомическом исследовании, как правило, при кратковременном пребывании пациента в стационаре. Из оставшихся 24 случаев только в 16 имеется упоминание о противотуберкулезной терапии (длительность от 1 года до 17 лет), но без уточнения ее полноценности и систематичности. В 4 случаях известно о формировании множественной лекарственной устойчивости и в 1 — о широкой лекарственной устойчивости МБТ.

Помимо легких **(рис. 1)**, внутригрудных лимфатических узлов и плевры, наиболее часто отмечалось туберкулезное поражение селезенки (57, или 66,3%) **(рис. 2)**, почек (47, или 54,7%), оболочек и вещества головного мозга (26, или 30,2%), печени (25, или 29,1%), тонкой и толстой кишки, особенно в области илеоцекального угла (20, или 23,3%, как правило, с развитием перитонита). Реже встречался туберкулезный эпинефрит, спондилит, ретинит, ад-

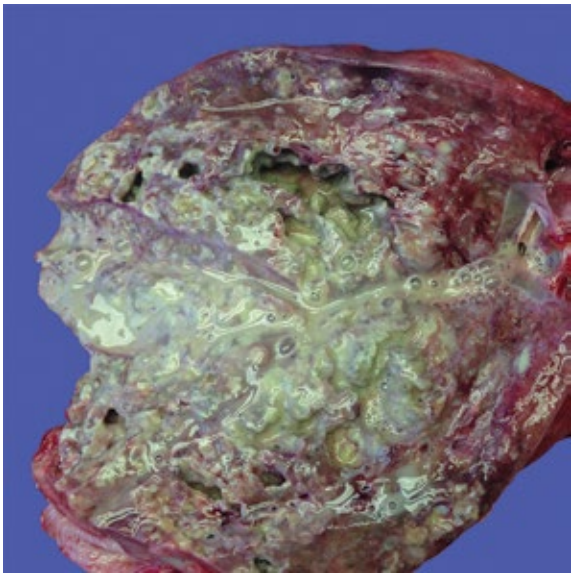

Рис. 1. **Субтотальная казеозная трансформация легкого.**

Fig. 1. **Subtotal caseous transformation of the lung.**

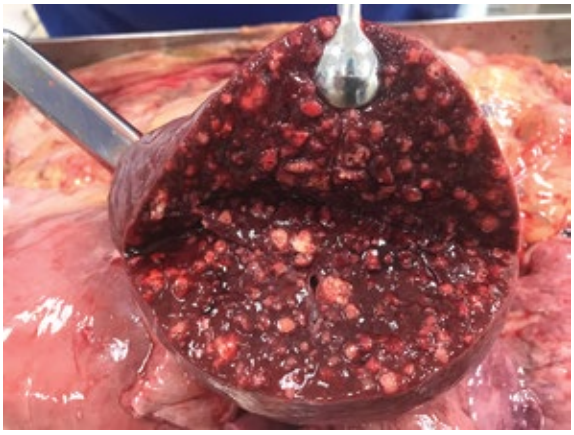

Рис. 2. **Поражение селезенки при генерализации туберкулеза.**

Fig. 2. **Damage to the spleen in the generalization of tuberculosis.**

нексит, перикардит. Во всех наблюдениях выявлено прогрессирование туберкулезного процесса, при этом характер воспалительных изменений представлен альтеративным и гранулематозным компонентами с преобладанием альтерации. В 14 случаях гранулематозная реакция была практически не выражена.

У 44 (51,2%) пациентов имелось сочетание с хроническими вирусными гепатитами (ХВГ) В и С, у 30 — ХВГ С, у 4 — ХВГ В. Во всех случаях были описаны умеренные структурные изменения печени, при этом ни в одном из них ХВГ не сыграл существенную роль в танатогенезе.

Среди вторичных заболеваний наиболее часто (66, или 76,7%) выявлялся кандидоз (локализация варьировала от орофарингеального поражения и эзофагита до тотального энтероколита). Реже встречались псевдомембранозный колит (3, или 3,5%), цитомегаловирусная инфекция (3, или 3,5%), сальмонеллез (2, или 2,3%) и аспергиллез (1, или 1,2%).

Из сопутствующих заболеваний наиболее часто регистрировался хронический панкреатит (33 случая), вероятно, связанный с алкогольной зависимостью многих умерших. В старших возрастных группах изредка имелись умеренно выраженные признаки гипертонический и ишемической болезни сердца, желчнокаменной болезни и хронического пиелонефрита. Описан один случай неходжкинской лимфомы.

В одном наблюдении смерть женщины, связанная с прогрессированием туберкулеза легких, плевры, внутригрудных лимфатических узлов и селезенки на фоне ВИЧ-инфекции 4В стадии, произошла вскоре после самопроизвольного выкидыша на 17-й неделе гестации.

Проведено более подробное комплексное морфологическое исследование 8 аутопсийных наблюдений (5 мужчин и 3 женщины) с сочетанием туберкулеза и ВИЧ-инфекции **(таблица)**. Средний возраст умерших составил 38,25±1,94 года. У всех пациентов была верифицирована ВИЧ-инфекция в стадии 4В в фазе прогрессирования, сопровождавшаяся кахексией и орофарингеальным кандидозом. В 3 случаях имелся ХВГ С, в остальных 5 — сочетание вирусных гепатитов В и С. В половине случаев проводилась АРВТ. Во всех случаях в анамнезе выявлена наркотическая зависимость от опиатов. В 4 случаях туберкулез диагностирован раньше ВИЧ-инфекции (давность составляла от 1 года до 3 лет, данных о полноценной противотуберкулезной терапии и ее результатах анамнестически не получено). В 4 случаях туберкулез выявлен впервые при последней госпитализации.

У всех пациентов прижизненно клинически, рентгенологически и лабораторно верифицирован генерализованный ВИЧ-ассоциированный туберкулез в фазе прогрессирования, указанный во всех случаях в качестве основной причины смерти. Морфологические формы туберкулеза значительно разнились, в различных сочетаниях встречался диссеминированный, инфильтративный и фиброзно-очаговый туберкулез легких, туберкулезный плеврит, туберкулез внутригрудных, надключичных, подмышечных, забрюшинных и мезентериальных лимфатических узлов, туберкулезный спондилит и сакроилеит, туберкулез почек, надпочечников, печени, селезенки, тонкой и слепой кишки **(рис. 1, 2)**.

В числе осложнений, как правило, встречались анемия, гидроторакс, отек легких и головного мозга, почечная и печеночная недостаточность. В качестве сопутствующих заболеваний наиболее часто отмечены хронический панкреатит и начальные стадии атеросклероза аорты.

При окраске гематоксилином и эозином во всех наблюдениях выявлена крайне разнообразная и неоднородная картина, значительно отличающаяся от классического гранулематозного воспаления при туберкулезе **(рис. 3, 4)**. Эозинофильные фокусы казеозного некроза различной формы

Характеристика наблюдений

Пол	Возраст, лет	Наркозависимость	CD4+, кл/мл	АРВТ	Пораженные органы, кроме легких
М	39	+	89	—	L, P, S, N
М	39	+	40	+	L, P, N, H, Epi, Spon
Ж	39	+	34	—	L, S, Typh
Ж	41	+	27	—	L, S, N
Ж	41	+	65	+	L, P, S, H
Ж	35	+	32	+	L, P, M-E
М	36	+	17	+	L, S, N, H
М	36	+	28	—	L, P, S, N, H, Enter

Примечание. L — внутригрудные лимфатические узлы, P — плевра, S — селезенка, N — почки, H — печень, M-E — вещество и оболочки головного мозга, Epi — надпочечники, Spon — позвоночник и крестцово-подвздошное сочленение, Typh — слепая кишка (с внутрибрюшными лимфатическими узлами), Enter — тонкая кишка (с внутрибрюшными лимфатическими узлами).

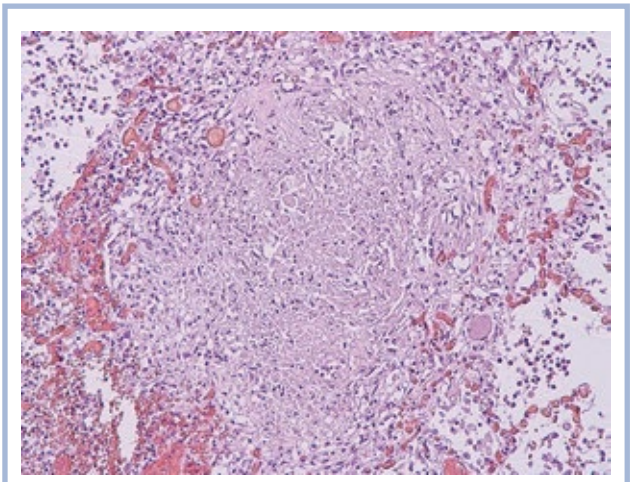

Рис. 3. **Скудный клеточный компонент туберкулезной гранулемы.**
Окраска гематоксилином и эозином, ×100.

Fig. **3. A scanty cellular component of TB granuloma.**
Hematoxylin and eosin staining, ×100.

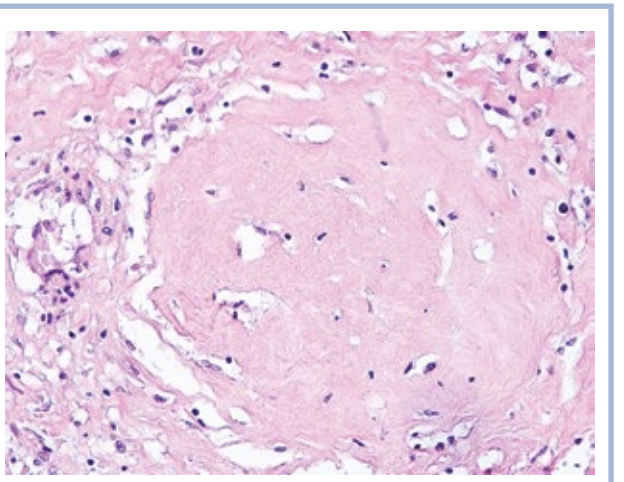

Рис. 4. **Минимально выраженная гранулематозная реакция по периферии казеозного некроза.**
Окраска гематоксилином и эозином, ×200.

Fig. 4. **The least pronounced granulomatous reaction around the periphery of caseous necrosis.**
Hematoxylin and eosin staining, ×200.

(округлой либо неправильной) и размера (от мелких до субтотально замещающих ткань легкого на микропрепарате), в различном количестве зачастую сочетались с очагами гнойного расплавления ткани, вызванного, наиболее вероятно, сочетанной микробиотой. В одном случае обнаружены фрагменты мицелия грибов (предположительно рода *Candida*), располагающиеся вне очагов туберкулезного воспаления.

По периферии очагов казеозного некроза определялся, порой, крайне скудный клеточный вал, представленный немногочисленными эпителиоидными клетками и единичными лимфоцитами, а также значительным количеством нейтрофильных гранулоцитов. Выраженность гранулематозной реакции не коррелировала с объемом некроза и даже в пределах одного микропрепарата колебалась от едва заметной до умеренно выраженной, изредка — с формированием 1—2 гигантских многоядерных клеток Лангханса, многие из которых были сравнительно небольших размеров. Значимого фиброза в области очагов туберкулезного поражения не выявлено, что не позволило достоверно судить о длительности течения процесса.

При окраске карболовым фуксином по Цилю—Нильсену в патологических очагах обнаруживались единичные скопления внеклеточно расположенных кислотоустойчивых бактерий в среднем менее чем в 10 полях зрения общим числом не более 1000. Подавляющее большинство (90—95%, в среднем 93,13±2,16) возбудителей имело палочковидную форму, также встречались кокковидные формы (2—9%, 5,39±2), на прочие морфологические формы вместе взятые приходилось менее 3% наблюдаемых МБТ **(рис. 5)**.

При окраске аурамин-родамином и последующем исследовании в люминесцентном микроскопе обнаруживались очаговые скопления внеклеточно расположенных МБТ в 10—20 полях зрения общим числом от 1000 до 2000, преимущественно палочковидных (83—89%, в среднем 86,75±2,4), а также кокковидных (5—12%, 8,13±2,34), гранул (2—4%, 2,88±0,7), булавовидных (1—2%, 1,63±0,43) и ветвящихся (до 1%) форм **(рис. 6, 7)**.

При ИГХ-исследовании определялись скопления внеклеточно расположенных МБТ более чем в 10—30 полях зрения общим числом более 2000, характеризовавшихся чуть большим разнообразием форм: палочки выявлены в 75—83% (в среднем 79±2,64), кокковидные — в 10—16% (12,75±2,13), гранулы — в 3—5% (4,13±0,7), булавовидные — в 2—3% (2,75±0,39) и ветвящиеся — в 1—2% (1,38±0,43) **(рис. 8).**

Обсуждение

По данным нашего исследования, туберкулез явился ведущим вторичным заболеванием при ВИЧ-инфекции (24%), однако этот показатель существенно меньше цифр, приводимых в ряде других исследований [1]. Наиболее вероятно это связано с естественным патоморфозом ВИЧ-инфекции. Частота туберкулеза как основной причины смерти, по нашим данным, в разные годы существенно колеблется. Следует подчеркнуть, что клиническая диагностика туберкулеза весьма далека от идеала: в 16 (18,6%) наблюдениях он был диагностирован посмертно. Встречались наблюдения, в которых клинически заподозренный туберкулез при патологоанатомическом исследовании не был подтвержден. В большинстве случаев ошибки клинической диагностики связаны с кратковременностью пребывания в стационаре.

Практически во всех случаях клинически диагностированный туберкулез был значительно более точно охарактеризован при посмертном исследовании прежде всего за счет уточнения топографии поражений. Наиболее часто отмечалось туберкулезное поражение селезенки (57, или 66%), почек (47, или 54%), оболочек и вещества головного мозга (26, или 30%), печени (25, или 29%), тонкой и тол-

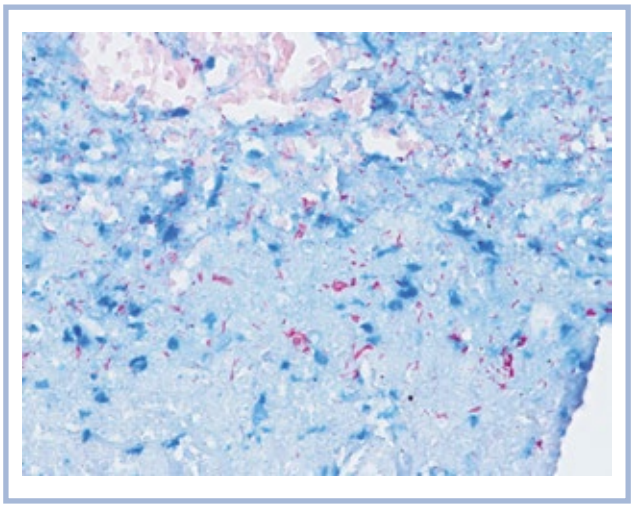

Рис. 5. **Палочковидные микобактерии.**
Окраска по Цилю—Нильсену, ×400.

Fig. 5. **Rod-shaped mycobacteria.**
Ziehl-Neelsen staining, ×400.

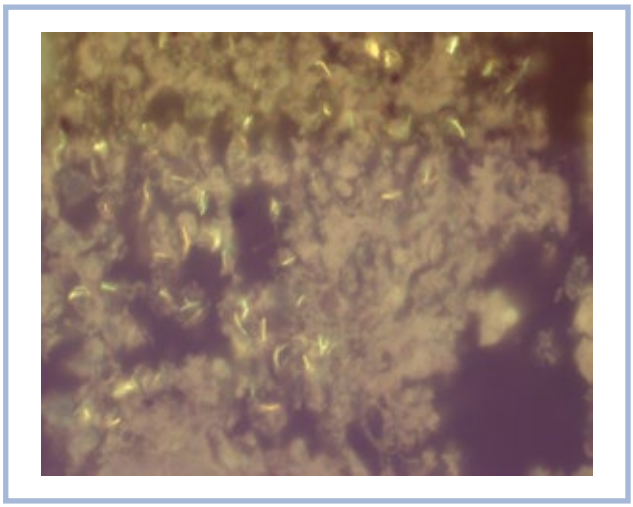

Рис. 6. **Палочковидные микобактерии.**
Окраска аурамин-родамином, ×1000.

Fig. 6. **Rod-shaped mycobacteria.**
Auramine-rhodamine staining, ×1000.

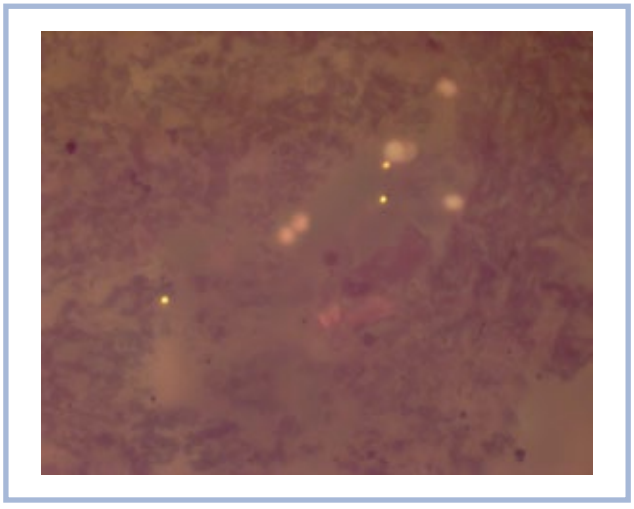

Рис. 7. **Кокковидные микобактерии.**
Окраска аурамин-родамином, ×1000.

Fig. 7. **Coccoid mycobacteria.**
Auramine-rhodamine staining, ×1000.

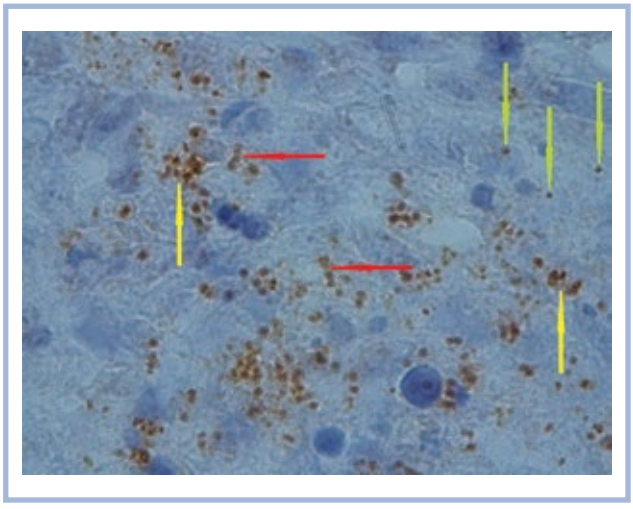

Рис. 8. **Полиморфные микобактерии.**
ИГХ-исследование, ×1000.

Fig. 8. **Polymorphic mycobacteria.**
IHC study, ×1000.

стой кишки, особенно в области илеоцекального угла (20, или 23%, как правило, с развитием перитонита). В отдельных случаях отмечалось туберкулезное поражение практически всех других внутренних органов.

У всех умерших доказана или предположена наркозависимость. Антиретровирусное и противотуберкулезное лечение получали лишь немногие, в большинстве случаев не систематически.

Роль в танатогенезе других инфекций оказалась, по нашим данным, сравнительно скромной. Наиболее часто выявлявшиеся у умерших ХВГ и кандидоз существенную роль не играли.

Важно отметить, что во всех наблюдениях морфологическая картина туберкулеза, протекающего на фоне ВИЧ-инфекции, характеризовалась как выраженной альтерацией (вплоть до субтотальной казеозной трансформации тканей), так и значительным разнообразием морфологических форм.

Фактически в каждом исследованном случае зафиксировано сочетание двух и более традиционно описываемых морфологических вариантов. Наиболее часто отмечалось соседство фокусов поражения по типу очагового туберкулеза с относительно четко очерченными контурами (по периферии имелись элементы эпителиоидно-клеточной гранулемы) и фокусов казеозной пневмонии (слива-

ющиеся очаги некроза практически ничем не отграничены от окружающих тканей).

Дополнительно к этому обнаруживались инкапсулированные очаги казеозного некроза, подпадающие под характеристику туберкулемы, а также образовавшиеся в результате распада ткани полости, по сути представляющие каверны. Все перечисленные элементы дополнялись отмеченными во всех наблюдениях поражениями внутригрудных лимфатических узлов и плевры.

Столь полиморфная картина туберкулезного поражения, при которой имеется сочетание инфильтративного, очагового, кавернозного, диссеминированного вариантов заболевания, казеозной пневмонии, туберкулем, лимфаденита и плеврита, демонстрирует некоторое несовершенство используемой классификации туберкулеза. При формулировке диагноза следует не только указывать все варианты выявленных структурных изменений, но и констатировать наличие наиболее тяжелой формы. При внелегочных поражениях принято использовать термин «генерализованный туберкулез».

При стандартной гистобактериоскопии число кислотоустойчивых палочек оказалось сравнительно небольшим, несмотря на очевидные морфологические признаки чрезвычайно высокой активности туберкулезного процесса.

При этом, как и в предыдущем исследовании, включавшем дополнительную окраску аурамин-родамином и иммуногистохимическое исследование [11], количество обнаруженных МБТ при использовании альтернативных методов превышало таковое при классической окраске по Цилю—Нильсену.

Тем не менее в отличие от ранее исследованных случаев длительно протекавшего фиброзно-кавернозного туберкулеза, сопровождавшегося многолетней терапией (с формированием лекарственной устойчивости различной степени выраженности), у пациентов с сочетанием туберкулеза и ВИЧ, практически не имевших в анамнезе специфической терапии, разнообразие морфологических форм возбудителя было сравнительно небольшим, хотя и имелась тенденция к увеличению доли атипичных форм МБТ при окраске аурамин-родамином и иммуногистохимическом исследовании. Так же как и в предыдущем исследовании [11], не удалось достоверно зафиксировать внутриклеточное расположение микобактерий при всех использованных методах, что противоречит некоторым данным литературы [1, 10].

Выводы

1. Туберкулез в исследованном материале сохраняет важнейшее место в структуре ведущих причин смерти при ВИЧ-инфекции, составляя 24%. Прижизненная диагностика туберкулеза остается не вполне удовлетворительной.

2. Подтверждена отмечаемая ранее большинством исследователей тенденция к значительному преобладанию альтеративного компонента воспаления при туберкулезе, сочетанном с ВИЧ-инфекцией 4В-стадии, хотя и без полной утраты способности к формированию гранулем.

3. Зафиксировано одновременное сочетание различных морфологических форм туберкулеза, которое не укладывается в общепринятую классификацию и делает крайне желательным ее уточнение и/или дополнение. Считаем правильным использовать в практике термин «генерализованный туберкулез».

4. Ни один из использованных методов выявления МБТ в тканях (окраска карболовым фуксином по Цилю—Нильсену, флюоресцентная микроскопия при окраске аурамин-родамином, иммуногистохимическое исследование) не позволил обнаружить внутриклеточную локализацию возбудителя.

5. При отсутствии специфической противотуберкулезной терапии жизненный цикл и тинкториальные свойства возбудителя не претерпевали значительных изменений, в связи с чем большинство МБТ имело типичную палочковидную морфологию.

6. Окраска карболовым фуксином по Цилю—Нильсену уступает по чувствительности флюоресцентной микроскопии при окраске родамин-аурамином и иммуногистохии особенно при выявлении атипичных форм МБТ.

Участие авторов:
Дизайн исследования — В.А.Ц.
Сбор материала — А.Н.И.
Обработка и анализ материала — М.М.А., Н.Ю.С., М.В.В.
Написание текста — М.М.А.
Редактирование текста — В.А.Ц.

Авторы заявляют об отсутствии конфликта интересов.
The authors declare no conflicts of interest.

ЛИТЕРАТУРА/REFERENCES

1. Пархоменко Ю.Г., Зюзя Ю.Р., Мазус А.И. *Морфологические аспекты ВИЧ-инфекции*. М.: Литтерра; 2016.
Parkhomenko YuG, Zyuzya YuR, Mazus AI. *Morphological aspects of HIV infection (Morfologicheskie aspekty VICh-infektsii)*. M.: Litterra; 2016. (In Russ.).

2. Aubry MC. Necrotizing granulomatous inflammation: what does it mean if your special stains are negative? *Mod Pathol*. 2012;25(suppl 1):31-38.
https://doi.org/10.1038/modpathol.2011.155

3. Mukhopadhyay S, Gal AA. Granulomatous lung disease: an approach to the differential diagnosis. *Arch Pathol Lab Med*. 2010; 134(5):667-690.

4. Nazarullah A, Nilson R, Maselli DJ, Jagirdar J. Incidence and aetiologies of pulmonary granulomatous inflammation: a decade of experience. *Respirology*. 2015;20(1):115-121.
https://doi.org/10.1111/resp.12410

5. Цинзерлинг В.А., Агапов М.М. Современные подходы к морфологической диагностике туберкулеза. *Туберкулез и болезни легких*. 2017;95(2):7-12.
Zinzerling VA, Agapov MM. Current approaches to morphologic diagnosis of tuberculosis. *Tuberculosis and Lung Diseases/Tuberkulez i bolezni legkikh*. 2017;95(2):7-12. (In Russ.).
https://doi.org/10.21292/2075-1230-2017-95-2-7-12

6. Самсонова М.В., Черняев А.Л. Гистологическая дифференциальная диагностика гранулематозных болезней легких (часть I). *Архив патологии*. 2019;81(1):65-70.

Samsonova MV, Chernyaev AL. Histological differential diagnosis of granulomatous lung diseases (Pt I). *Archive of Pathology/Arkhiv patologii*. 2019;81(1):65-70. (In Russ.).
https://doi.org/10.17116/patol20198101165

7. Самсонова М.В., Черняев А.Л. Гистологическая дифференциальная диагностика гранулематозных болезней легких (часть II). *Архив патологии*. 2019;81(2):59-65.
Samsonova MV, Chernyaev AL. Histological differential diagnosis of granulomatous lung diseases (Pt II). *Archive of Pathology/Arkhiv patologii*. 2019;81(2):59-65. (In Russ.).
https://doi.org/10.17116/patol20198102159

8. Бердников Р.Б., Гринберг Л.М., Сорокина Н.Д., Жидкова О.А., Неволин А.Н. ВИЧ-инфекция и туберкулез по данным патологоанатомических вскрытий. *Уральский медицинский журнал*. 2011;1:67-71.
Berdnikov RB, Grinberg LM, Sorokina ND, Zhidkova OA, Nevolin AN. HIV infection and tuberculosis according to pathological autopsies. *Ural'skij meditsinskij zhurnal*. 2011;1:67-71. (In Russ.).

9. Гринберг Л.М., Баранова Е.Ю., Вибе А.О., Кондрашов Д.Л., Спирин А.В. Актуальные вопросы патологии и патоморфоза микобактериальных инфекций. *Уральский медицинский журнал (Спецвыпуск)*. 2005;44-48.
Grinberg LM, Baranova EYu, Vibe AO, Kondrashov DL, Spirin AV. Topical issues of pathology and pathomorphosis of mycobacterial infections. *Ural'skij meditsinskij zhurnal*. 2005;(suppl):44-48. (In Russ.).

10. Альварес Фигероа М.В., Зюзя Ю.Р., Прокопенко А.В., Коблова Л.А., Сарычева Р.М. Диагностика сочетания туберкулеза и микобактериоза при ВИЧ-инфекции. *Туберкулез и социально-значимые заболевания*. 2015;4:50-57.
Al'vares Figeroa MV, Zyuzya YuR, Prokopenko AV, Koblova LA, Sarycheva RM. Diagnosis of a combination of tuberculosis and mycobacteriosis in HIV infection. *Tuberkulez i sotsial'no-znachimye zabolevaniya*. 2015;(4):50-57.

11. Цинзерлинг В.А., Агапов М.М., Орлов А.Н. Информативность различных методов идентификации кислотоустойчивых микобактерий в зависимости от степени активности туберкулезного процесса. *Архив патологии*. 2018;80(3):40-45.
Zinserling VA, Agapov MM, Orlov AN. The informative value of various methods for identifying acid-fast bacilli in relation to the degree of tuberculosis process activity. *Archive of Pathology/Arkhiv patologii*. 2018;80(3):40-45. (In Russ.).
https://doi.org/10.17116/patol201880340-45

Поступила 30.05.19
Received 30.05.19
Принята к печати 18.12.19
Accepted 18.12.19