https://doi.org/10.17116/patol20188005146

Наблюдение солидно-псевдопапиллярной опухоли поджелудочной железы: особенности течения, сложности в диагностике

А.В. ФИЛАТОВ[1], В.А. СМОЛЬЯННИКОВА[2]

[1]ФГБУ «Национальный медико-хирургический центр им. Н.И. Пирогова», Москва, Россия; [2]ФГАОУ ВО «Первый Московский государственный медицинский университет им. И.М. Сеченова Минздрава России» (Сеченовский университет), Москва, Россия

Солидно-псевдопапиллярная опухоль — новообразование поджелудочной железы низкой степени злокачественности. Клинические проявления вариабельны — от бессимптомного течения до случаев с выраженной симптоматикой, резко нарушающей состояние пациентов. Приведено редкое наблюдение солидно-псевдопапиллярной опухоли у женщины 34 лет, которое сопровождалось сложностями в интерпретации клинических данных и морфологической картины.

Ключевые слова: поджелудочная железа, солидно-псевдопапиллярная опухоль, иммунофенотип.

A case of solid pseudopapillary tumor of the pancreas: features of the course, difficulty in diagnosis

A.V. FILATOV[1], V.A. SMOLYANNIKOVA[2]

[1]N.I. Pirogov National Medical Surgical Center, Moscow, Russia; [2]I.M. Sechenov First Moscow State Medical University, Ministry of Health of Russia, Moscow, Russia

Solid pseudopapillary tumor is a low-grade malignant neoplasm of the pancreas. The clinical manifestations are variable, ranging from an asymptomatic course to cases with severe symptoms that dramatically impair the patients' status. The paper describes the rare case of a solid pseudopapillary tumor in a 34-year-old woman, which was accompanied by difficulties in the interpretation of clinical data and morphological patterns.

Keywords: pancreas, solid pseudopapillary tumor, immunophenotype.

Солидно-псевдопапиллярная опухоль поджелудочной железы (СППО) является редким новообразованием низкой степени злокачественности с неясным гистогенезом, состоящим из мономорфных эпителиальных клеток с плохой межклеточной адгезией, формирующих солидные и псевдопапиллярные структуры. Эти новообразования часто подвергаются геморрагическим изменениям и кистозной дегенерации, наблюдаются преимущественно у молодых женщин, редко у мужчин и детей. Термин СППО по современной классификации является синонимом карциномы [1, 2].

В отечественной литературе приводятся сведения о СППО, которые базируются на изучении немногим более 100 случаев [3—7]. СППО может обнаруживаться в любой части поджелудочной железы, описаны редкие локализации в перипанкреатической ткани и брыжейке толстой кишки. Как правило, СППО являются хорошо отграниченными образованиями. Заболевание часто протекает бессимптомно, случайно выявляется при обследовании. В ряде случаев клинически у пациентов наблюдались чувство дискомфорта в животе, ощущение переполнения желудка, тошнота, боль. В редких случаях манифестация заболевания проявляется симптомами «острого живота» или острого панкреатита. Прогноз для СППО принято считать благоприятным не только при локально распространенном процессе, но даже при наличии метастазов. После полного удаления опухоли 5-летняя выживаемость составляет 95%. Неполная резекция может привести к рецидиву заболевания. К потенциальным факторам, способствующим рецидиву, относятся большой размер или разрыв опухоли, юный возраст, мужской пол. Метастазы встречаются у 5—15% больных обычно в печени, в лимфатических узлах, может поражаться брюшина. Метастатическое поражение может произойти через много лет после полной резекции первичной опухоли. Тем не менее пациенты с рецидивом или метастазами редко умирают от этой болезни. Полное хирургическое удаление опухоли в настоящий момент принято считать достаточным объемом для лечения заболевания [1, 2].

Среди других опухолей поджелудочной железы, в которых также могут встречаться солидные структуры, требующие дифференциальной диагностики с СППО, в первую очередь можно назвать ацинарно-клеточную карциному (АК) и нейроэндокринную опухоль (НЭО). При этом

© А.В. Филатов, В.А. Смольянникова

Смольянникова Вера Анатольевна — д-р мед. наук, проф. каф. патологической анатомии; https://orcid.org/0000-0002-7759-5378; e-mail: smva@bk.ru
Филатов Андрей Владимирович — канд. мед. наук, врач-патологоанатом отделения патологической анатомии; https://orcid.org/0000-0002-7190-1389

следует учитывать, что АК чаще наблюдается у мужчин старшей возрастной группы, морфологически для АК характерны зернистость цитоплазмы клеток и частые митозы, которые редко встречаются при СППО. При иммуногистохимическом (ИГХ) исследовании клетки АК экспрессируют трипсин, химотрипсин, липазу.

Наибольшие трудности представляет дифференциальная диагностика между СППО и НЭО 1—2-й степени злокачественности. Обе опухоли могут встречаться у пациентов молодого возраста, иметь сходные признаки гистологического строения и иммунофенотипа. При НЭО (G1—G2) не типичны характерные для СППО дегенеративные изменения с образованием псевдососочков, наличие пенистых макрофагов, кристаллов холестерина, обнаружение ядер с продольными бороздками. В обоих новообразованиях может отмечаться экспрессия прогестерона, синаптофизина (в СППО только фокально), а также позитивная экспрессия CD56, однако для СППО не характерна положительная реакция с хромогранином. Диффузная интенсивная экспрессия виментина и аномальная ядерно-цитоплазматическая экспрессия бета-катенина могут служить важнейшим отличием СППО от НЭО [1, 2]. Перечисленные признаки важно оценивать комплексно, при необходимости используя более широкую панель антител для ИГХ-диагностики.

Приводим наблюдение СППО, которое представляло сложности в клинической и морфологической диагностике.

Пациентка *Х.*, 34 года, не имевшая отягощенного онкологического анамнеза, в течение 10 лет в целях контрацепции постоянно перорально принимала эстроген-гестагенный препарат логест. Первые признаки заболевания отметила в феврале 2017 г. в виде повышения температуры до 37,5 °С на протяжении месяца. В дальнейшем, летом 2017 г. появились жалобы на вздутие и боль в животе после приема мясной и соленой пищи. Лечилась самостоятельно с незначительным эффектом. В октябре 2017 г. появилась тошнота, позднее в том же месяце — боль и тяжесть в средних отделах живота, пропал аппетит, отмечена потеря массы тела (до 7 кг с сентября по декабрь 2017 г.). При УЗИ брюшной полости выявлено образование в поджелудочной железе размером 15×14×13 мм, при исследовании крови отмечено слабое повышение показателей АЛТ и АСТ, онкомаркеры СА19-9 — 2 Ед/мл. При МСКТ брюшной полости выявлено новообразование в поджелудочной железе размером 10×8×8 мм, образование в области ворот селезенки до 7 мм и в IVa сегменте печени размером 34×18 мм, что было клинически первоначально расценено как злокачественное новообразование поджелудочной железы с метастазами в печени и селезенке. После консилиума и пересмотра результатов повторного МСКТ образование в печени расценено как гемангиома. Для уточнения диагноза выполнена пункционная толстоигольная биопсия новообразования поджелудочной железы, при гистологическом исследовании в областном онкодиспансере вначале предполагалась ацинарно-клеточная карцинома, после ИГХ-исследования образование расценено как нейроэндокринная карцинома. От предложенного оперативного лечения по месту жительства пациентка отказалась, в декабре 2017 г. в Москве выполнена операция в объеме дистальной корпорокаудальной спленосохраняющей резекции поджелудочной железы.

При макроскопическом исследовании после фиксации 10% нейтральным забуференным формалином удаленной

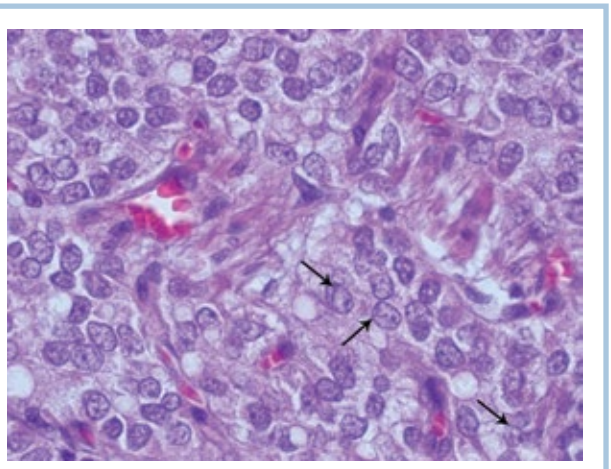

Рис. 1. **Ядра опухолевых клеток с мелкодисперсным хроматином, в отдельных из них видны ядрышки и продольные бороздки (указаны стрелками).**

Окраска гематоксилином и эозином, ×63.

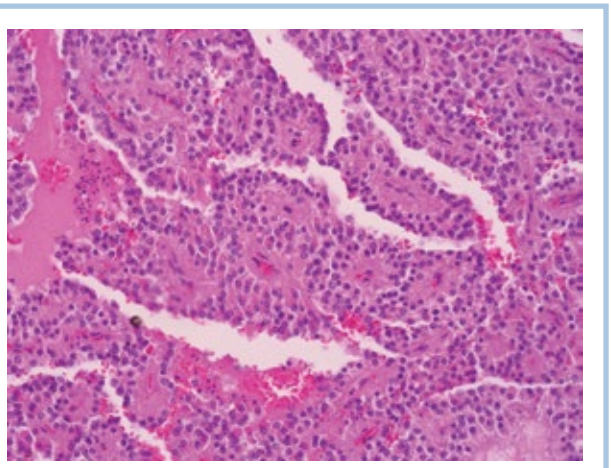

Рис. 2. **Кровоизлияния в опухоли, формирующиеся псевдососочковые структуры.**

Окраска гематоксилином и эозином, ×10.

части органа пальпаторно опухоль не определялась, в 2 см от паренхиматозного (проксимальный) края резекции в проекции поверхностного кровоизлияния обнаружен периферически расположенный очаг размером примерно 11×10×10 см со стиранием дольчатого рисунка, который был весьма слабо отличим от окружающей ткани железы по цвету и консистенции, имелись очаги кровоизлияний, общий панкреатический проток в процесс не вовлечен. Перипанкреатические лимфатические узлы макроскопически не определялись. В связи с тем что не было уверенности в четкой визуальной и пальпаторной макроскопической идентификации новообразования материал исследован на ступенчатых срезах с шагом в 4—5 мм, с забором большого количества объектов из различных участков резецированной железы. Ретроспективно изучен протокол операции, в котором имелись указания на то, что «плотная» опухоль определялась пальпаторно в 2 см от перешейка железы, при ревизии печени объемных образований не выявлено, в области ворот селезенки удален лимфатический узел (прислан на исследование отдельно).

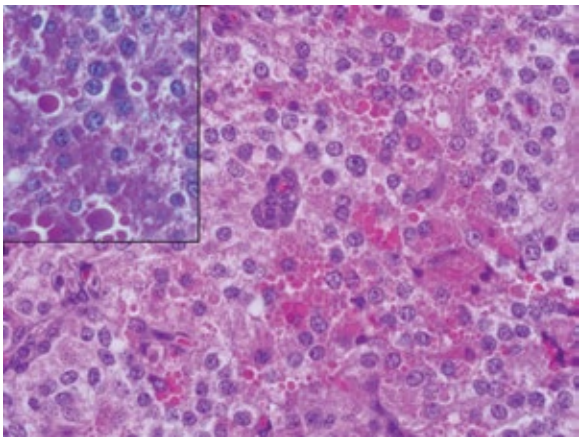

Рис. 3. **Внеклеточно и в цитоплазме многих опухолевых клеток определяются гиалиноподобные эозинофильные шарики (глобулы).**

Окраска гематоксилином и эозином, ×40. Глобулы позитивно окрашиваются PAS- реактивом (вставка в левом углу), ×40.

При гистологическом исследовании в препаратах из очага со стертым рисунком строения в ткани поджелудочной железы обнаружена опухоль (в препарате размером до 13×10 мм в наибольшем измерении), состоящая из небольших мономорфных клеток с округлыми ядрами и отчетливой эозинофильной цитоплазмой. Ядра опухолевых клеток содержат мелкодисперсный хроматин, в отдельных из них видны ядрышки и продольные бороздки **(рис. 1)**, достоверных фигур митозов не выявляется. Опухолевые клетки располагаются солидными полями, местами разделены широкими прослойками соединительной ткани с очаговым склерозом и гиалинозом, имеются немногочисленные формирующиеся сосочкоподобные структуры **(рис. 2)**. В некоторых полях зрения в цитоплазме отдельных опухолевых клеток и внеклеточно определяются гиалиноподобные эозинофильные шарики (глобулы), позитивно окрашивающиеся PAS-реактивом **(рис. 3)**. В строме также определяются кровоизлияния и отложения кристаллов холестерина. Опухоль не имеет капсулы, отмечается инфильтрирующий рост в окружающую паренхиму железы и в жировую ткань, окружающую дольки ацинусов. В толще опухоли видны остатки структур эндо- и экзокринной части желе-

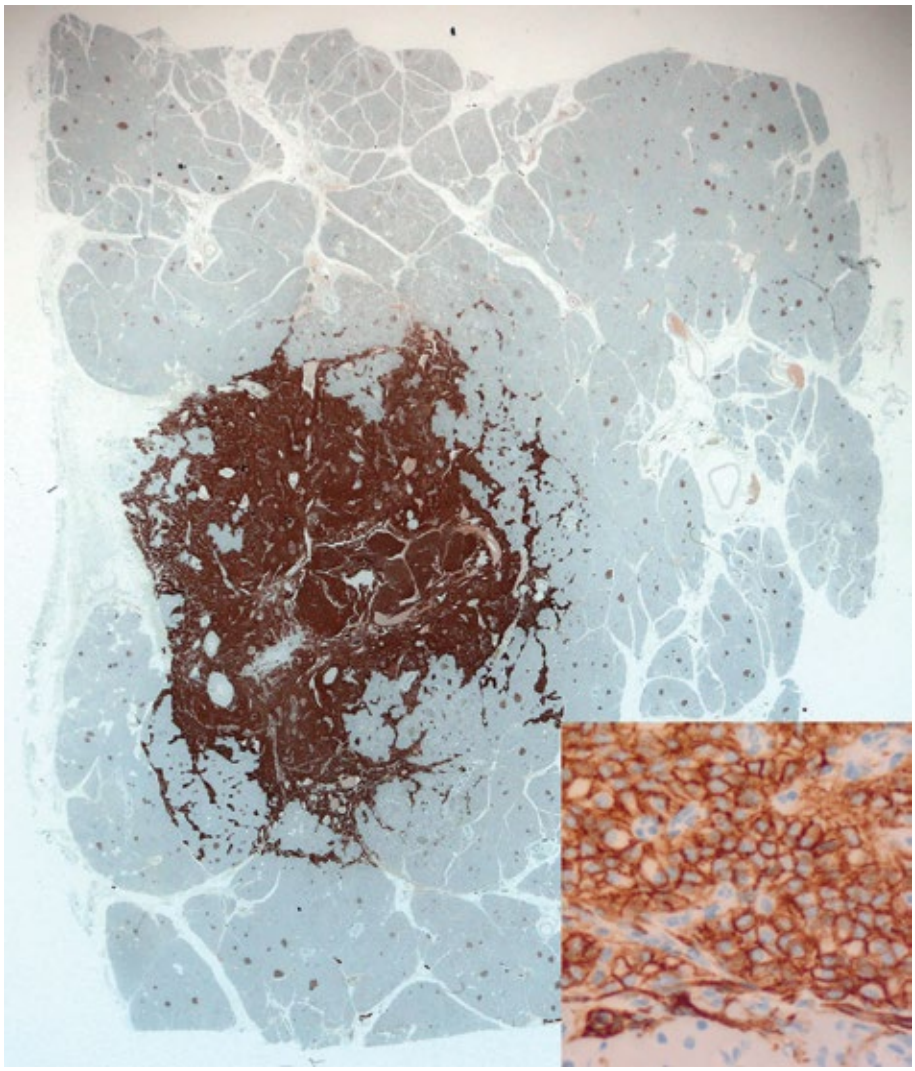

Рис. 4. **Экспрессия CD56 в опухоли и в островках Лангерганса в окружающей ткани поджелудочной железы.**

«Фьордообразные» очертания границ новообразования. Во вставке ×20.

зы (в том числе крупный дольковый проток), сосуды и нервные стволики (без признаков васкулярной и интраневральной инвазии). В перипанкреатической жировой ткани обнаружен организованный мелкий очаг стеатонекроза. В краях резекции опухоли не выявлено (опухоль определяется в 1,5 мм от радиального хирургического края резекции). В перипанкреатической жировой ткани обнаружено 9 лимфатических узлов, в них и в лимфатическом узле из ворот селезенки признаков метастатического поражения не обнаружено.

При ИГХ-исследовании во многих клетках новообразования определялась умеренная цитоплазматическая экспрессия CD10, выраженная диффузная мембранная экспрессия CD56, которая демонстрировала «фьордообразные» очертания новообразования по отношению к окружающей ткани железы **(рис. 4)**, интенсивная ядерная и цитоплазматическая экспрессия бета-катенина **(рис. 5)**, очаговая ядерная экспрессия прогестерона, отмечалась также очаговая умеренно выраженная цитоплазматическая экспрессия NSE, интенсивная цитоплазматическая экспрессия виментина **(рис. 6)**. В клетках опухоли обнаруживалась экспрессия CD99 вблизи полюса ядер в виде мелких глыбок («dote-like staining») и мембранная экспрессия в клетках ацинарных структур сохраненной железы. Индекс Ki-67 в клетках опухоли менее 2%. Отмечалась негативная реакция с антителами к хромогранину, синаптофизину, СК 19, е-кадгерину, эстрогену в клетках опухоли.

На основании морфологической картины и результатов ИГХ-исследования диагностирована солидно-псевдопапиллярная опухоль поджелудочной железы pT1N0R0.

Заключение

В представленном случае солидно-папиллярная опухоль имела относительно небольшой размер, тем не менее обладала выраженным инфильтрирующим ростом в окружающую паренхиму поджелудочной железы, была преимущественно солидного строения с геморрагическими и дегенеративными изменениями. Заболевание сопровождалось выраженными клиническими проявлениями, что, возможно, было связано с локализацией образования вблизи долькового протока и его сдавлением.

Данные инструментальных исследований (УЗИ, МСКТ) и особенности морфологического строения представляли сложности как в клинической интерпретации полученных результатов, так и при морфологическом исследовании, что могло привести к ошибочной оценке распространенности и сущности процесса на дооперационном этапе. В случае небольших опухолей, которые не изменяют конфигурацию поджелудочной железы, целесообразно взаимодействие с оперирующим хирургом (интраоперационная маркировка опухоли или исследование материала в сжатые сроки до фиксации формалином).

В морфологическом заключении по исследованию операционного материала СППО целесообразно указывать патолого-анатомическую стадию (pTNM), применимую к экзокринным злокачественным опухолям экзокринной части поджелудочной железы, с указанием морфологического кода 8452/3 (ВОЗ, 2010), что соответствует современным представлениям об этом новообразовании и важно для последующей правильной оценки медицинской документации специалистами медико-социальной экспертизы. Различные гистологические критерии злокачественности, варианты оценки СППО как образования с низким потенциалом злокачественности, предлагаемые в более ранних классификациях ВОЗ и упоминаемые в других источниках [3, 5—7], не актуальны при локализации СППО в поджелудочной железе. В случае выявления ядерного и клеточного полиморфизма, высокой митотической активности и индекса Ki-67 (менее 2%) в клетках опухоли в заключении целесообразно отметить возможность более неблагоприятного прогноза заболевания (более агрессивного течения).

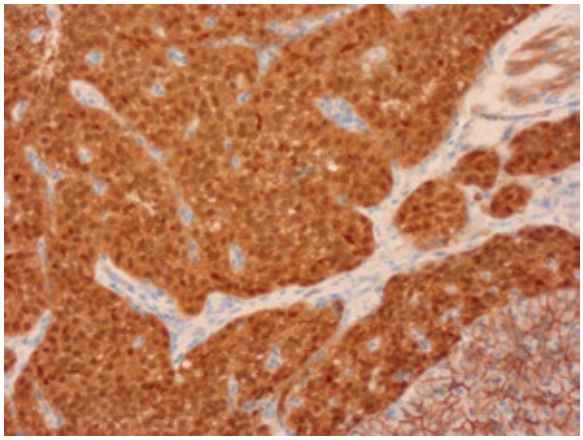

Рис. 5. **Диффузная (ядерная, цитоплазматическая, частично мембранная) экспрессия бета-катенина в клетках опухоли и мембранная — в прилежашей сохраненной ткани поджелудочной железы, ×40.**

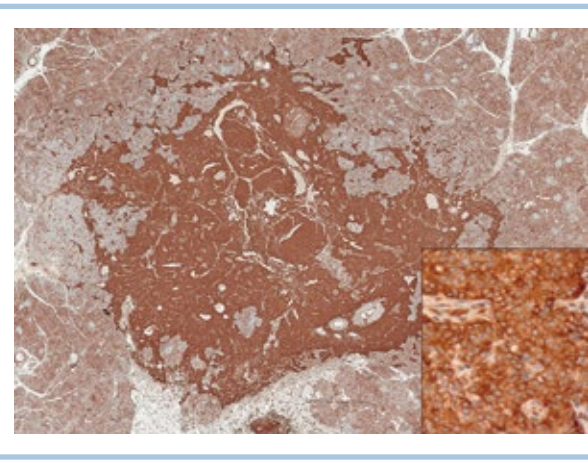

Рис. 6. **Выраженная интенсивная (++) цитоплазматическая экспрессия виментина в клетках опухоли и клетках окружающей ткани поджелудочной железы (+).**

Во вставке ×20.

Авторы заявляют об отсутствии конфликта интересов.

ЛИТЕРАТУРА/REFERENCES

1. Bosman FT, Carneiro F, Hruban RH, Theise ND, eds. *WHO classification of tumors of the digestive system*. 5th ed. Lyon: IARC; 2010.
2. Campbell F, Verbeke KS. Solid-pseudopapillary neoplasia. In: Campbell F, Verbeke KS. *Pathology of the pancreas. A practical approach*. London: Springer; 2013:227-235.
3. Паклина О.В., Гордиенко Е.Н., Чекмарева И.А. Гистогенез солидно-псевдопапиллярной опухоли поджелудочной железы. *Клеточная трансплантология и тканевая инженерия*. 2013:2:64-68. [Paklina OV, Gordienko EN, Chekmareva IA. Histogenesis of solid-pseudopapillary tumor of a pancreas. *Kletochnaya transplantologiya i tkanevaya inzheneriya*. 2013;(2):64-68. (In Russ.)].
4. Соколова И.Н., Смирнова Е.А., Делекторская В.В., Чистякова О.В., Гуревич Л.Е., Гахраманов А.Д., Волкова Л.Д., Строганова А.М., Бяхова М.М., Козлов Н.А. Солидно-псевдопапиллярная опухоль поджелудочной железы: клинико-морфологическое исследование 39 случаев. *Вестник РОНЦ им. Н.Н. Блохина РАМН*. 2016;27(2):67-74. [Sokolova IN, Smirnova EA, Delektorskaya VV, Chistyakova OV, Gurevich LE, Gakhramanov AD, Volkova LD, Stroganova AM, Byakhova MM, Kozlov NA. Solid-pseudopapillaryneoplasmofthepancreas: A clinicpathologicalstudyof 39 cases. *Vestnik RONTs im. N.N. Blokhina RAMN*. 2016;27(2):67-74. (In Russ.)].
5. Гуревич Л.Е., Казанцева И.А., Соколова И.Н., Корсакова Н.А., Кузовлева Е.И., Чистякова О.А., Аверьянова Ю.В., Егорова А.В., Бритвин Т.А., Должиков А.А., Егоров В.И. Клинико-морфологическая характеристика, особенности иммунофенотипа, проблемы диагностики солидно-псевдопапиллярных опухолей поджелудочной железы. *Архив патологии*. 2014;76(5):44-53. [Gurevich LE, Kazantseva IA, Sokolova IN, Korsakova NA, Kuzovleva EI, Chistyakova OA, Aver'yanova YuV, Egorova AV, Britvin TA, Dolzhikov AA, Egorov VI. Solid pseudopapillary tumors of the pancreas: Clinical and morphological characteristics, specific features of their immunophenotype, and diagnostic problems. *Arkhiv patologii*. 2014;76(5):44-53. (In Russ.)].
6. Кошель А.П., Клоков С.С., Попов К.М., Вторушин С.В., Завьялова М.В., Степанов И.В., Дибина Т.В., Миронова Е.Б., Дроздов Е.С. Солидно-псевдопапиллярная опухоль поджелудочной железы у молодой женщины: клиническое наблюдение. *Сибирский онкологический журнал*. 2016;15(3):102-109. [Koshel' AP, Klokov SS, Popov KM, Vtorushin SV, Zav'yalova MV, Stepanov IV, Dibina TV, Mironova EB, Drozdov ES. Solid-pseudopapillary neoplasm of the pancreas: A clinical case in young woman: a clinical case. *Sibirskii onkologicheskii zhurnal*. 2016;15(3):102-109. (In Russ.)]. https://doi.org/10.21294/1814-4861-2016-15-3-102-109
7. Керимов П.А., Казанцев А.П., Рубанский М.А., Рубанская М.В., Пименов Р.И., Капкова О.А., Рыбакова Д.В., Хижников А.В. Солидно-псевдопапиллярная опухоль поджелудочной железы у пациентов детского возраста: обзор литературы. *Онкопедиатрия*. 2016;3(4):288-291. [Kerimov PA, Kazantsev AP, Rubanskii MA, Rubanskaya MV, Pimenov RI, Kapkova OA, Rybakova DV, Khizhnikov AV. Solid-pseudopapillary pancreatic tumors in pediatric patients: literature review. *Onkopediatriya*. 2016;3(4):288-291. (In Russ.)]. https://doi.org/10.15690/onco.v3i4.1632

Поступила 14.02.18