https://doi.org/10.17116/patol20188005140

# Эссенциальный криоглобулинемический васкулит с развитием тромбоза мезентериальных сосудов и гангрены кишки

Л.О. СЕВЕРГИНА[1], В.В. СТУДЕННИКОВА[1], С.Г. РАДЕНСКА-ЛОПОВОК[1,2], Е.А. КОГАН[1], П.И. НОВИКОВ[1], И.А. КОРОВИН[1]

[1]ФГАОУ ВО «Первый Московский государственный университет им. И.М. Сеченова» Минздрава России (Сеченовский университет), Москва, Россия; [2]ДКЦ Фокус 5 Лечебен център за извънболнична помощ ЕООД, София, Болгария

В статье описан случай эссенциальной криоглобулинемии, не ассоциированной с вирусами гепатита В и С. Морфологическим субстратом заболевания был исключительно пролиферативный эндотромбоваскулит без деструктивных изменений стенок пораженных сосудов. Кроме того, в финале заболевания развилось необычное его проявление, связанное с воспалением стенок артериол брыжейки и формированием в их просветах окклюзирующих тромбов, что привело к развитию тяжелой абдоминальной патологии. У пациентки имелось «мозаичное» вовлечение в некротический процесс петель кишки в виде отдельных сегментов, что было сопряжено с поражением большого количества сосудов мелкого калибра. Особенностью случая является сочетание 4 факторов риска летального исхода заболевания — возраст старше 65 лет, поражение легких, почек и кишечника.

*Ключевые слова: криоглобулинемия, эссенциальная криоглобулинемия, васкулит, мезангиокапиллярный гломерулонефрит.*

# Essential cryoglobulinemic vasculitis with the development of mesenteric vascular thrombosis and intestinal gangrene

L.O. SEVERGINA[1], V.V. STUDENNIKOVA[1], S.G. RADENSKA-LOPOVOK[1,2], E.A. KOGAN[1], P.I. NOVIKOV[1], I.A. KOROVIN[1]

[1]I.M. Sechenov First Moscow State Medical University, Ministry of Health of Russia, Moscow, Russia; [2]Focus 5 Diagnostic Consulting Center, Medical Center for Outpatient Care, EOOD, Sofia, Bulgaria

The paper describes a case of essential cryoglobulinemia unassociated with hepatitis B and C viruses. The morphological substrate of the disease was exclusively proliferative endothrombovasculitis without destructive changes in the walls of affected vessels. In addition, in the late stage of the disease, there was its unusual manifestation associated with inflammation of the mesentery arteriolar walls and with the formation of occlusive blood clots in their lumens, which led to severe abdominal diseases. The female patient showed a mosaic involvement of the loops of the bowel in the necrotic process as its separate segments, which was associated with damage to a large number of small vessels. The feature of the case is a set of 4 risk factors for a fatal disease outcome, such as age over 65 years, pulmonary, renal, and intestinal lesions.

*Keywords: cryoglobulinemia, essential cryoglobulinemia, vasculitis, mesangiocapillary glomerulonephritis.*

Васкулиты — это большая гетерогенная группа заболеваний, объединенных общим морфологическим признаком — воспалением сосудистой стенки, ведущим к повреждению тканей и органов. Этиология и патогенез процессов изучены плохо, а спектр клинических проявлений и прогноз заболевания разнообразны. В соответствии с действующей классификацией васкулитов, принятой консенсусной комиссией в Чапел-Хилле в 2012 г., криоглобулинемический васкулит (КВ) включен в группу иммунокомплексных васкулитов мелких/средних по калибру сосудов, при которых повреждающим фактором являются криоглобулины (КРГ) сыворотки крови [1—4]. КРГ являются иммуноглобулинами, которые обладают способностью к аномальной преципитации или образованию геля при температуре ниже 37 °С (криопреципитация). Выделяют три типа КРГ. Тип I сопровождается моноклоновой секрецией КРГ (IgM или IgG) и обычно ассоциируется с В-клеточными лимфопролиферативными заболеваниями, такими как макроглобулинемия Вальденстрема, миелома и др. Тип II характеризуется сочетанием моноклональной секреции КРГ и наличием ревматоидного фактора, следовательно, этот тип КРГ чаще встречается при ревматических и инфекционных заболеваниях. Выделяют также тип III КРГ, когда наблюдается поликлональная секреция (IgM и IgG) в сочетании с фракцией IgM-ревматоидным фактором. Тип III КРГ рассматривается как переход от поликлональной гипергаммаглобулинемии к типу II КРГ. КВ является системным васкулитом, но в патологический процесс преимущественно вовлекаются сосуды мелкого и среднего калибра, прежде всего почек, периферических нервов и кожи [3]. После установления этиологической роли вируса гепатита С в появлении КРГ произошли серьезные изменения в классификации, диагностике и лечении этого тяжелого состояния. Диагноз эссенциаль-

*Раденска-Лоповок Стефка Господиновна* — д-р мед. наук, проф. каф. патологической анатомии; https://orcid.org /0000-0002-4669-260X; e-mail: radenska@mail.ru

© Коллектив авторов, 2018

ный КВ в настоящее время встречается крайне редко, и он ставится лишь в случае отсутствия какого-либо основного синдрома или болезни, а такие больные составляют почти 25% негативных по HCV [5—8]. КВ манифестирует двумя основными механизмами. Во-первых, чаще при I типе КРГ повышение вязкости крови и окклюзия сосудов ассоциируются с высоким титром КРГ в сыворотке. Во-вторых, сочетание КРГ (тип II и III) сопровождается образованием иммунных комплексов, которые оседают в стенке сосудов, с развитием преимущественно деструктивного (некротического) васкулита [7].

Представляем редкий случай эссенциального КВ пациентки *К.*, 66 лет, пенсионерки, ранее наблюдавшейся в НИИ ревматологии им. В.А. Насоновой. В начале января 2017 г. пациентка была госпитализирована в ревматологическое отделение клиники нефрологии, внутренних и профессиональных болезней им. Е.М. Тареева.

Из анамнеза известно, что с начала 2000-х годов у больной появилась боль в крупных суставах, преимущественно «механического» характера (после физической нагрузки). С 2009 г. присоединились рецидивирующая петехиальная сыпь на голенях и кратковременные эпизоды симметричной пастозности голеней, с 2010 г. пациентка отметила изменение характера суставного синдрома – появилась «воспалительная» боль в мелких суставах кистей рук, плечевых, локтевых, коленных суставах. Весной 2011 г. в связи с вышеуказанными жалобами, а также персистирующим субфебрилитетом она была обследована по месту жительства: отмечено повышение уровня ревматоидного фактора до 12—15 норм и С-реактивного белка до 25 мг/л. После консультации ревматолога состояние расценено как манифестация ревматоидного артрита, начата терапия низкими дозами глюкокортикоидов, сульфасалазином; в результате проводимого лечения отмечено улучшение состояния.

Однако по прошествии 5 лет пациентка стала снова отмечать субфебрилитет, нарастание общей слабости, снижение аппетита, ощущение онемения в руках и ногах, повышение артериального давления (до 150/80 мм рт.ст.), в анализах мочи выявлены эритроцитурия, персистирующая протеинурия 0,2—0,3 г/л. С ноября 2016 г. участились рецидивы пурпуры, полиартрита с выраженным болевым синдромом, отмечались повышение температуры тела до 39—40 °С, эпизоды вздутия живота и боли в нем, разрешавшиеся самостоятельно, непродуктивный кашель. При обследовании амбулаторно отмечено: повышение СОЭ до 31 мм/ч, С-реактивного белка до 59 мг/л, уровень ревматоидного фактора составил 10 норм. Уже через 1 мес отмечено ухудшение по всем показателям: уровень гемоглобина снизился до 76 г/л, лейкоцитоз составил $11{,}1 \cdot 10^9$/л (нейтрофилы 77%), показатель СОЭ достиг 60 мм/ч; в общем анализе мочи: протеинурия возросла до 0,5 г/л, найдены признаки эритроцитурии (20—30 в поле зрения), лейкоцитурии (10—20 в поле зрения), уровень С-реактивного белка вырос до 117 мг/л. Больной впервые проведены иммунологические тесты: ANCA в пределах нормы, однако обнаружены анти-MCV-антитела, антитела к ДНК составили 2,5 нормы, выявлены глубокая гипокомплементемия (фракции С3 и С4) и криоглобулины (определение их концентрации и типирование не проводились).

В связи с выраженным ухудшением состояния и неэффективностью проводимой в последнее время симптоматической терапии 09.01.17 больная была госпитализирована в отделение ревматологии клиники им. Е.М. Тареева. На основании характерной клинической картины: рецидивирующей пурпуры, суставного синдрома (полиартриты), поражения почек (мочевой синдром), астении, полинейропатии, а также лабораторных показателей (КРГ, гипокомплементемия, персистирование ревматоидного фактора в высоком титре) — в клинике впервые поставлен диагноз эссенциального КВ. Учитывая высокую активность системного васкулита и крайне высокий риск присоединения вторичной инфекции у иммуноскомпрометированной больной (иммуносупрессивное лечение, выявление тяжелой гипогаммаглобулинемии), начата терапия глюкокортикоидами в комбинации с антибактериальной терапией. Несмотря на проводимое лечение, на 3-и сутки у пациентки отмечено выраженное ухудшение состояния: нарастающая дыхательная недостаточность, появление интенсивной боли в животе, эпизода жидкого темного стула, тошноты и рвоты, уменьшение диуреза до степени олигоанурии. Среди возможных причин острого ухудшения состояния рассматривалось обострение васкулита с тяжелыми тромботическими осложнениями, возникновение распространенной патологии внутрисосудистого гемостаза, присоединение бронхолегочной инфекции. В течение последующих суток состояние больной прогрессивно ухудшалось: развилась стойкая артериальная гипотензия, сохранялась олигурия, присоединились признаки пареза кишечника. При КТ органов брюшной полости отмечен выраженный пневматоз желудка; расширение петель толстой кишки со скоплением жидкости и газа, единичными газожидкостными уровнями. Непосредственно после выполнения процедуры КТ отмечено критическое ухудшение состояния пациентки, приведшее к смерти.

При осмотре тела, доставленного на вскрытие, прежде всего обращало на себя внимание отсутствие выраженной петехиальной сыпи (основного макроскопического признака КВ) на коже туловища и конечностей. Поскольку в течение последних 2 сут у пациентки отмечалась тревожная абдоминальная симптоматика, подтвержденная данными проведенной КТ, особый интерес представляли осмотр брюшной полости, оценка состояния желудка и кишечника. Листки брюшины, петли тонкой и толстой кишки покрыты нитями фибрина (фибринозный перитонит), местами между петлями кишечника сформированы рыхлые спайки; часть подвздошной и восходящей ободочной кишки (общая длина пораженного участка 10 см) увеличена в объеме, имеет дряблую консистенцию и красновато-черный цвет, граница пораженного участка размытая, нечеткая; на разрезе стенки кишки утолщены до 0,5 см, черноватого цвета, складчатость стерта, практически не выражена **(рис. 1, а)**. На расстоянии 12 и 20 см дистальнее края гангренозных изменений выявлены участки стенки кишки длиной 4 и 5 см, где серозная оболочка имела пепельно-серый цвет, на разрезе толщина стенки составила 0,2 см, однако на разрезе слизистая оболочка сохранная, складчатая.

Учитывая наличие у пациентки персистирующей протеинурии, пристальное внимание уделено изучению изменений почек. Хотя в последние годы у больной отмечено повышение артериального давления и при исследовании органов сердечно-сосудистой системы найдены признаки эксцентрической гипертрофии миокарда, почки были достаточно крупные: размером 11,5×5×3,5 см и массой 180 г — левая; размером 13×6×3,5 см и массой 190 г — правая; наряду с мелкозернистой поверхностью и наличием мелких кист, что является типичным для артериолосклеротического нефросклероза, обращал на себя внимание хо-



а



б

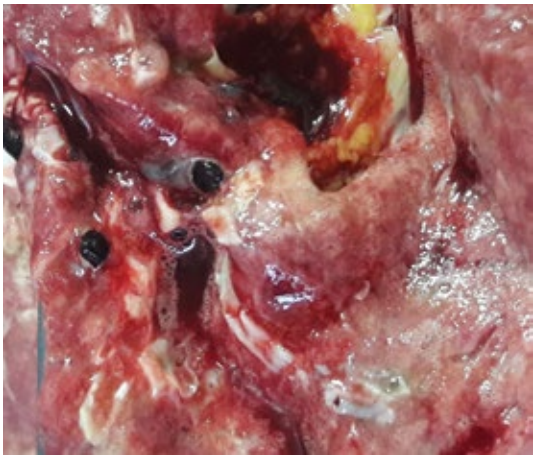

в

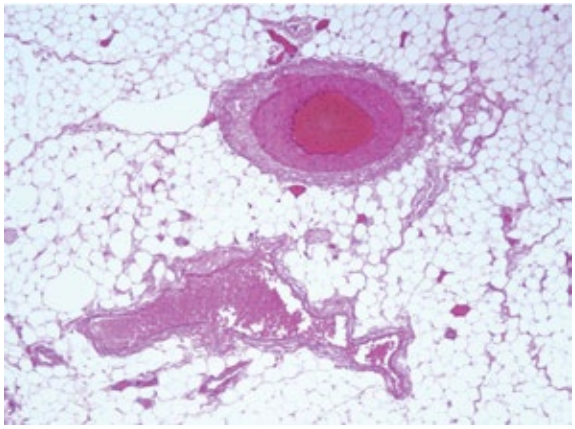

г

***Рис. 1.*** **Макроскопическая картина криоглобулинемического васкулита.**

а — гангрена кишки; б — пестрая почка с геморрагическим крапом; в — множественные тромбоэмболы в ветвях легочной артерии; г — тромбы в венах голени.

рошо выраженный красный крап **(см. рис. 1, б)** — характерный макроскопический признак гломерулонефрита.

На вскрытии обнаружены признаки тромбоэмболии субсегментарных и сегментарных ветвей легочной артерии в обоих легких, формирующиеся геморрагические инфаркты в средней доле правого, нижней доле левого легкого; в глубоких венах правой голени обтурирующие их просветы красные тромбы **(см. рис. 1, в, г)**.

Гистологически в коже, сетчатом слое дермы, мелких венах отмечены явления пролиферации преимущественно эндотелиальных клеток, а также клеток адвентиции на фоне атрофии эпидермиса, склероза сосочкового и сетчатого слоев дермы. При исследовании синовиальных оболочек мелких суставов кистей рук в артериолах и мелких сосудах венозного типа обнаружены признаки пролиферации эндотелиальных клеток, вокруг части артериол обнаружены концентрически расположенные коллагеновые волокна. Описанные морфологические изменения, учитывая наличие КРГ в сыворотке крови, определены как КВ.

В мелких сосудах артериального типа в жировой ткани брыжейки толстой кишки выявлена пролиферация эндотелия, в их просветах — обтурирующие тромбы, признаки периваскулярного склероза с концентрическим расположением волокон **(рис. 2, а)**. В стенке гангренозно измененной кишки практически все ее слои вплоть до серозной оболочки некротизированы, с участками кровоизлияний и выраженной инфильтрацией полиморфно-ядерными лейкоцитами, локализованной преимущественно в мышечном слое.

В других измененных участках стенки кишки, где серозная оболочка имела пепельно-серый оттенок, отмечены начальные некротические изменения в виде десквамации поверхностных отделов эпителия, выраженная лейкоцитарная инфильтрация в собственной пластинке.

При микроскопическом исследовании ткани почек обнаружены признаки гиперклеточности клубочков с явлениями пролиферации мезангиальных и эндотелиальных клеток **(см. рис. 2, б)**, а при ШИК-реакции – фокусы утолщения базальных мембран. Кроме того, в части гломерул найдены участки склероза мезангиального матрикса и характерная фрагментация и «лапчатость» клубочков, синехии с капсулой. Данная пролиферация мезангиальных клеток с утолщением базальных мембран является морфологическим признаком мезангиокапиллярного гломерулонефрита, а наличие «лапчатой» трансформации клубочков указывает на его длительное течение (так называемый IV тип мезангиокапиллярного гломерулонефрита). Что касается пролиферации эндотелиальных клеток капилляров клубочков, то она уже является признаком системного пролиферативного васкулита (капиллярита). В эпителии проксимальных и дистальных извитых канальцев на фоне аутолиза части клеток, в сохранных нефроцитах видна характерная зернистость цитоплазмы по типу гиалиново-капельных включений, в просветах канальцев — розоватые белковые массы, что обусловлено протеинурией. Кроме того, часть гломерул уменьшена в размере, склерозирована и гиалинизирована, с признаками гиалиноза стенок афферентных артериол, что характерно для артериолосклеротического нефросклероза, развивающегося при гипертонической болезни. Следует отметить, что развитие у пациентки артериальной гипертензии также может быть связано с наличием системного артериолита.

В ткани легких, наряду с характерными для геморрагического инфаркта скоплениями в просветах части альвеол гемолизированных эритроцитов, в мелких сосудах артериального и венозного типов найдены признаки пролиферативного васкулита **(см. рис. 2, в)**.

Следует отметить, что вместе с признаками активного пролиферативного эндотромбоваскулита мелких сосудов артериального и венозного типов в коже, суставных оболочках, легких, почках (морфологический критерий обострения заболевания) присутствовали явления слабовыраженного преимущественно межмышечного склероза стенок сосудов, а также концентрического периваскулярного склероза, что указывает на длительное течение заболевания и последствия проведенного ранее лечения **(см. рис. 2, г)**.

## Обсуждение

КВ характеризуется выраженными акральными лейкоцитокластическими и/или некротизирующими поражениями кожи, которые появляются или усиливаются при низких температурах, с морфологической картиной васкулопатии мелких и средних сосудов (артериол, капилляров, венул) и выявлением четкого (не следового) холодонестойкого сывороточного или плазменного белка КРГ. Криоглобулинемию (КГМ) следует отличать от криофибриногенемии, которая связана с присутствием преципитирующего на холоде фибриногена. КГМ чаще ассоциируется с инфицированием вирусом гепатита С. Однако следует отметить, что эссенциальный КВ встречается почти у 25% больных, негативных по HCV.

В связи с системным поражением сосудов проявляются и клинические симптомы. По данным B. Terrier и соавт. [8], пальпируемая пурпура в виде геморрагических высыпаний, участков атрофии и гиперпигментации на местах бывших высыпаний выявляется у 78% пациентов. Высыпания на коже локализуются симметрично на нижних конечностях, реже в области живота и на ягодицах. В описанном случае отсутствовали геморрагические высыпания в связи с наличием продуктивных васкулитов. Нефрит с изолированным мочевым синдромом или с нефротическим синдромом и артериальной гипертензией развивается у 28%, симметричные артралгии, мигрирующие полиартралгии с вовлечением проксимальных межфаланговых, пястно-фаланговых, коленных, голеностопных, реже локтевых суставов — у 28%, некрозы и язвы кожи — у 22 и 17% соответственно. Встречаются легочные геморрагии и инфаркт миокарда.

У данной пациентки с эссенциальным системным КВ (HBV- и HCV-неассоциированной) морфологический субстрат представлен продуктивным васкулитом, а не деструктивной васкулопатией, характерной для этого заболевания.

В дебюте заболевания имелся суставной синдром с ревматоидным фактором и кожным васкулитом, который был расценен как ревматоидный артрит.

Особенностью данного наблюдения прежде всего является дебют заболевания в виде ревматоидного артрита, по поводу которого больная лечилась на протяжении 5 лет. Диагноз был поставлен в соответствии с такими признаками, как множественные симметричные артриты мелких суставов, повышение уровня ревматоидного фактора до 12—15 норм, С-реактивного белка до 25 мг/л и наличие лихорадки. Геморрагические высыпания появлялись эпизодически с 2000 г., однако впоследствии расценивались как васкулиты при ревматоидном артрите. За 2 мес до смерти изменилась клиническая картина заболевания. Участились рецидивы пурпуры, усилился болевой синдром полиартрита, лихорадка достигала 39—40 °С, появились эпизоды вздутия живота и боли в нем, непродуктивный кашель. При обследовании амбулаторно отмечено повышение СОЭ до 31 мм/ч, С-реактивного белка до 59 мг/л, уровень ревматоидного фактора составил 10 норм. Уже через 1 мес отмечено ухудшение по всем показателям. За 1 мес до смерти на амбулаторном приеме был заподозрен эссенциальный КВ. Были выявлены КРГ в сыворотке в сочетании с ревматоидным фактором (тип II либо III КРГ). Кратковременное пребывание в стационаре не позволило типировать КРГ, а назначенное лечение не привело к стабилизации и ремиссии болезни. Только на секционном столе диагноз был уточнен. Морфологически во внутренних органах и коже был выявлен исключительно пролиферативный эндотромбоваскулит, без деструктивных изменений стенок пораженных сосудов. Во внутренних органах и суставах отсутствовали признаки ревматоидного артрита.

У пациентки в финале заболевания развились и геморрагические инфаркты легкого с тромбэмболией легочных артерий. Это редкое осложнение КВ и, по данным некоторых авторов [9, 10], поражение легких является неблагоприятным прогностическим фактором заболевания. Вовлечение легких обычно клинически протекает бессимптомно, но могут наблюдаться сухой непродуктивный кашель, как у нашей больной, а также диспноэ, интерстициальный фиброз и кровохарканье. Эти симптомы рассматриваются как легочные интраальвеолярные геморрагии.

Кроме того, финал заболевания характеризовался тяжелым проявлением, связанным с воспалением стенок артериол брыжейки и формированием в их просвете окклю-

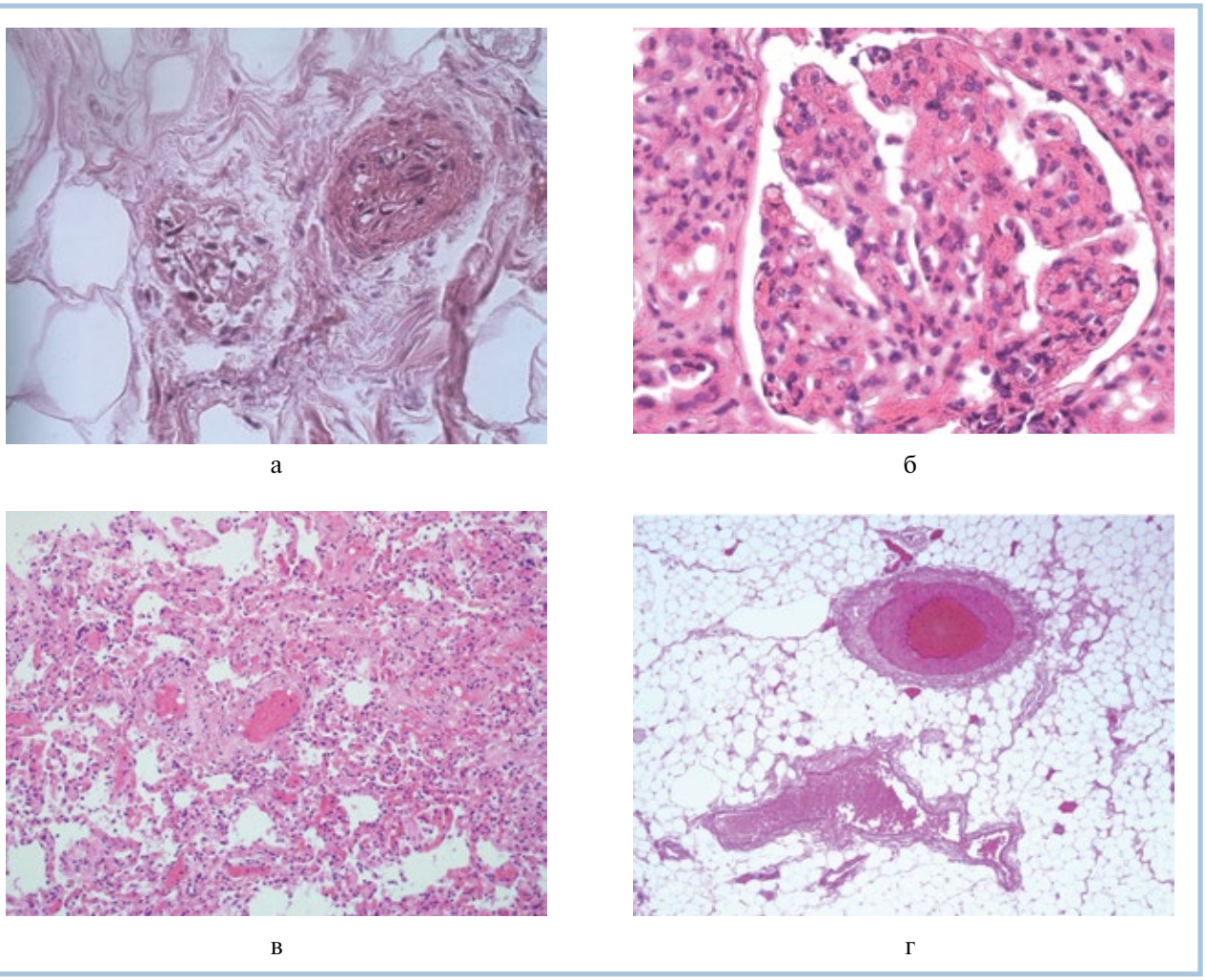


***Рис. 2.*** **Микроскопическая картина криоглобулинемического васкулита.**

а — тромбоэндоваскулит сосудов брыжейки, ×200; б — мезангиокапиллярный гломерулонефрит, ×400; в — продуктивно-деструктивный васкулит легкого, пневмония, ×200; г — периваскулярный склероз сосудов брыжейки. Свежие тромбы в просвете, ×200

зирующих тромбов, что привело к развитию тяжелой абдоминальной патологии. При этом именно для васкулита характерным является «мозаичное» вовлечение в некротический процесс отдельных сегментов петель кишки, что сопряжено с поражением большого количества сосудов мелкого калибра.

Таким образом, у нашей 66-летней пациентки заболевание протекало с HCV- и HBV-неассоциированной смешанной КГМ. В финале заболевания выявлены поражение легких, почечный синдром и гастроинтестинальное поражение с симптомом острого живота. Каждый из этих факторов является фактором риска летального исхода болезни, у нашей больной было их сочетание, а пациенты с HCV- и HBV-неассоциированной КГМ имеют повышенный риск развития сепсиса, В-клеточной лимфомы и других неходжкинских лимфом [9, 11].

Что касается роли атеросклероза в развитии гангрены, то при макроскопическом исследовании мезентериальных артерий атеросклеротические бляшки стенозировали их просветы лишь до 25%; гистологически они имели плотную фиброзную покрышку и минимально выраженное липидное ядро, т.е. являлись стабильными и не склонными к разрыву. Эти изменения артерий опровергают вероятность атеросклеротической природы гангрены кишечника. Развитие тромбоза глубоких вен голеней, приведшее в финале к тромбоэмболии легочной артерии, может быть обусловлено тромботической коагулопатией в рамках системного сосудистого поражения воспалительного характера.

## Заключение

Классический криоглобулинемический васкулит ассоциируется с HCV- либо HBV-инфекцией и морфологически выражается деструктивной васкулопатией сосудов мелкого и среднего калибра. В представленном случае со смешанной КГМ отсутствовала HBV- и HCV-инфекция. При этом во внутренних органах выявлен продуктивный васкулит с множественными тромбами. Заболевание развилось у пациентки старше 65 лет с преимущественным вовлечением кишечника, легких и почек. Эти органные поражения сами по себе являются факторами высокого риска летального исхода заболевания.

**Авторы заявляют об отсутствии конфликта интересов.**

## ЛИТЕРАТУРА/REFERENCES


1. Jennette JC, Falk RJ, Bacon PA, Basu N, Cid MC, Ferrario F, et al. 2012 revised International Chapel Hill Consensus Conference Nomenclature of Vasculitides. *Arthritis Rheum*. 2013;65(1):1-11. https://doi.org/ 10.1002/art.37715
2. Jennette J. Overview of the 2012 revised International Chapel Hill Consensus Conference Nomenclature of Vasculitides. *Clin Exp Nephrol*. 2013;17(5):603-606. https://doi.org/10.1007/s10157-013-0869-6
3. Waller R, Ahmed A, Patel I, Luqmani R. Update on the classification of vasculitis. *Best Pract Res Clin Rheumatol*. 2013;27 (1):3-17. https://doi.org/ 10.1016/j.berh.2012.12.002
4. Bonetto C, Trottaa F, Felicettia P, Alarcónp GS, Santuccioa C, Bachtiarb NS, et al. Vasculitis as an adverse event following immunization – Systematic literature review. *Vaccine*. 2016;34(51):6641-6651. https://doi.org/10.1016/j.vaccine.2015.09.026
5. Damoiseaux J. The diagnosis and classification of the cryoglobulinemic syndrome. *Autoimmun Rev.* 2014;13(4-5):359-362. https://doi.org/ 10.1016/j.autrev.2014.01.027
6. Tedeschi A, Baratè C, Minola E, Morra E. Cryoglobulinemia. *Blood Rev.* 2007;21(4):183-200. https://doi.org/ 10.1016/j.blre.2006.12.002
7. Perez-Alamino R, Espinoza LR. Non-infectious cryoglobulinemia vasculitis (CryoVas): update on clinical and therapeutic approach. *Curr Rheumatol Rep*. 2014;16(5):420. https://doi.org/ 10.1007/s11926-014-0420-0
8. Terrier B, Marie I, Lacraz A, Belenotti P, Bonnet F, Chiche L, et al. Non HCV-related infectious cryoglobulinemia vasculitis: Results fromthe French nationwide CryoVas survey and systematic review of the literature. *J Autoimmun*. 2015;65:74-81. https://doi.org/10.1016/j.jaut.2015.08.008
9. Terrier B, Cacoub P. Cryoglobulinemia vasculitis: an update. *Curr Opin Rheumatol*. 2013;25(1):10-18. https://doi.org/10.1097/BOR.0b013e32835b15f7
10. Cacoub P, Comarmond C, Domont F, Savey L, Saadoun D. Cryoglobulinemia vasculitis. *Am J Med*. 2015;128(9):950-955. https://doi.org/10.1016/j.amjmed.205.02.017
11. Terrier B, Krastinova E, Marie I, Launay D, Lacraz A, Belenotti P, et al. Management of non infectious mixed cryoglobulinemia vasculitis: data from 242 cases included in the CryoVas survey. *Blood*. 2012;119(25):5996-6004. https://doi.org/ 10.1182/blood-2011-12-396028


Поступила 12.02.18