https://doi.org/10.17116/patol20188005123

Сравнительная морфологическая характеристика и иммунофенотип уротелиальных карцином почечной лоханки и мочевого пузыря

Ю.И. ОСМАНОВ[1,2], Ж.А. ГАИБОВ[2], Е.А. КОГАН[1], С.Г. РАДЕНСКА-ЛОПОВОК[1], Х.З. ТУРСУНОВ[3]

[1]Кафедра патологической анатомии Первого Московского медицинского университета им. И.М. Сеченова, Москва, Россия; [2]отделение патологической анатомии Научного клинического центра ОАО РЖД, Москва, Россия; [3]кафедра патологической анатомии Ташкентской медицинской академии,Ташкент, Республика Узбекистан

Уротелиальная карцинома является одной из часто диагностируемых злокачественных опухолей мочевого пузыря и верхнего мочевыделительного тракта, которая занимает 7-е место в структуре онкопатологии. Уротелиальная карцинома почечной лоханки встречается реже, однако имеет более агрессивное клиническое течение и худший прогноз по сравнению с локализацией в мочевом пузыре. Это связано с клинико-морфологическими особенностями этой формы рака, которые в отличие от рака мочевого пузыря изучены недостаточно.

Цель исследования — сравнительный анализ морфологических, иммунофенотипических параметров уротелиальных карцином почечной лоханки и мочевого пузыря. **Материал и методы.** Исследование выполнено на операционном материале от 196 пациентов с уротелиальной карциномой почечной лоханки и мочевого пузыря. Иммуногистохимическое исследование проводили на парафиновых срезах по стандартному протоколу. Использовали антитела: CK5/6, CD138, CDX2 («Dako»), CK7, CK14, CK20, CEA, CD10, CD117, EMA, E-Cadherin, HMWCK, p63, UroplakinIII, Vimentin («Novocastra»), CD44, GATA-3, MUC1, MUC2, MUC-5AC («Cell Marque»). **Результаты.** Большинство опухолей (*n*=147,75%) были инвазивными. Из них 65 (33%) случаев имели гистологическое строение конвенционального уротелиального рака, а 3 (1,5%) — парадоксальную дифференциацию. В 66 (34%) новообразованиях верифицированы дивергентные опухолевые зоны, в 4 (2%) случаях выявлен инвертированный характер роста. В 9 (5%) наблюдениях в зонах инвазии верифицирована псевдосаркоматозная реакция стромы. В 128 (65%) новообразованиях опухолевая стадия соответствовала pT2—pT4. **Заключение.** Уротелиальные карциномы почечной лоханки и мочевого пузыря представлены широким спектром гистологических вариантов. Полученные результаты подтверждают, что в отличие от уротелиального рака мочевого пузыря подавляющее большинство уротелиальных карцином почечной лоханки низкодифференцированные и высокоинвазивные.

Ключевые слова: уротелиальная карцинома, почечная лоханка, мочевой пузырь, иммунопрофиль.

Comparative morphological characteristics and immunophenotype of urothelial carcinomas of the renal pelvis and bladder

YU.I. OSMANOV[1,2], ZH.A. GAIBOV[2], E.A. KOGAN[1], S.G. RADENSKA-LOPOVOK[1], KH.Z. TURSUNOV[3]

[1]Department of Pathoanatomy, I.M. Sechenov First Moscow State Medical University, Moscow, Russia; [2]Department of Pathoanatomy, Research Clinical Center, OAO RZhD, Moscow, Russia; [3]Department of Pathoanatomy, Tashkent Medical Academy, Tashkent, Respublica Uzbekistan

Urothelial carcinoma is one of the most frequently diagnosed malignant tumors of the bladder and upper urinary tract, which ranks seventh in the pattern of cancer. Urothelial carcinoma of the renal pelvis is less common; but has a more aggressive clinical course and a worse prognosis than that of the bladder. This is due to the clinical and morphological features of this form of cancer, which, unlike bladder cancer, have not been studied enough.

Objective — to comparatively analyze the morphological and immunophenotypic parameters of urothelial carcinomas of the renal pelvis and bladder. **Subject and methods.** Surgical specimens from 196 patients diagnosed with urothelial carcinoma of the renal pelvis and bladder were investigated. Paraffin sections were immunohistochemically examined using the standard protocol. Antibodies against CK5/6, CD138, CDX2 («Dako»), CK7, CK14, CK20, CEA, CD10, CD117, EMA, E-Cadherin, HMWCK, p63, Uroplakin III, Vimentin («Novocastra»), CD44, GATA-3, MUC1, MUC2, and MUC-5AC («Cell Marque») were used. **Results.** Most tumors (n=147 (75%)) were invasive. Of them, 65 (33%) cases had a histological structure of conventional urothelial cancer; and 3 (1.5%) had paradoxical differentiation. Divergent tumor zones were verified in 66 (34%) neoplasms; 4 (2%) cases showed an inverted growth pattern. Pseudosarcomatous stroma reaction in the invasion zones was verified in 9 (5%) cases. The tumor stage corresponded to pT2—pT4 in 128 (65%) tumors. **Conclusion.** Urothelial carcinomas of the renal pelvis and bladder show a broad spectrum of histological variants. The findings support that, unlike urothelial carcinomas of the bladder, the majority of primary urothelial carcinomas of the renal pelvis are high-grade and highly invasive.

Keywords: urothelial carcinoma, renal pelvis, bladder, immunoprofile.

Уротелиальная карцинома является одной из часто диагностируемых злокачественных опухолей мочевого пузыря и верхнего мочевыделительного тракта. Частота встречаемости этого новообразования в мочевом пузыре, мочеточнике и почечной лоханке составляет 50:3:1 соответственно [1]. Уротелиальный рак мочевого пузыря —

Османов Ю.И. — https://orcid.org/0000-0002-7269-4190
Гаибов Ж.А. — https://orcid.org/0000-0002-1174-9098
Раденска-Лоповок С.Г. — https://orcid.org/0000-0002-4669-260X
Турсунов Х.З. — https://orcid.org/0000-0002-7504-3932

© Коллектив авторов, 2018

Таблица 1. **Панель использованных в исследовании антител**

Антитнела	Клон	Производитель	Разведение	Источник
CK 5/6	D5/16 B4	Dako	RTU	Mouse
CK7	RN7	Novocastra	RTU	“
CK14	LL002	Novocastra	1:40	“
Ck20	Ks20,8	Novocastra	RTU	“
HMWCK	34βE12	Novocastra	RTU	“
EMA	G1.4	Novocastra	RTU	“
CEA	II-7	Novocastra	RTU	“
Uroplakin III	A-1	Cell Marque	RTU	“
Vimentin	V9	Novocastra	RTU	“
CD10	56C6	Novocastra	RTU	“
GATA 3	L50-823	Cell Marque	RTU	“
CD117	T595	Novocastra	RTU	“
CD v44	MRQ-13	Cell marque	RTU	“
CD138	MI15	Dako	RTU	“
p63	7JUL	Novocastra	RTU	“
E-Cadherin	36B5	Novocastra	RTU	“
CDX2	DAK-CDX2	Dako	RTU	“
MUC 1	MRQ-17	Cell Marque	RTU	“
MUC 2	MRQ-18	Cell marque	RTU	“
MUC 5AC	MRQ-19	Cell Marque	RTU	“

Примечание. RTU — готовые к применению.

Таблица 2. **Оценка интенсивности иммуногистохимической реакции по [11]**

Балльная шкала	Диапазон положительных клеток , %	Вербальная оценка
4	⩾ 90	Выраженно позитивная экспрессия
3	50—89	Сильно позитивная экспрессия
2	11—49	Умеренно позитивная экспрессия
1	⩽10	Слабо позитивная экспрессия
0	<0,1	Негативная экспрессия

довольно распространенное и социально значимое злокачественное заболевание, занимающее 7-е место в структуре онкопатологии, преимущественно заболевают мужчины среднего и старшего возраста [2]. В то же время, несмотря на низкий показатель заболеваемости по сравнению с мочевым пузырем, уротелиальная карцинома почечной лоханки отличается наиболее агрессивным клиническим течением и худшим прогнозом [3]. В первую очередь это связано с клинико-морфологическими особенностями уротелиального рака почечной лоханки, которые в отличие от рака мочевого пузыря изучены недостаточно [4].

Цель настоящего исследования — сравнительный анализ морфологических, иммунофенотипических параметров уротелиальных карцином почечной лоханки и мочевого пузыря.

Материал и методы

Клинические данные. Объектом исследования послужили архивный биологический и текущий биопсийный материалы от 99 больных (62 мужчиы и 37 женщин) в возрасте от 51 года до 89 лет (средний возраст 66,9 года), проходивших хирургическое лечение в Урологической клинике ПМГМУ им. И.М. Сеченова и Урологическом центре научного клинического цнтра (НКЦ) ОАО РЖД по поводу уротелиального рака почечной лоханки в период с 2011 по 2017 г. В качестве группы сравнения изучили биоптаты 97 пациентов (65 мужчин и 32 женщины) в возрасте от 33 до 84 лет (средний возраст 65,4 года) с уротелиальным раком мочевого пузыря, проходивших лечение в Урологическом центре НКЦ ОАО РЖД с 2010 по 2017 г.

Гистологическое исследование. Все новообразования распределялись по соответствующим группам на основании последней гистологической классификации опухолей мочевыделительной системы (ВОЗ, 2016) с изменениями [5—7]. Степень клеточной анаплазии (G) оценивали по шкале от 1 до 4 по L. Cheng и соавт. [8]. Уровень инвазии (pTa—T4) определяли согласно протоколу 7-го издания TNM-классификации опухолей мочевыделительной системы [9, 10].

Иммуногистохимическое исследование (ИГХ). Серийные срезы толщиной 5 мкм депарафинировали и регидратировали по стандартной методике. Для «демаскировки» антигенов срезы подвергали высокотемпературной обработке в цитратном буфере и инкубировали 5 мин с 3% раствором перекиси водорода (для каждого антитела в соответствии с рекомендуемым протоколом) Список использованных антител приводится в **табл. 1**. Интенсивность ИГХ-окрашивания оценивали как негативную (менее 0,1% окрашенных клеток), слабо позитивную (10% окрашенных клеток и менее), умеренно позитивную (11—49% окрашенных клеток), сильно позитивную (50—89% окрашенных клеток) и выраженно позитивную (90% окрашенных клеток и более) по J. Rajcani и соавт. [11]. Оценку интенсивности всех использованных антигенов проводили на 100 клеток в каждой опухоли на цифровых микрофотографиях **(табл. 2)**.

Результаты

Неинвазивные папиллярные уротелиальные карциномы выявлены в 49 (25%) случаях. Из них в 37 случаях опухолевые клетки имели низкую и умеренную степень анаплазии G1—G2. У 12 пациентов неинвазивный рак соответствовал высокой степени анаплазии G3.

Большинство опухолей (n=147, 75%) были инвазивными, из них в 65 (33%) случаях имели гистологическое строение конвенционального уротелиального рака, а в 3 (1,5%) — парадоксальную дифференциацию. В 66 (34%) новообразованиях верифицированы дивергентные опухолевые зоны, в 4 (2%) выявлен инвертированный характер роста. В 9 (5%) наблюдениях в зонах инвазии определена псевдосаркоматозная реакция стромы **(табл. 3)**.

Неинвазивная уротелиальная карцинома, низкая и высокая степень анаплазии. В группе преобладали опухоли с локализацией в мочевом пузыре (44 новообразования). В 2 случаях обнаружен инвертированный тип роста. В целом новообразования, вошедшие в эту группу, имели определенные схожие морфологические и иммунофенотипические характеристики. Неинвазивные уротелиальные карциномы высокой степени анаплазии отличались наиболее выраженной структурной и клеточной атипией. При ИГХ-исследовании в опухолевых клетках преобладала сильнопозитивная коэкспрессия — CK5/6, CK14, CK7, EMA, GATA-3, Uroplakin III и E-Cadherin. Кроме того, в большинстве случаев обнаружена умеренно-позитивная экспрессия HMWCK, CK20, p63, CD44, CD117 и CEA **(табл. 4)**.

Конвенциональная инвазивная уротелиальная карцинома. В 43 (22%) и 22 (11%) случаях опухоль локализовалась в почечной лоханке и мочевом пузыре соответственно. Микроскопически большинство опухолей представлено сосочковыми выростами с гнездовидным, псевдоальвеолярным, трабекулярным, солитарно-диффузным характером роста в зонах инвазии. Во всех наблюдениях отмечалась десмопластическая реакция стромы нередко с воспалительным инфильтратом. Степень анаплазии варьировала от низкой до выраженной. Карциномы с высокой степенью анаплазии и инвазии (pT2—pT4) преобладали в почке. По данным ряда исследователей [12], наблюдается тенденция к неуклонному уменьшению папиллярных формаций в опухолях вышеописанной группы по мере увеличения их степени инвазии. В нашем исследовании развитые папиллы обнаружены только в конвенциональных инвазивных уротелиальных карциномах в стадии pT1. Во всех карциномах в стадии pT3—pT4 сосочковые формации отсутствовали. В большинстве случаев выявлена умеренно- и сильно позитивная коэкспрессия CK7 и GATA-3 **(рис. 1, а)**. Иммунофенотип в этой группе имел свои особенности. Так, было определено, что в опухолях pT2—pT4 имеется тенденция к усилению интенсивности экспрессии CK20 по мере увеличения стадии и степени клеточной анаплазии. Противоположная картина наблюдалась с экспрессией p63, CD44, Uroplakin III и E-Cadherin **(табл. 5).**

Инвазивная уротелиальная карцинома с псевдосаркоматозной стромой. В 7 (4%) инвазивных уротелиальных карциномах в отечной или миксоидной строме обнаружены саркоматоидные очаги из миофибробластических клеток с веретеновидными и гиперхромными ядрами. Фигуры митозов не визуализировались. Все новообразования этой группы соответствовали стадиям pT2—pT3. В обеих стадиях доминировали карциномы почечной лоханки. Иммунофенотип опухоли имеет схожую картину с конвенциональной уротелиальной карциномой [13, 14]. Наряду с этим в псевдосаркоматозных клетках выявлена выраженно-позитивная экспрессия Vimentin при негативной реакции на пан-эпителиальные антигены **(см. рис. 1, б)**.

Инвазивная уротелиальная карцинома с парадоксальной дифференциацией. Все опухоли из этой группы локализовались в мочевом пузыре. Морфология опухоли строго бифазная [15]. На фоне хорошо развитых папиллярных сосочков низкой степени анаплазии (G1) определялись фокусы инвазивных кластеров с умеренно-высокой анаплазией (G2—G3). Во всех случаях глубина инвазии соответствовала стадии pT1. При ИГХ-исследовании в инвазивном компоненте отмечено резкое снижение интенсивности экспрессии Uroplakin III и E-Cadherin.

Инвазивная уротелиальная карцинома с плоскоклеточной метаплазией. В нашем исследовании среди дивергентных уротелиальных карцином эти опухоли заняли наибольший процент — 10 (n=19). Преобладали опухоли с локализацией в почке. Карциномы этой группы соответствовали стадиям pT2—pT3 и высокой степени анаплазии. Одна опухоль с почечной локализацией проросла в забрюшинную клетчатку (pT4). Во всех случаях зоны с плоскоклеточной дифференцировкой занимали более 25% опухолевого ареала. В 4 опухолях обнаружены морфологические признаки ороговения, а в 1 выявлен базалиоидный тип плоскоклеточной метаплазии. Для этих карцином характерна выраженная экспрессия маркерных антигенов плоского эпителия [16—18]. Во всех карциномах, входящих в эту группу, обнаружена сильно- и выраженно-позитивная экспрессия CK14 и HMWCK **(см. рис. 1, в)**. Интенсивность остальных классических маркеров варьировала в широком диапазоне от слабой до выраженно-позитивной.

Инвазивная уротелиальная карцинома с железистой метаплазией. Железистая метаплазия составляет примерно 3—6% уротелиальных карцином мочевыделительной системы [19, 20]. В нашем исследовании в 4 (2%) уротелиальных карциномах идентифицированы участки из высокодифференцированных железистых структур с наличием незначительного интралюминального секрета **(рис. 2, а)**. Все 4 опухоли инфильтрировали мышечный слой, а степень клеточной анаплазии варьировала от умеренной (G2) до высокой (G3). Глубина инвазии в почечных карциномах в обоих случаях соответствовала стадии pT3. В одном случае, помимо железистой метаплазии, обнаружены фокусы ороговения. При иммунофенотипировании клетки гландулярных формаций экспрессировали CK7, CK20, EMA, CDX2, MUC-1, MUC-2 и MUC-5AC.

Инвазивный уротелиальный рак с инвертированным характером роста. В эту группу вошли 4 (2%) случая. Преобладали новообразования с почечной локализацией. Опухоль характеризовалась рифленой архитектоникой, состояла из анастомозирующих эпителиальных тяжей различной толщины местами с солидизацией. На фоне умеренной мононуклеарной инфильтрации в зонах инвазии отмечалась выраженная десмоплазия стромы. Во всех наблюдениях опухоль представлена экзофитным компонентом в виде сосочковых выростов. В 3 наблюдениях степень анаплазии соответствовала G2, а глубина инвазии — pT1—pT2. Только в одном случае обнаружены участки высокой степени анаплазии (G3). При ИГХ-исследовании в условиях сильно-позитивной коэкспрессии EMA, CK7 и GATA-3 обратила на себя внимание аберрантная сильно позитивная экспрессия CK20.

Таблица 3. **Распределение случаев в зависимости от гистологического строения опухоли**

Морфология	N										
	почечная лоханка	мочевой пузырь	pTa	pT1	pT2	pT3	pT4	степень клеточной анаплазии			
								G1	G2	G3	G4
Неинвазивная папиллярная уротелиальная карцинома низкой степени анаплазии	2	33	2/33					17	18		
Неинвазивная папиллярная инвертированная уротелиальная карцинома низкой степени анаплазии		2	0/2						2		
Неинвазивная папиллярная уротелиальная карцинома высокой степени анаплазии	3	9	3/9							12	
Классическая инвазивная уротелиальная карцинома	43	22		4/10	26/9	12/3	1/0	2	24	33	6
Инвазивная уротелиальная карцинома с псевдосаркоматозной стромой	7	2			2/1	5/1			4	5	
Инвазивная уротелиальная карцинома с парадоксальной дифференциацией	0	3		0/1	0/2					3	
Инвазивная уротелиальная карцинома с инвертированным ростом	4	0		3/0	1/0				4		
Инвазивная уротелиальная карцинома с плазмоцитоидной и перстневидно-клеточной дифференциацией	3	2			1/1	2/1			3	2	
Лимфоэпителиомоподобная карцинома	3	1				2/1	1/0			4	
Липоидная уротелиальная карцинома	3	1				2/1	1/0			4	
Микропапиллярная уротелиальная карцинома	4	3			2/2		2/1		4	3	
Микролюминальная уротелиальная карцинома	4	2		0/1	3/1	1/0		1	3	2	
Низкодифференцированная уротелиальная карцинома	2	3				1/3	1/0				5
Саркоматоидная уротелиальная карцинома	1	1				0/1	1/0				2
Светлоклеточный вариант уротелиальной карциномы	4	2			2/2	2/0			4	2	
Уротелиальная карцинома с тубулярным компонентом	2	1			1/1	1/0			2	1	
Уротелиальная карцинома с канцеризацией собирательных канальцев	1	-					1/0		1		
Уротелиальная карцинома с плоскоклеточной метаплазией	11	8			3/2	7/6	1/0			15	4
Уротелиальная карцинома с железистой метаплазией	2	2			0/2	2/0			1	2	1
Всего	99	97	49	19	64	54	10	20	70	88	18

Таблица 4. **Интенсивность экспрессии исследуемых маркеров в различных вариантах уротелиальной карциномы**

n	Диагноз	CK5	CK7	CK14	CK20	HMWCK	EMA	CEA	Uropl.III	E-Cad.	Vim.	GATA-3	P63	CD10	CD44	CD117	CD138	MUC-1	MUC-2	MUC-5	CDX2
37	НПУК НС	0/0	0/0	0/ 3	0/9	0/0	0/0	0/2	0/0	0/0	0/37	0/0	0/0	0/24	0/0	0/4	0/-	0/-	0/-	0/-	0/-
		1/3	1/0	1/ 2	1/0	1/0	1/0	1/4	1/0	1/0	1/0	1/0	1/0	1/13	1/4	1/16	1/-	1/-	1/-	1/-	1/-
		2/6	2/0	2/10	2/17	2/25	2/0	2/25	2/0	2/0	2/0	2/0	2/23	2/0	2/12	2/17	2/-	2/-	2/-	2/-	2/-
		3/28	3/0	3/22	3/11	3/12	3/37	3/6	3/29	3/0	3/0	3/8	3/14	3/0	3/21	3/0	3/-	3/-	3/-	3/-	3/-
		4/0	4/37	4/0	4/0	4/0	4/0	4/0	4/8	4/37	4/0	4/29	4/0	4/0	4/0	4/0	4/-	4/-	4/-	4/-	4/-
Всего		37	37	37	37	37	37	37	37	37	37	37	37	37	37	37	-	-	-	-	-
12	НПУК ВС	0/0	0/0	0/0	0/2	0/0	0/0	0/1	0/0	0/0	0/12	0/0	0/0	0/9	0/0	0/2	0/-	0/-	0/-	0/-	0/-
		1/2	1/0	1/0	1/0	1/0	1/0	1/2	1/0	1/0	1/0	1/0	1/0	1/3	1/2	1/5	1/-	1/-	1/-	1/-	1/-
		2/7	2/0	2/4	2/3	2/8	2/3	2/6	2/5	2/0	2/0	2/0	2/5	2/0	2/6	2/5	2/-	2/-	2/-	2/-	2/-
		3/3	3/0	3/8	3/7	3/4	3/9	3/3	3/7	3/2	3/0	3/2	3/7	3/0	3/4	3/0	3/-	3/-	3/-	3/-	3/-
		4/0	4/12	4/0	4/0	4/0	4/0	4/0	4/0	4/10	4/0	4/10	4/0	4/0	4/0	4/0	4/-	4/-	4/-	4/-	4/-
Всего		12	12	12	12	12	12	12	12	12	12	12	12	12	12	12	-	-	-	-	-
65	КИУК	0/7	0/0	0/65	0/7	0/12	0/0	0/29	0/21	0/0	0/23	0/0	0/21	0/26	0/20	0/18	0/-	0/-	0/-	0/-	0/-
		1/22	1/0	1/0	1/12	1/14	1/0	1/36	1/31	1/28	1/42	1/0	1/18	1/39	1/18	1/23	1/-	1/-	1/-	1/-	1/-
		2/23	2/0	2/0	2/25	2/6	2/0	2/0	2/13	2/20	2/0	2/0	2/19	2/0	2/16	2/7	2/-	2/-	2/-	2/-	2/-
		3/13	3/21	3/0	3/21	3/33	3/22	3/0	3/0	3/12	3/0	3/21	3/7	3/0	3/11	3/17	3/-	3/-	3/-	3/-	3/-
		4/0	4/44	4/0	4/0	4/0	4/43	4/0	4/0	4/5	4/0	4/44	4/0	4/0	4/0	4/0	4/-	4/-	4/-	4/-	4/-
Всего		65	65	65	65	65	65	65	65	65	65	65	65	65	65	65	-	-	-	-	-
82	ДИУК, ИУКИР, ИУКПР ИУКПСС	0/21	0/4	0/43	0/15	0/16	0/0	0/27	0/32	0/18	0/32	0/0	0/39	0/29	0/18	0/60	0/2	0/0	0/3	0/3	0/10
		1/20	1/16	1/4	1/20	1/5	1/15	1/22	1/27	1/30	1/32	1/22	1/16	1/16	1/16	1/11	1/5	1/0	1/0	1/0	1/0
		2/22	2/7	2/22	2/22	2/10	2/6	2/27	2/23	2/5	2/2	2/11	2/22	2/28	2/23	2/6	2/2	2/14	2/11	2/11	2/4
		3/19	3/11	3/2	3/25	3/23	3/11	3/6	3/0	3/17	3/11	3/16	3/5	3/9	3/12	3/5	3/0	3/0	3/0	3/0	3/0
		4/0	4/44	4/11	4/0	4/28	4/50	4/0	4/0	4/12	4/5	4/33	4/0	4/0	4/13	4/	4/0	4/0	4/0	4/0	4/0
Всего		82	82	82	82	82	82	82	82	82	82	82	82	82	82	82	9	14	14	14	14

Примечание. НПУК НС — неинвазивная папиллярная уротелиальная карцинома низкой степени анаплазии; НПУК ВС — неинвазивная папиллярная уротелиальная карцинома высокой степени анаплазии; КИУК — классическая инвазивная уротелиальная карцинома; ДИУК — дивергентная инвазивная уротелиальная карцинома; ИУКИР — инвазивная уротелиальная карцинома с инвертированным ростом; ИУКПР — инвазивная уротелиальная карцинома с парадоксальным характером роста; ИУКПСС — инвазивная уротелиальная карцинома с псевдосаркоматозной стромой.

В числителе — интенсивность экспрессии, в знаменателе — число случаев.

Таблица 5. **Интенсивность экспрессии маркеров в уротелиальных карциномах в зависимости от опухолевой стадии и степени клеточной анаплазии**

Стадия *N* %	CK20, p63, CD44, Uroplakin III, E-Cadherin				
	4	3	2	1	0
pTa (*n*=49)	0,0,0,8,47 0%,0%,0%,16%,96%	18,21,25,36,2 37%,43%,51%,73%,4%	20,28,18,5,0 40%,57%,37%,10%,0%	0,0,6,0,0 0%,0%,12%,0%,0%	11,0,0,0,0 22%,0%,0%,0%,0%
pT1 (*n*=19)	0,0,6,0,12 0%,0%,32%,0%,63%	5,10,9,0,5 26%,53%,47%,0%,26%	7,9,3,5,2 37%,47%,16%,26%,10%	5,0,1,11,0 26%,0%,5%,58%,0%	2,0,0,3,0 10%,0%,0%,16%,0%
pT2 (*n*=64)	0,0,2,0,5 0%,0%,3%,0%,8%	18,2,12,0,18 28%,3%,19%,0%,28%	17,24,21,16,9 27%,38%,33%,25%,14%	18,27,20,26,21 28%,42%,31%,40%,33%	11,11,9,22,11 17%,17%,14%,34%,17%
pT3 (*n*=54)	0,0,1,0,0 0%,0%,2%,0%,0%	19,0,11,0,6 35%,0%,20%,0%,11%	20,6,14,7,13 37%,11%,26%,13%,24%	8,5,10,19,35 15%,9%,19%,35%,65%	7,43,28,28,0 13%,80%,52%,52%,0%
pT4 (*n*=10)	0,0,4,0,0 0%,0%,40%,0%,0%	4,0,1,0,0 40%,0%,10%,0%,0%	3,2,1,4,1 30%,20%,10%,40%,10%	1,2,3,2,2 10%,20%,30%,20%20%	2,6,1,0,7 20%,60%,10%,0%,70%
Всего			196		
Степень анаплазии *N* %		CK20, p63, CD44, Uroplakin III, E-Cadherin			
	4	3	2	1	0
G_1 (*n*=20)	0,0,0,6,20 0%,0%,0%,30%,100%	7,13,11,13,0 35%,65%,55%,65%,0%	11,7,6,1,0 55%,35%,30%,5%,0%	0,0,1,0,0 0%,0%,5%,0%,0%	2,0,2,0,0 10%,0%,10%,0%,0%
G_2 (*n*=70)	0,0,6,2,44 0%,0%,9%,3%,63%	24,16,22,23,26 34%,23%,31%,33%,37%	21,29,26,19,0 30%,41%,37%,27%,0%	13,11,10,21,0 19%,16%,14%,30%,0%	12,14,6,5,0 17%,20%,9%,7%,0%
G_3 (*n*=88)	0,0,3,0,0 0%,0%,3%,0%,0%	28,4,10,0,5 32%,5%,11%,0%,6%	32,21,22,17,21 36%,24%,25%,19%,24%	15,17,28,31,48 17%,19%,32%,35%,55%	13,46,25,40,14 15%,52%,28%,45%,16%
G_4 (*n*=18)	0,0,4,0,0 0%,0%,22%,0%,0%	5,0,5,0,0 28%,0%,28%,0%,0%	3,12,3,4,4 17%,67%,17%,22%,22%	4,6,1,6,10 22%,33%,6%,33%,56%	6,0,5,8,4 33%,0%,28%,44%,22%
Всего			196		

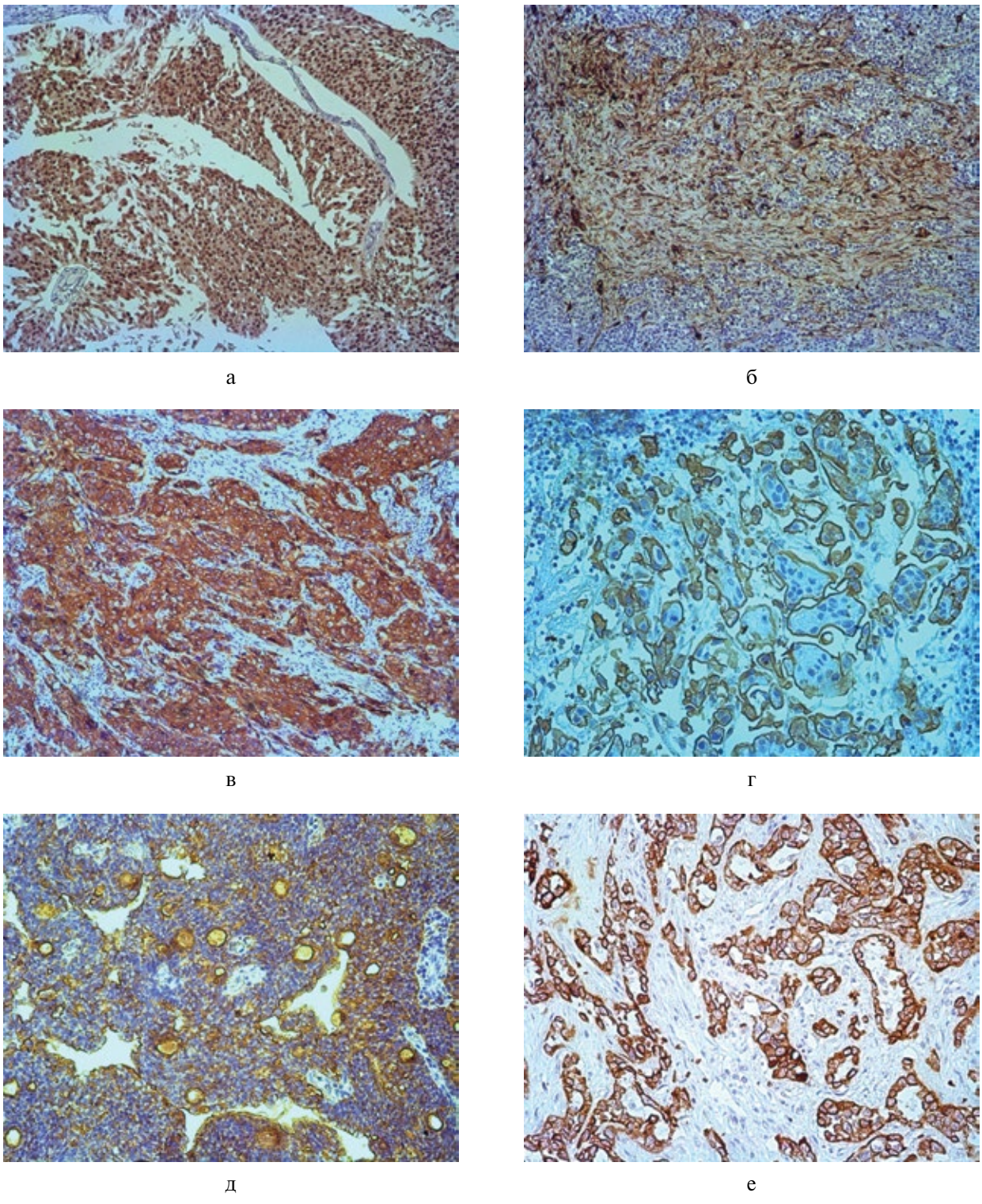

Рис. 1. **Иммуногистохимическая картина морфологических вариантов уротелиальной карциномы.**

а — экспрессия GATA-3 в клетках конвенциональной уротелиальной карциномы, ×200; б — экспрессия Vimentin в миофибробластах псевдосаркоматоидного компонента в уротелиальной карциноме,×200; в — экспрессия CK14 в клетках уротелиальной карциномы с плоскоклеточной метаплазией; г — экспрессия MUC-5 AC в апикальной поверхности сосочков в микропапиллярной уротелиальной карциноме, ×400; д — экспрессия EMA в клетках микролюминального уротелиального рака, ×400; е — экспрессия CK7 в тубулярных формациях уротелиальной карциномы, ×400.
Иммунопероксидазный метод.

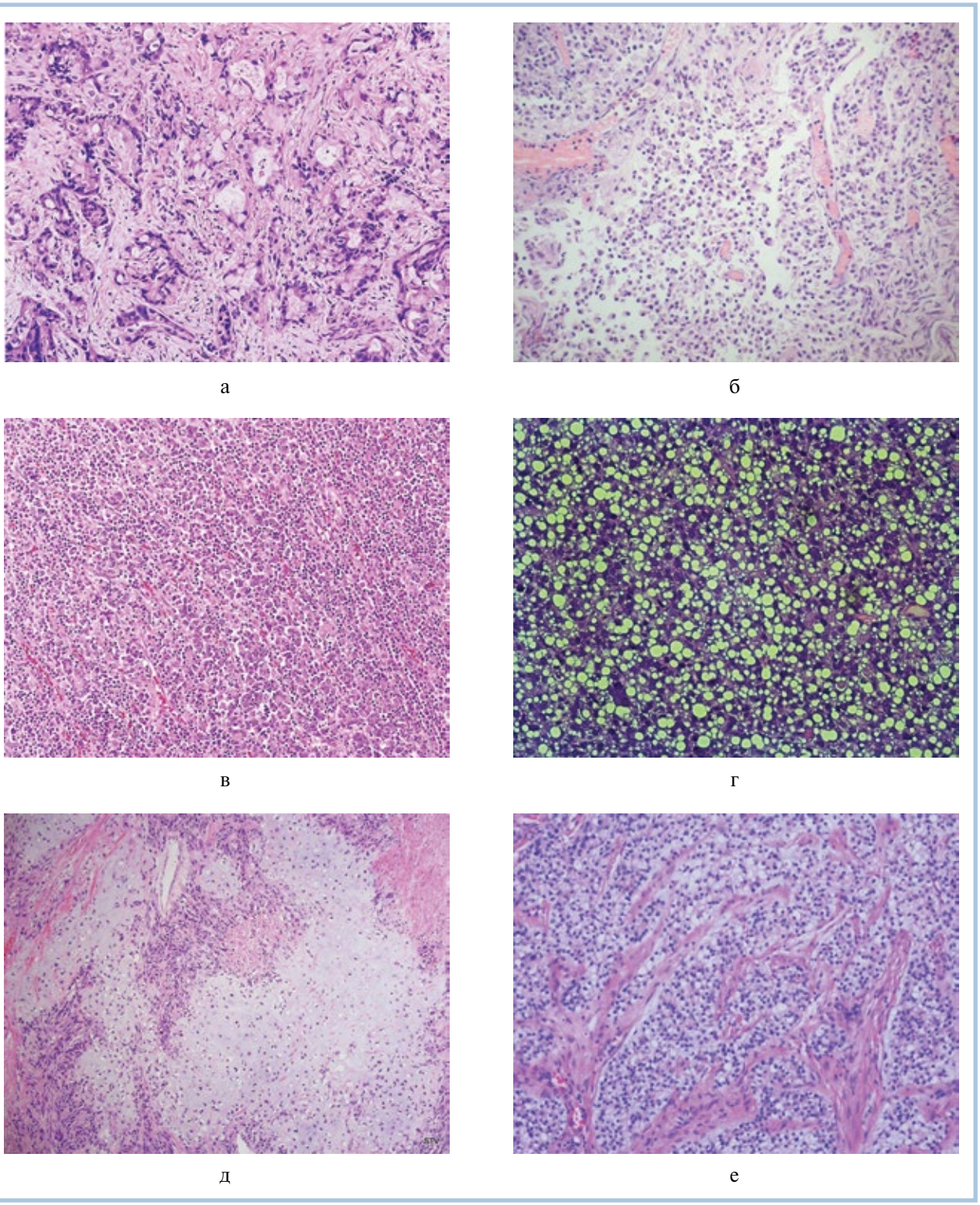

Рис. 2. **Морфологические варианты уротелиальной карциномы.**

а — уротелиальная карцинома с железистой метаплазией, ×200; б — уротелиальный рак с перстневидно-клеточной и плазмоцитоидной дифференциацией, ×200; в — уротелиальная карцинома, лимфоэпителиомоподобный вариант, ×200; г — уротелиальная карцинома, липоидный вариант, ×400; д — уротелиальная карцинома, саркоматоидный вариант. Фокус гетерологического компонента в виде высокодифференцированной хондросаркомы, ×200; е — уротелиальная карцинома, светлоклеточный вариант, ×200.
Окраска гематоксилином и эозином.

Инвазивная уротелиальная карцинома с плазмоцитоидной и перстневидно-клеточной дифференциацией. В 5 (3%) случаях основную массу опухолевой популяции составляли плазмоцитоидные клетки с примесью клеток перстневидно-клеточной дифференциации **(см. рис. 2, б)**. В 3 наблюдениях выявлена стадия pT3 (из них 2 опухоли с почечной локализацией), а остальные соответствовали стадии pT2. Степень клеточной анаплазии варьировала от умеренной до выраженной. При иммунофенотипировании в 2 опухолях выявлена сильно позитивная коэкспрессия CK5/6,CK20,GATA-3, p63, а в 3 карциномах — EMA, CK7, CK14 и HMWCK. В 3 наблюдениях отмечена слабо- и умеренно позитивная экспрессия CD138 и Uroplakin III.

Лимфоэпителиомоподобная уротелиальная карцинома. Из 4 (2%) новообразований, вошедших в группу, в 3 опухоль локализовалась в почке. Во всех наблюдениях степень клеточной анаплазии соответствовала G3. Одна опухоль почки инвазировала в соседние органы (pT4), а в остальных выявлена стадия pT3. На светооптическом уровне в опухолевой ткани обнаружены морфологические признаки уротелиальной дифференцировки. Вместе с тем в отдельных областях преобладала мононуклеарная инфильтрация, подобно классической лимфоэпителиоме **(см. рис. 2, в)**. Только в одной опухоли с почечной локализацией преобладал лимфоэпителиомоподобный компонент. Во всех случаях в опухолевых клетках выявлена сильно-позитивная коэкспрессия EMA, CK7 и HMWCK в комбинации с умеренно-позитивной экспрессией GATA-3 и CK20.

Липоидная уротелиальная карцинома. В группу включены 4 (2%) опухоли, из них только в 1 случае отмечено поражение слизистой мочевого пузыря. Основу целлюлярного матрикса этих новообразований составляли компактно расположенные клетки, напоминающие липобласты **(см. рис. 2, г)**. Все опухоли низкодифференцированные и инвазивные. У одного пациента опухоль почки инфильтрировала забрюшинную клетчатку. При ИГХ-исследовании во всех случаях обнаружена сильно-позитивная коэкспрессия GATA-3 и Vimentin.

Микропапиллярная уротелиальная карцинома. В 7 (4%) новообразованиях в опухолевой ткани визуализировалось разрастание мелких папиллярных структур в виде фокальных и/или обширных участков. В 3 карциномах, где микропапиллярные формации составляли более 25% опухолевого ареала, отмечена высокая опухолевая стадия (pT3) и степень клеточной анаплазии (G3). Во всех опухолях на поверхности микрососочков в условиях сильно позитивного окрашивания EMA, CK7 и GATA-3 обнаружена коэкспрессия MUC-1, MUC-2, MUC-5AC **(см. рис. 1, г)**. В то же время в 5 и 3 случаях выявлена умеренно-позитивная экспрессия CEA и CK20 соответственно.

Низкодифференцированная уротелиальная карцинома. В эту группу вошло 5 (3%) новообразований. Опухоль состояла из плеоморфных клеток (G4) с большим количеством фигур митозов. В 4 наблюдениях стадия опухоли соответствовала pT3. В одном наблюдении уротелиальной карциномы с локализацией в почке отмечена инвазия в жировую капсулу и мягкие ткани забрюшинного пространства (pT4). Во всех случаях на фоне выраженной позитивной реакции на HMWCK обнаружена сильно-позитивная коэкспрессия CK5/6, CK7, EMA и Vimentin.

Саркоматоидная уротелиальная карцинома. Две (1%) опухоли микроскопически состояли в основном из веретеновидных клеток с фокусами переходно-клеточной дифференцировки. Кроме того, в одной из них обнаружены зоны гетерологического компонента в виде высокодифференцированной хондросаркомы **(см. рис. 2, д)**. Этот вариант карциномы мочевого пузыря прорастал перивезикальную зону (pT3). У пациента с опухолью в почке интраоперационно обнаружены контактные метастазы. В одном случае оба компонента экспрессировали Vimentin с сильно-позитивной интенсивностью, а в другом экспрессия вышеуказанного маркера обнаружена только в клетках мезенхимальных структур. В обоих наблюдениях веретеновидные опухолевые клетки положительно реагировали на цитокератины. В единичных опухолевых клетках также выявлена экспрессия GATA-3, p63, CD10, CD44 и CD117.

Светлоклеточный вариант уротелиальной карциномы. В 6 (3%) уротелиальных карциномах отмечены поля из светлых вакуолизированных клеток **(см. рис. 2, е)**. Преобладали опухоли с локализацией в лоханке почки (4 случая), из них в 2 наблюдениях опухолевая стадия была pT3. Во всех случаях обнаружена сильно- и выраженно-позитивная коэкспрессия EMA и CK7.

Уротелиальная карцинома с микролюминальной архитектоникой. В литературе ряд исследователей [21, 22] эту опухоль описывают как отдельную редкую форму уротелиальной карциномы. В нашем исследовании в 4 (2%) и 2 (1%) опухолях с локализацией в почечной лоханке и мочевом пузыре соответственно в экзофитном папиллярном компоненте и инвазивных пластах обнаружены округлые просветы примерно одинакового диаметра с наличием эозинофильного секрета. Степень клеточной анаплазии варьировала от G1 до G3, а опухолевая стадия — в пределах pT1—pT2. Только одна опухоль с почечной локализацией инфильтрировала паренхиму почки (pT3). В этих новообразованиях в основном выявлена умеренно- и сильно позитивная коэкспрессия EMA, CK7 и GATA-3 **(см. рис. 1, д)**. Интенсивность остальных классических маркеров варьировала в широком диапазоне.

Уротелиальная карцинома с тубулярным компонентом. В 3 (8%) уротелиальных карциномах визуализировались опухолевые кластеры из округло-овальных тубулярных формаций различного калибра. Степень анаплазии варьировала от умеренной до высокой. Стадия опухоли соответствовала pT2—pT3. При иммунофенотипировании на фоне сочетанной экспрессии MUC-1 и CEA умеренной интенсивности выявлена сильно-позитивная экспрессия CK7 и GATA-3 **(см. рис. 1, е)**.

Уротелиальная карцинома с канцеризацией собирательных канальцев. Первое детальное описание этого варианта дано D. Perez-Montiel и соавт. [17]. В нашем исследовании в одном наблюдении микроскопически опухоль представляла интраканаликулярно распространяющийся уротелиальный рак, подобно канцеризации протоков в дольковых маммарных карциномах.

Выводы

1. Широкий спектр морфологических вариантов уротелиальной карциномы является одной из значимых особенностей рака почечной лоханки и мочевого пузыря. Полученные результаты подтверждают, что в отличие от уротелиального рака мочевого пузыря подавляющее большинство уротелиальных карцином почечной лоханки низкодифференцированные и высокоинвазивные.

2. В большинстве случаев в уротелиальных карциномах обнаруживается коэкспрессия CK7 и GATA-3. В то же время в инвазивных опухолях имеется тенденция к усиле-

нию интенсивности экспрессии CK20 по мере увеличения стадии и степени клеточной анаплазии. Противоположная картина наблюдается с экспрессиями p63, CD44, Uroplakin III и E-Cadherin.

3. Аберрантную экспрессию CK20 в инвертированном варианте инвазивной уротелиальной карциномы можно использовать в качестве дифференциально-диагностического критерия с инвертированными папилломами мочевого пузыря и почечной лоханки.

4. Иммунофенотип дивергентных уротелиальных карцином имеет ряд особенностей. Так, было установлено, что для уротелиального рака с плоскоклеточной метаплазией характерна коэкспрессия CK14 и HMWCK, а для микропапиллярной карциномы и уротелиального рака с железистой метаплазией — MUC1, MUC-2 и MUC 5AC. В уротелиальной карциноме с тубулярным компонентом клетки тубулярных формаций экспрессируют MUC-1 и CEA.

Участие авторов:
Концепция и дизайн исследования — Ю.И.О.
Сбор и обработка материала — Ю.И.О., Ж.А.Г.
Написание текста — Ю.И.О.
Редактирование — Ю.И.О., Е.А.К., С.Г.Р.
Научное руководство — Е.А.К., Х.З.Т.
Авторы заявляют об отсутствии конфликта интересов.

ЛИТЕРАТУРА/REFERENCES

1. Cosentino M, Palou J, Gaya JM, Breda A, Rodriguez-Faba O, Villavicencio-Mavrich H. Upper urinary tract urothelial cell carcinoma: location as a predictive factor for concomitant bladder carcinoma. *World J Urol.* 2013;31(1):141-145. https://doi.org/10.1007/s00345-012-0877-2
2. Li WM, Shen JT, Li CC, Ke HL, Wei YC, Wu WJ, Chou YH, Huang CH. Oncologic outcomes following three different approaches to the distal ureter and bladder cuff in nephroureterectomy for primary upper urinary tract urothelial carcinoma. *Eur Urol.* 2010;57(6):963-969. https://doi.org/10.1016/j.eururo.2009.12.032
3. Olgac S, Mazumdar M, Dalbagni G, Reuter VE. Urothelial carcinoma of the renal pelvis: a clinicopathologic study of 130 cases. *Am J Surg Pathol.* 2004;28(12):1545-1552.
4. Epstein JI, Netto GJ. *Differential diagnoses in surgical pathology: genitourinary system*. Lippincott Williams & Wilkins; 2014:264-287.
5. Moch H, Humphrey PA, Ulbright TM, Reuter VE. WHO classification of tumours of the urinary system and male genital organs. 4th ed. *International Agency for Research on Cancer.* 2016;78-133. https://doi.org/10.1016/j.eururo.2016.02.028
6. Lopez-Beltran A, Cheng L. Histologic variants of urothelial carcinoma: differential diagnosis and clinical implications. *Hum Pathol.* 2006;37(11):1371-1388. https://doi.org/10.1016/j.humpath.2006.05.009
7. Amin MB, Grignon DJ, Srigley JR, Eble JN, eds. *Urological pathology.* Lippincott Williams and Wilkins; 2015:261-461.
8. Cheng L, Lopez-Beltran A, Bostwick DG. *Bladder pathology*. Hoboken, N.J.: Wiley-Blackwell; 2012;161-283.
9. Cheng L, Montironi R, Davidson DD, Lopez-Beltran A. Staging and reporting of urothelial carcinoma of the urinary bladder. *Mod Pathol.* 2009;22(Suppl.2):S70-S95. https://doi.org/10.1038/modpathol.2009
10. Jeong Hwan Park, Kyung Chul Moon. *Bladder cancer.* 2018:181-184. https://doi.org/10.1016/B978-0-12-809939-1.00012-6
11. Rajcani J, Kajo K, Adamkov M, Moravekova E, Lauko L, Felcanova D, Bencat M. Immunohistochemical characterization of urothelial carcinoma. *Bratisl Lek Listy.* 2013;114(8):431-438.
12. Amin MB. Histological variants of urothelial carcinoma: diagnostic, therapeutic and prognostic implications. *Mod Pathol.* 2009; 22(Suppl.2):S96-S118. https://doi.org/10.1038/modpathol.2009.26
13. Bannach G, Grignon D, Shum D. Sarcomatoid transitional cell carcinoma vs. pseudosarcomatous stromal reaction in bladder carcinoma: an immunohistolchemical study. *J Urol Pathol.* 1993;1:105-113. https://doi.org/10.1038/modpathol.2009.1
14. Vizcaino JR, Macedo-Dias JA, Teixeira-de-Sousa JM, Silva RM, Carpenter S. Pseudotumour of renal pelvis: liesegang rings mimicking a solid neoplasm of the renal pelvis. *Histopathology.* 2005; 47(1):115-117. https://doi.org/10.1111/j.1365-2559.2005.02114.x
15. Epstein JI, Amin MB, Reuter VE. *Bladder biopsy interpretation*. Lippincott Williams and Wilkins; 2004:75-100.
16. Lopez-Beltran A. Bladder cancer: clinical and pathological profile. *Scand J Urol Nephrol.* 2008;(Suppl.218):95-109. https://doi.org/10.1080/03008880802325226
17. Perez-Montiel D, Wakely PE, Hes O, Michal M, Suster S. High grade urothelial carcinoma of the renal pelvis: clinicopathologic study of 108 cases with emphasis on unusual morphologic variants. *Mod Pathol.* 2006;19(4):494-503. https://doi.org/10.1038/modpathol.3800559
18. Talwar N, Dargan P, Arora MP,Sharma A, Sen AK. Primary squamous cell carcinoma of the renal pelvis masquerading as pyonephrosis: a case report. *Indian J Pathol Microbiol.* 2006;49:418-420. https://doi.org/10.4103/0973-1482.77060
19. Huang Q, Chu PG, Lau SK, Weiss LM. Urothelial carcinoma of the urinary bladder with a component of acinar/tubular type differentiation simulating prostatic adenocarcinoma. *Hum Pathol.* 2004;35(6):769-773. https://doi.org/10/1111/j.1464-410X.2007.07271.x
20. Williamson SR, Lopez-Beltran A, Montironi R, Cheng L. Glandular lesions of the urinary bladder:clinical significance and differential diagnosis. *Histopathology.* 2011;58(6):811-834. https://doi.org/10.1111/j.1365-2559.2010.03651.x
21. Montironi R, Mazzucchelli R, Scarpelli M, Lopez-Beltran A, Cheng L. Morphological diagnosis of urothelial neoplasms. *J Clin Pathol.* 2008;61(1):3-10. https://doi.org/10.1136/jcp.2007.049312
22. Wasco MJ, Daignault S, Zhang Y, Kunju LP, Kinnaman M, Braun T, Lee CT, Shah RB. Urothelial carcinoma with divergent histologic differentiation (mixed histologic features) predicts the presence of locally advanced bladder cancer when detected at transurethral resection. *Urology.* 2007;70(1):69-74. https://doi.org/10.1016/j.urology.2007.03.033

Поступила 20.03.18