https://doi.org/10.17116/patol20188005116

Механизмы роста и особенности морфологического строения лейомиомы матки большого размера

Е.А. КОГАН[1], Н.В. ЖАРКОВ[1], С.И. АСКОЛЬСКАЯ[2], Ю.В. ПОПОВ[2], М.А. КРОТ[1], Т.А. ДЕМУРА[1]

[1]ФГАОУ ВО «Первый МГМУ им. И.М. Сеченова» Минздрава России (Сеченовский университет), Москва, Россия;
[2]ФНКЦ специализированной медицинской помощи и медицинских технологий ФМБА России, Москва, Россия

Цель исследования — изучить механизмы роста лейомиомы матки большого размера (ЛМБР) на основании клинико-морфологического исследования с иммуногистохимической (ИГХ) характеристикой экспрессии ростовых факторов (TGFβ, PD-ECGF), маркеров стволовости (CD117/c-kit, Connexin 43, Nestin) и пролиферации (Ki-67). **Материал и методы.** Исследован операционный материал 38 женщин с простой лейомиомой матки (ЛМ), разделенных на две группы: 1-я (основная группа) — 21 пациентка с ЛМБР (размер более 6 см в диаметре) и 2-я (группа сравнения) — 17 пациенток с ЛМ малого размера (менее 4 см в диаметре). Каждую группу разделили на две возрастные подгруппы: пациентки в возрасте моложе 45 лет и старше 45 лет (подгруппы 1а (*n*=12), 1б (*n*=9), 2а (*n*=8) и 2б (*n*=9) соответственно). На гистологическом материале проведено ИГХ-исследование с антителами к TGFβ, PD-ECGF, CD117/c-kit, Connexin 43, Nestin и Ki-67. **Результаты.** Установлено, что механизмы роста ЛМБР простого гистологического строения связаны с увеличением количества зон роста в опухолях, усилением в них пролиферативной активности клеток, появлением клеток с признаками стволовости, что сочетается с сохранением последующего созревании опухолевых клеток и определяет доброкачественный характер ЛМБР. **Заключение.** Обнаружены отличия в молекулярном профиле ЛМБР и ЛМ малого размера, а также ЛМБР у женщин перименопаузального и молодого возраста по уровням экспрессии Ki-67, TGFβ, PD-ECGF, CD117 и Connexin 43, которые могут быть использованы для диагностики, прогнозирования и создания таргетных методов терапии.

Ключевые слова: лейомиома матки большого размера, молекулярный профиль, механизмы роста.

Growth mechanisms and morphological structural features of large uterine leiomyoma

E.A. KOGAN[1], N.V. ZHARKOV[1], S.I. ASKOLSKAYA[2], YU.V. POPOV[2], M.A. KROT[1], T.A. DEMURA[1]

[1]I.M. Sechenov First Moscow State Medical University (Sechenov University), Ministry of Health of Russia, Moscow, Russia; [2]Federal Research and Clinical Center for Special Medical Care and Medical Technologies, Federal Biomedical Agency of Russia, Moscow, Russia

Objective — to investigate the growth mechanisms of large uterine leiomyoma (LULM) on the basis of a clinical morphology examination, by providing immunohistochemical (IHC) characteristics of the expression of growth factors (transforming growth factor-beta (TGFβ) and platelet-derived endothelial cell growth factor (PD-ECGF)) and markers of stemness (CD117/c-kit, Connexin 43, Nestin) and proliferation (Ki-67). **Subject and methods.** The investigators examined surgical specimens from 38 women diagnosed with simple uterine leiomyoma (ULM), who had been divided into two groups: 1) 21 patients with LULM (>6 cm in diameter) (a study group); 2) 17 patients with small ULM (<4 cm in diameter) (a comparison group). Each group was also divided into two age subgroups (younger (<45 years) and older (≥45 years) subgroups (1a (n=12), 1b (n=9), 2a (n=8) and 2b (n=9), respectively. Histological specimens were used to make IHC examination with antibodies against TGFβ, PD-ECGF, CD117/c-kit, Connexin 43, Nestin, and Ki-67. **Results.** The growth mechanisms of LULM of simple histological structure were found to be associated with the larger number of growth zones in the tumors, with their enhanced cellular proliferative activity, and with the appearance of cells with signs of stemness, which is combined with the preserved subsequent maturation of tumor cells and determines the benign nature of LULM. **Conclusion.** There were differences in the molecular profile of LULM and small ULM, as well as LULM in perimenopausal and young women by the expression levels of Ki-67, TGFβ, PD-ECGF, CD117, and Connexin 43, which can be used for diagnosis, prediction, and development of targeted therapies.

Keywords: large uterine leiomyoma, molecular profile, growth mechanisms.

Лейомиома матки (ЛМ) — доброкачественная моноклональная опухоль из гладкомышечных клеток. ЛМ является наиболее распространенной опухолью женской репродуктивной системы. По данным разных авторов [1—4], частота встречаемости ЛМ у женщин репродуктивного возраста достигает 80%. Возраст пациенток с ЛМ варьирует в пределах 19—72 лет, наиболее часто ЛМ встречается у женщин в возрасте 28—52 лет. Размер опухоли также варьирует в широких пределах: от 10 мм до 20 см в диаметре [5]. ЛМ большого размера (ЛМБР) — это гладкомышечные опухоли, состоящие из отдельных узлов диаметром более 6 см

© Коллектив авторов, 2018

Коган Евгения Алтаровна — д-р мед. наук, проф., зав. каф. патологической анатомии; https://orcid.org/0000-0002-1107-3753; e-mail: koganevg@gmail.com
Жарков Н.В. — https://orcid.org/0000-0001-7183-0456
Аскольская С.И. — https://orcid.org/0000-0002-8033-2333
Попов Ю.В. — https://orcid.org/0000-0003-0733-0435
Демура Т.А. — https://orcid.org/0000-0002-6946-6146

или множественных миоматозных узлов, приводящих к увеличению размера матки до 12-недельной беременности и более. ЛМБР определяются пальпаторно и/или, если объем матки с узлами лейомиомы составляет не менее 450 см^3, с помощью УЗИ.

Особенности клинического течения ЛМБР определяются прежде всего ее гистологическим типом (простая ЛМ, клеточная, пролиферирующая, липолейомиома и др.) и локализацией миоматозных узлов (субсерозные, интрамуральные, субмукозные и их сочетание) [6].

Вопрос о причинах возникновения ЛМ, а тем более ЛМБР до настоящего времени окончательно не решен. На сегодняшний день пато- и морфогенез ЛМБР остается спорным и вызывает много вопросов, а причины и механизм их развития неизвестны [7].

Обсуждаются вопросы о роли факторов роста, продуцируемых клетками миомы матки, которые через пара- и аутокринные механизмы могут способствовать росту миомы за счет гипертрофии и пролиферации миометрия, усилению неоангиогенеза и неправильному формированию сосудов с низкорезистентным кровотоком, более выраженным в пролиферирующих миомах [8, 9]. В частности, рост ЛМ может зависеть от продукции местных ростовых факторов. Например, таких как TGFβ, который играет важную роль в процессах клеточной пролиферации и дифференцировки, выживаемости опухолевых клеток [10], или PD-ECGF, регулирующий процессы ангиогиогенеза в ЛМ [11].

Известно, что рост миомы матки происходит с накоплением коллагена [12], фибронектина [13] и гликозаминогликанов [14], которые служат резервуаром для биологически активных факторов роста и цитокинов [15].

Ранее было показано, что рост ЛМ небольшого размера зависит от выраженности вторичных изменений (отек, воспаление, дистрофические изменения, некроз), что наиболее характерно для простой ЛМ. В клеточной ЛМ увеличение размера опухоли связано со снижением уровня апоптоза и накоплением в ткани опухоли «стареющих» клеток. В митотически активной ЛМ рост опухоли зависит от преобладания уровня пролиферации над апоптозом клеток опухоли [8]. В последнее время в литературе дискутируется вопрос об участии и роли в патоморфогенезе ЛМБР прогениторных клеток и опухолевых стволовых клеток, для которых характерна экспрессия таких маркерных белков, как CD117/c-kit, Connexin 43 и Nestin [8], расположенных в зонах роста [16, 17]. Вопрос относительности механизмов роста ЛМБР, имеющих строение простой лейомиомы, остается дискуссионным: маловероятно, что увеличение размеров опухоли связано с относительным снижением уровня апоптоза и выраженными вторичными изменениями ткани.

Таким образом, механизмы роста ЛМБР, имеющих строение простой лейомиомы, сложны и требуют дальнейшего изучения.

Цель исследования — изучение механизмов роста ЛМБР на основании клинико-морфологического исследования с иммуногистохимическим (ИГХ) изучением уровня экспрессии ростовых факторов TGFβ и PD-ECGF, маркеров стволовых и прогениторных клеток CD117/c-kit, Connexin 43, Nestin и маркера пролиферативной активности Ki-67.

Материал и методы

В исследование включили 38 женщин, проходивших лечение в ФГБОУ ВО «Первый МГМУ им. И.М. Сеченова» и ФГБУ «Научный центр акушерства и гинекологии, перинатологии им. В.И. Кулакова» (Москва) в период с 2012 по 2017 г. и имевших гистологический диагноз простой ЛМ (приносим благодарность директору «Научного центра акушерства и гинекологии, перинаталогии им. В.И. Кулакова» акад. РАН Г.Т. Сухих за помощь в сборе материала). В исследование вошли только те пациентки, которые не получали никакого специфического лечения и не имели сочетанной гинекологической патологии. Лечение проводили симптоматическое. Часто пациентки за помощью не обращались и после диагностики им осуществляли оперативное лечение. При обращении в клинику всем пациенткам проводили УЗИ органов малого таза с определением размера и расположения узлов миомы. Средний возраст пациенток составил 41,9±8,1 года (интервал возраста от 15 до 57 лет).

Пациентки предъявляли жалобы на нарушение менструального цикла, мено- и метроррагии или скудные продолжительные мажущие кровяные выделения. По мере прогрессирования заболевания подобные нарушения были более выраженными и нередко приводили к анемии. Наряду с маточными кровотечениями в клинике миом матки часто отмечался болевой синдром, локализующийся в нижних отделах живота, пояснице и связаный, по-видимому, с растяжением брюшины, покрывающей эти узлы, давлением миоматозных узлов на нервные сплетения малого таза. Нарушения функции соседних органов (мочевого пузыря, прямой кишки), которые чаще наблюдались при межсвязочном, подбрюшинном, шеечном расположении узлов, иногда встречались также при большом размере опухоли. Всем пациенткам провели оперативное лечение в зависимости от возраста и тяжести заболевания (экстирпация матки с/без придатков, миомэктомия).

Материал для исследования фиксировали, проводили и окрашивали по стандартным гистологическим методикам. Серийные парафиновые срезы толщиной 4 мкм окрашивали гематоксилином и эозином, а также использовали для проведения ИГХ-реакций.

Все пациентки были разделены на две группы: 1-я — 21 пациентка (основная) с ЛМБР (размер ЛМ более 6 см в диаметре) и 2-я — 17 пациенток (сравнения) с ЛМ малого размера (ЛМ менее 4 см в диаметре). Каждую группу разделили также на две возрастные подгруппы: женщины моложе 45 лет и женщины 45 лет и старше (подгруппы 1а (n=12), 1б (n=9), 2а (n=8) и 2б (n=9) соответственно).

При обращении в клинику всем пациенткам проводили стандартное клинико-лабораторное и физикальное обследование с последующим оперативным лечением.

На гистологических срезах, приготовленных из операционного материала, проводили ИГХ-реакции с антителами к Ki-67 (клон MIB-1 в разведении 1:100, «Dako»), PD-ECGF (клон P-GF.44C в разведении 1:100, «Abcam»), TGFβ (клон TB21 в разведении 1:100, «Abcam»), Connexin 43 (поликлональные антитела в разведении 1:100, «Abcam»), Nestin (клон Rat-401 в разведении 1:400, «Abcam»), CD117 (клон YR145 в разведении 1:500, «Cell Marque») с последующим докрашиванием ядер клеток гематоксилином Майера. Демаскировку антигенов проводили в ретривере с цитратным буфером с pH6,0 при температуре 98 °С в течение 20 мин с последующим охлаждением до 60 °С. Результаты реакций PD-ECGF и TGFb оценивали полуколичественным методом по шкале от 1 до 4 баллов. Оценку экспрессии Ki-67 осуществляли при помощи индекса пролиферации. Статистическую обработку полученных данных про-

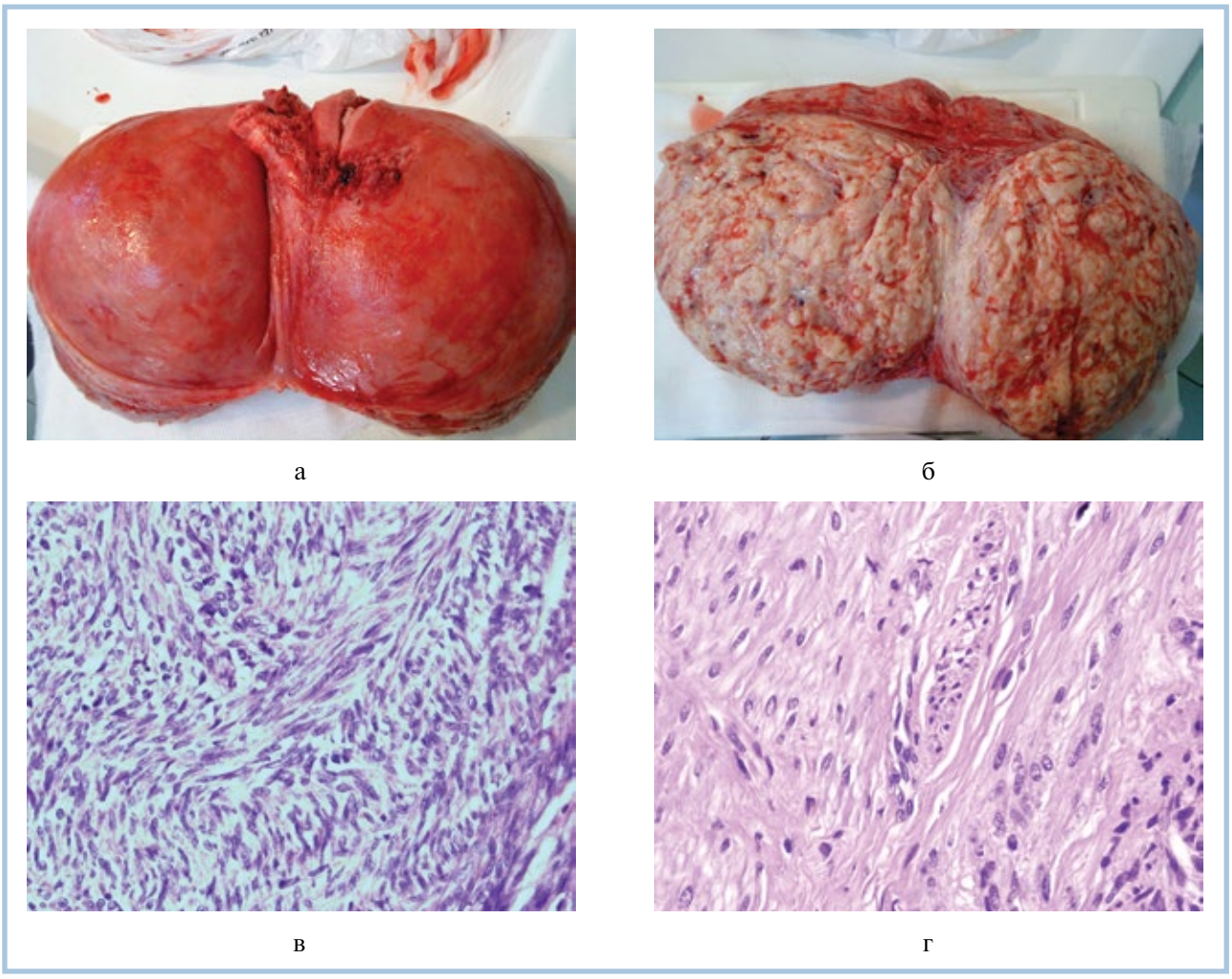

Рис. 1. **Макро- и микроскопический вид лейомиомы матки большого размера.**

а — межмышечная ЛМБР размером 15×12 см — вид с поверхности матки; б — вид на разрезе, размер 15×12 см, дольчатый вид, с четкими границами, белого цвета; в — микропрепарат ЛМБР, построен из переплетающихся пучков опухолевых лейомиоцитов мономорфного вида, ×200; г — микропрепарат ЛМБР, зона роста вокруг сосуда в ткани опухоли, ×250.

вели с помощью программного пакета для статистических исследований IBM SPSS Statistic 22 («IBM Corp.», США). Для сравнения числовых данных использовали *t*-критерий Стьюдента. Попарное сравнение осуществляли с помощью критерия Манна—Уитни. Статистическую достоверность определяли по точному двустороннему критерию Фишера.

Результаты

При макроскопическом исследовании ЛМБР располагались субсерозно (*n*=25, 65,8%), интрамурально (*n*=7, 18,4%), субмукозно (*n*=5, 13,2%) и в сочетании (*n*=1, 2,6%). Макроскопически ЛМБР имели строение узла с четкими контурами, плотную консистенцию, серый цвет, волокнистое строение **(рис. 1, а, б)**. У 15 (39,5%) пациенток отмечали мелкодольчатые структуры внутри крупных узлов.

При микроскопическом исследовании обнаруживали особенности строения ЛМБР, заключавшиеся в том, что на территории как опухолевых узлов, так и в прилежащем сохранном миометрии относительно часто встречали так называемые зоны роста ЛМ, представленные сосудами с утолщенной стенкой и разрастанием перицитарных элементов и лейомиоцитов вокруг, образующих «муфты» **(см. рис. 1, в, г)**. Следует отметить, что в простой ЛМ зоны роста встречали крайне редко. При этом все опухоли как в основной группе, так и в группе сравнения имели строение простой ЛМ, образованной хаотично ветвящимися пучками гладкомышечных клеток крупного размера, разделенных стромальными септами, содержащих сосуды, а также очаги вторичных изменений в виде отека и гиалиноза стромы, дистрофически измененых опухолевых клеток. Достоверные различия в размере очагов некрозов и кровоизлияний по группам не выявляли. Однако отмечали тенденцию к увеличению объема некроза и кровоизлияний у женщин молодого возраста как с малыми ЛМ, так и с ЛМБР по сравнению с женщинами старшего возраста.

При ИГХ-исследовании ЛМБР **(рис. 2, 3)** маркер пролиферативной активности Ki-67 выявляли в виде ядерного окрашивания. Во всех исследованных опухолях позитивную реакцию с антителами к Ki-67 определяли преимущественно в клетках, локализованных в зонах роста, расположенных вокруг сосудов **(см. рис. 2, а)**. Индекс про-

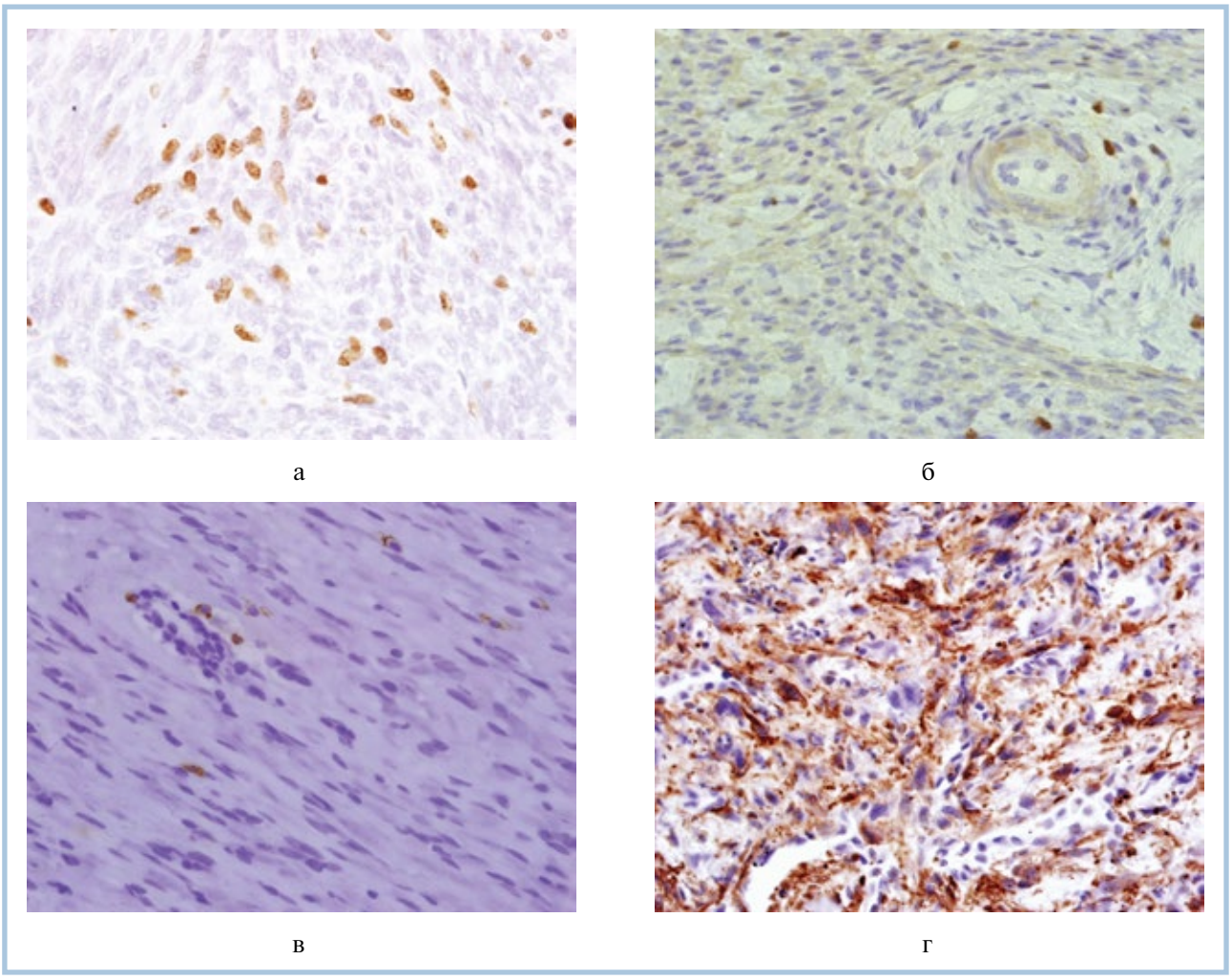

***Рис. 2.* Иммуногистохимическая характеристика зон роста в лейомиоме матки большого размера.**

а— Ki-67 в клетках зон роста в ЛМБР, х250; б — TGFβ в отдельных клетках зон роста в ЛМБР, х200; в — CD117 в отдельных клетках зон роста в ЛМБР, х200; г — Nestin в клетках зон роста и прилежащих опухолевых клетках в ЛМБР, х250. Иммунопероксидазная реакция с ДАБ.

лиферации (ИП) в ЛМБР у молодых женщин (моложе 45 лет) составил 1,75±0,09 в зонах роста, 1,38±0,07 непосредственно в ткани ЛМ и 0,38±0,02 в прилегающем нормальном эндометрии. У женщин старшего возраста (45 лет и старше) основной группы исследования ИП был достоверно выше (p<0,05), чем у молодых пациенток, и составил 2,22±0,11 в зонах роста, 0,00±0,00 непосредственно в ткани ЛМ и 0,06±0,00 в прилежащем миометрии. В группе сравнения ИП в зонах роста малых ЛМ у молодых женщин 1,63±0,08 (0,63±0,03 непосредственно в ЛМ и 0,025±0,01 в прилежащем миометрии) и 1,50±0,08 у женщин в возрасте 45 лет и старше в зонах роста (0,13±0,01 и 0,00±0,00 в ЛМ и в прилежащем миометрии соответственно). Статистически достоверной разницы между группами сравнения показателя ИП не установлено (p>0,05). Также отсутствовали достоверные различия ИП между пациентками молодого возраста из опытной группы 1а и группы сравнения 2а. ИП в ЛМБР в старшей возрастной группе был достоверно выше (p<0,05), чем у женщин той же возрастной категории из группы сравнения.

При ИГХ-исследовании TGFβ-экспрессия ростового фактора преобладала в зонах роста у женщин в возрасте 45 лет и старше **(см. рис. 2, б)**. Причем уровень экспрессии данного маркера в этой возрастной группе был достоверно выше в группе сравнения (p<0,05). При этом отмечена тенденция к увеличению экспрессии данного белка в совокупности с повышением других изучаемых маркеров в зонах роста ЛМБР. Экспрессия TGFβ в зонах роста у молодых пациенток как в группе с ЛМБР, так и в группе сравнения в различных возрастных категориях не имела достоверных различий (p>0,05) и была снижена по сравнению со старшей возрастной группой ЛМБР. Непосредственно в ткани ЛМ и прилежащем миометрии экспрессия TGFβ была пропорционально снижена по сравнению с зонами роста во всех группах исследования.

При ИГХ-исследовании экспрессии другого ростового фактора PD-ECGF выявляли цитоплазматическое окрашивание преимущественно в клетках, локализованных вокруг сосудов и в зонах роста, а также прилежащих опухолевых клетках. В группе ЛМ небольшого размера у женщин моложе 45 лет экспрессия данного маркера была повышена не только в зонах роста, но и в гладкомышечных опухолевых клетках. Во всех остальных группах экспрессия данного маркера была выше в зонах роста по сравнению с опухолевой тканью и прилежащим нормальным миометрием, но не имела статистически достоверных различий между группами (p>0,05).

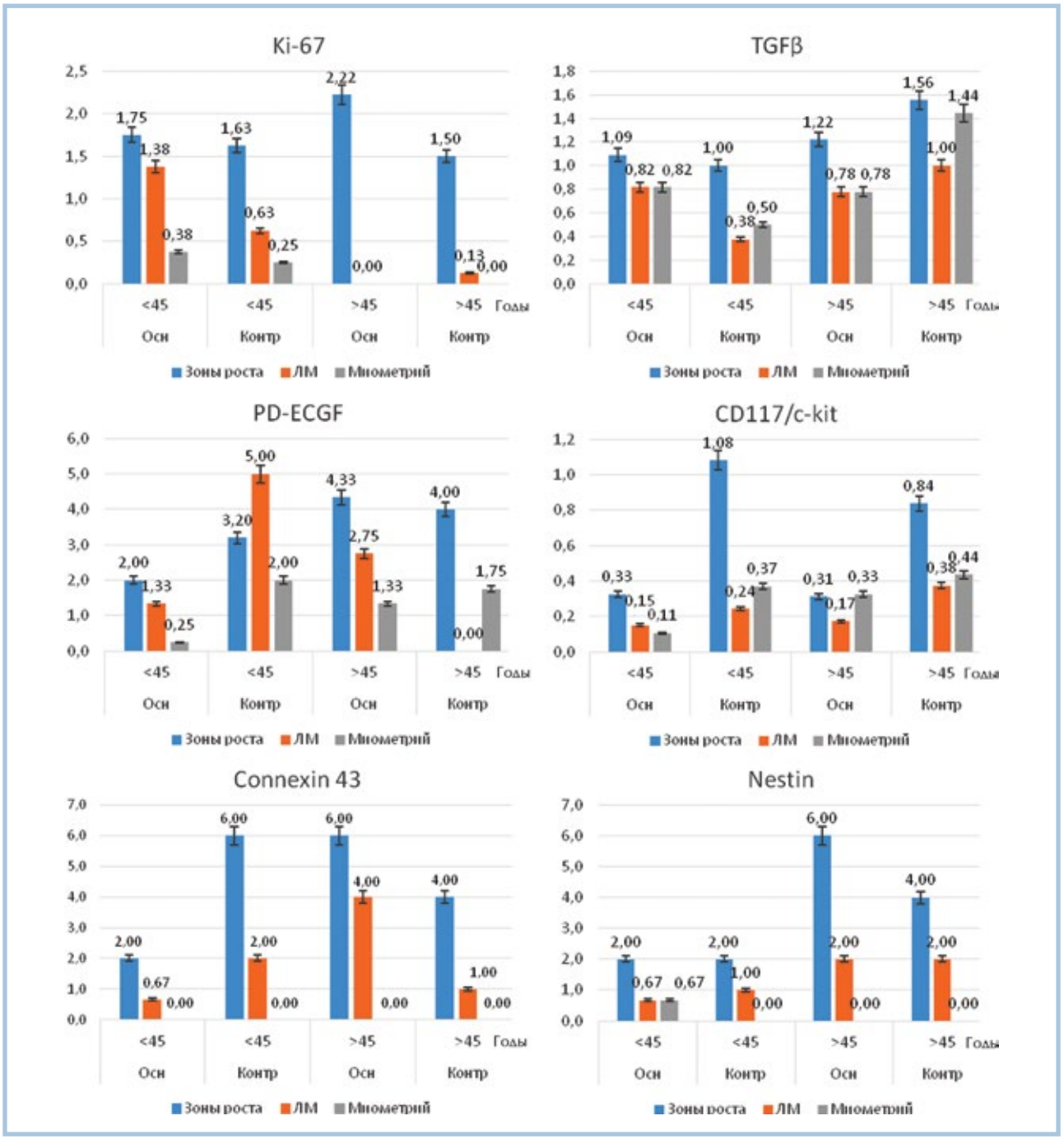

Рис. 3. **Иммуногистохимическая характеристика лейомиомы матки большого размера (гистограммы).**

При изучении особенностей экспрессия CD117 цитоплазматическое окрашивание выявляли в отдельных клетках зон роста **(см. рис. 2, в)**, оно было интенсивнее в ЛМ у женщин группы сравнения. Обращает на себя внимание, что в ЛМБР уменьшается количество CD117-позитивных клеток в зонах роста по сравнению с ЛМ малого размера. В отдельных опухолевых клетках также определяли слабую и умеренную экспрессию CD117, при этом в среднем уровень экспрессии данного белка был примерно одинаковый. Таким образом, у пациенток моложе 45 лет экспрессия CD117 в зонах роста малых ЛМ была выше по сравнению с основной группой, что, вероятно, может быть связано с потерей дифференцировки прогениторых клеток в клетки, подобные клеткам Кахаля, участвующие в нормальном миометрии в регуляции клеточного сокращения. Высокий уровень экспрессии CD117 в ЛМ у женщин группы сравнения свидетельствует о непосредственном участии в патогенезе развития малых ЛМ клеток, подобных клеткам Кахаля.

Экспрессию белка Connexin 43 также определяли в отдельных клетках зон роста во всех исследованных опухолях. При этом Connexin 43-позитивные клетки обнаружи-

вали чаще в зонах роста ЛМБР женщин старшего возраста по сравнению с ЛМ малого размера, напротив, в группах молодых женщин выявляли противоположную тенденцию. В прилежащем неизмененном миометрии экспрессия Connexin 43 не обнаружена. Таким образом, можно предположить, что ЛМБР в молодом и пожилом возрасте имеют молекулярные особенности механизмов роста.

Другой маркер — Nestin выявляли преимущественно в клетках зон роста во всех исследованных опухолях, однако наибольший уровень экспрессии продемонстрирован в зонах роста ЛМБР **(см. рис. 2, г)** по сравнению с ЛМ малого размера соответствующих возрастных групп. В опухолевых клетках экспрессия была низкая во всех исследованных группах и не превышала среднего значения 2,0.

Следует отметить, что при исследовании гистологических и ИГХ-особенностей ЛМБР зависимости локализации от слоя стенки матки не выявлено. Для ЛМБР характерны своеобразное строение и ИГХ-профиль, отличающиеся от ЛМ группы сравнения малого размера, что отчасти описано ранее в литературе [7—15]. Безусловным отличием ЛМБР от ЛМ малого размера можно считать относительно большое количество периваскулярных муфт с наличием клеток, имеющих признаки стволовости, что сочетается с относительной зрелостью окружающих гладкомышечных опухолевых клеток.

Обсуждение

ЛМБР простого гистологического строения имеют клинические, гистологические и ИГХ-особенности. Гистологическое своеобразие ЛМБР заключается в том, что в них обнаруживают множественные зоны роста вокруг сосудов, но при этом в прилежащей опухолевой ткани сохраняется созревание опухолевых клеток, что обеспечивает доброкачественность процесса. Механизмы роста ЛМБР в отличие от злокачественных опухолей связаны с увеличением зон роста, повышением пролиферативной активности клеток только в зонах роста в опухолевой ткани без утраты способности к созреванию опухолевых клеток, подверженности апоптозу [8, 10, 11]. Все события, связанные с пролиферацией клеток в ЛМБР, сосредоточены вокруг сосудов в зонах роста, которые могут считаться «нишами» стволовых клеток, что подтверждают данные обнаружения в этих зонах клеток, с признаками стволовости, экспрессирующих CD117, TGFβ, PD-ECGF, Nestin, Connexin 43 [8, 10, 11].

При ИГХ-исследовании в настоящей работе установлено повышение экспрессии Ki-67 наряду со снижением экспрессии TGFβ и CD117, что может отражать усиление процессов пролиферации, апоптоза и нарушения специфической клеточной дифференцировки, подобной при клетках Кахаля, в зонах роста ЛМБР.

При этом сравнение молекулярного профиля ЛМБР у женщин до и после 45 лет позволяет выделить их отличия. Так, молекулярный профиль ЛМБР у женщин старше 45 лет отличается высокой экспрессией Ki-67, TGFβ, PD-ECGF, Nestin при низком уровне CD117 и Connexin 43. Напротив, молекулярный профиль ЛМБР женщин моложе 45 лет характеризуется высокой экспрессией Ki-67, TGFβ , PD-ECGF, Nestin, CD117 и Connexin 43. Следовательно, отличительной особенностью молекулярных и клеточных механизмов роста ЛМБР у женщин старшего возраста является то, что рост опухоли происходит за счет усиления пролиферации клеток, экспрессирующих маркеры стволовости Nestin и Connexin 43 в зонах роста, происходящей под влиянием PD-ECGF. В пролиферации опухолевых клеток в ЛМБР и ЛМ малого размера, вероятнее всего, имеют значение также и другие маркеры. Повреждение зон роста и нарушение стромально-мезенхимального взаимодействия приводят к усилению экспрессии белков межклеточной адгезии (Connexin 43) и повреждению цитоскелета гладкомышечных клеток, что проявляется в усилении экспрессии Nestin.

У пациенток группы сравнения экспрессия CD117 в зонах роста выше, чем в основной группе. Возможно, рост ЛМБР в этой группе происходит с участием клеток, подобных клеткам Кахаля миометрия, так как активация данного рецептора приводит к включению сигнального пути, который проявляется в усилении клеточной выживаемости, пролиферации и дифференцировки.

Заключение

Механизмы роста ЛМБР простого гистологического строения связаны с увеличением количества зон роста в опухолях, усилением в них пролиферативной активности клеток, появлением клеток с признаками стволовости, что сочетается с сохранением последующего созревания опухолевых клеток и определяет доброкачественный характер ЛМБР. Обнаружены отличия в молекулярном профиле ЛМБР и ЛМ малого размера, а также ЛМБР у женщин перименопаузального и молодого возраста по Ki-67, TGFβ, PD-ECGF, CD117 и Connexin 43, что может быть использовано для диагностики, прогнозирования и создания таргетных методов терапии.

Участие авторов:

Концепция и дизайн исследования — Е.А.К.

Сбор и обработка материала — С.И.А., Ю.В.П., М.А.К., Т.А.Д., Н.В.Ж.

Написание текста — Е.А.К, Н.В.Ж, Т.А.Д.

Редактирование — Е.А.К.

Авторы заявляют об отсутствии конфликта интересов.

ЛИТЕРАТУРА/REFERENCES

1. Brosens I. *Uterine leiomyomata: pathogenesis and management*. Abingdon, England: Informa Healthcare/Taylor & Francis; 2006. https://doi.org/10.1576/toag.9.2.141.27328
2. Levy G, Hill M, Beall S, Zarek S, Segars J, Catherino W. Leiomyoma: genetics, assisted reproduction, pregnancy and therapeutic advances. *J Assist Reprod Genet*. 2012;29(8):703-712. https://doi.org/10.1007/s10815-012-9784-0
3. Laughlin S, Stewart E. Uterine leiomyomas: individualizing the approach to a heterogeneous condition. *Obstet Gynecol*. 2011; 117(2,Pt1):396-403. https://doi.org/10.1097/AOG.0b013e31820780e3
4. Stewart EA. Clinical practice. Uterine fibroids. *N Engl J Med*. 2015;372(17):1646-1655. https://doi.org/10.1056/NEJMcp1411029

5. Aleksandrovych V, Bereza T, Sajewicz M, Walocha JA, Gil K. Uterine fibroid: common features of widespread tumor (Review article). *Folia Med Cracov*. 2015; 55(1):61-75.
6. Шиляев А.Ю. Лейомиома матки (в помощь начинающему врачу). *Гинекология*. 2005;7(1):65-70. [Shilyaev AYu. Leiomyoma of the uterus (to help a beginner doctor). *Ginekologiya*. 2005;7(1):65-70. (In Russ.)].
7. Sozen I, Arici A. Cellular biology of myomas: interaction of sex steroids with cytokines and growth factors. *Obstet Gynecol Clin North Am*. 2006;33(1):41-58. https://doi.org/10.1016/j.ogc.2005.12.005
8. Коган Е.А., Игнатова В.Е., Унанян А.Л., Сидорова И.С. Соотношение процессов пролиферации и апоптоза в различных гистологических типах лейомиомы матки. *Архив патологии*. 2005;67(4):32-36. [Kogan EA, Ignatova VE, Unanyan AL, Sidorova IS. Correlation between proliferation and apoptosis in different histological types of uterine leiomyoma. *Arkhiv patologii*. 2005; 67(4):32-36. (In Russ.)].
9. Сидорова И.С., Унанян А.Л., Коган Е.А., Гуриев Т.Д. Миома матки у больных молодого возраста: клинико-патогенетические особенности. *Акушерство, гинекология и репродукция*. 2010;1:16-20. [Sidorova IS, Unanyan AL, Kogan EA, Guriev TD. Myoma of the uterus in patients of young age: clinical and pathogenetic features. *Akusherstvo, ginekologiya i reproduktsiya*. 2010; (1):16-20. (In Russ.)].
10. Lee BS, Nowak RA. Human leiomyoma smooth muscle cells show increased expression of transforming growth factor-beta 3 (TGF beta 3) and altered responses to the antiproliferative effects of TGF beta. *J Clin Endocrinol Metab*. 2001;86(2):913-920. https://doi.org/10.1210/jcem.86.2.7237
11. Hong T, Shimada Y, Uchida S, Itami A, Li Z, Ding Y, Kaganoi J, Komoto I, Sakurai T, Imamura M. Expression of angiogenic factors and apoptotic factors in leiomyosarcoma and leiomyoma. *Int J Mol Med*. 2001;8(2):141-148. https://doi.org/10.3892/ijmm.8.2.141
12. Stewart EA, Friedman AJ, Peck K, Nowak RA. Relative overexpression of collagen type 1 and collagen type 3 messenger ribonucleic acids by uterine leiomyomas during the proliferative phase of the menstrual cycle. *J Clin Endocrinol Metab*. 1994;79(3):900-906. https://doi.org/10.1210/jcem.79.3.8077380
13. Arici A, Sozen I. Transforming growth factor-β3 is expressed at high levels in leiomyoma where it stimulates fibronectin expression and cell proliferation. *Fertil Steril*. 2000;73(5):1006-1011. https://doi.org/10.1016/S0015-0282(00)00418-0
14. Wolanska M, Sobolewski K, Drozdzewicz M, Bankowski E. Extracellular matrix components in uterine leiomyoma and their alteration during the tumour growth. *Mol Cell Bochem*. 1998;189(1-2): 45-152. https://doi.org/10.1023/A:1006914301565
15. Hulboy DL, Rudolph LA, Matrisian LM. Matrix metalloproteinases as mediators of reproductive function. *Mol Hum Reprod*. 1997;3(1):27-45. https://doi.org/10.1093/molehr/3.1.27
16. Серов В.В., Василевская Л.Н. *Некоторые вопросы морфогенеза миомы матки*. В кн.: *Миома матки. Некоторые вопросы патогенеза, клиники и лечения*. М.: Медицина; 1970;11-18. [Serov VV, Vasilevskaya LN. *Some questions of the morphogenesis of myoma of the uterus*. In: *Mioma matki. Nekotorye voprosy patogeneza, kliniki i lecheniya*. Moscow: Meditsina; 1970:11-18. (In Russ.)].
17. Зайратьянц О.В., Сидорова И.С., Леваков С.А., Левин Е.М., Опаленов К.В. Особенности морфогенеза и ангиогенеза лейомиом матки. *Архив патологии*. 2005;67(3):29-31. [Zairatyants OV, Sidorova IS, Levakov SA, Levin EM, Opalenov KV. Morpho- and angiogenetic characteristics of uterine leiomyoma. *Arkhiv patologii*. 2005;67(3):29-31. (In Russ.)].

Поступила 12.03.18