https://doi.org/10.17116/patol2018800518

Изменения реберного хряща при воронковидной и килевидной деформации грудной клетки у детей

А.В. КУРКОВ[1,2], В.С. ПАУКОВ[1], А.Л. ФАЙЗУЛЛИН[2], А.Б. ШЕХТЕР[2]

[1]Кафедра патологической анатомии им. акад. А.И. Струкова Первого Московского государственного медицинского университета им. И.М. Сеченова, Минздрава России, Москва, Россия, [2]ФГАОУ ВО «Первый Московский государственный медицинский университет им. И.М. Сеченова» Минздрава России, Институт регенеративной медицины, Москва, Россия

Воронковидная (ВД) и килевидная (КД) деформация грудной клетки у детей — наиболее распространенная врожденная деформация, вызывающая осложнения со стороны органов грудной клетки, однако роль хондроцитов и хрящевых каналов в их патогенезе остается неизученной.

Цель исследования — изучить качественные и количественные изменения хрящевых лакун и каналов в реберных хрящах у детей с ВД и КД по сравнению с реберными хрящами у детей с нормальной грудной клеткой. **Материал и методы.** Изучены реберные хрящи у 10 детей с нормальной грудной клеткой (контроль), 12 детей с ВД и 12 детей с КД. Фрагменты ткани фиксировали в 10% нейтральном формалине и заливали в уплотненный парафин. Срезы окрашивали гематоксилином и эозином. Препараты изучали с помощью световой микроскопии. Проведено морфометрическое исследование хрящевых лакун, гипер- и гиполакунарных зон, хрящевых каналов с последующей статистической обработкой полученных данных. **Результаты.** При ВД и КД выявлено достоверное уменьшение количества хрящевых лакун и частоты встречаемости гиперлакунарных зон, увеличение частоты встречаемости гиполакунарных зон. Достоверные различия между ВД и КД по этим показателям отсутствовали, однако при КД отмечалась тенденция к наименьшему количеству хрящевых лакун и каналов, а при ВД — к преобладанию доли пустых лакун. Также только при КД определялись отрицательные корреляции между долей пустых лакун и возрастом детей. **Заключение.** Патогенез ВД и КД у детей связан с нарушениями трофики реберных хрящей, обусловленными уменьшением количества хрящевых каналов, содержащих сосуды, и лакун с хондроцитами. Развитие ВД и КД связано с морфологическими изменениями в реберных хрящах, которые свидетельствует о том, что ВД и КД являются разными проявлениями одного заболевания — дисплазии соединительной ткани.

Ключевые слова: хондроциты, хрящевые каналы, воронковидная деформация грудной клетки, килевидная деформация грудной клетки.

Costal cartilage changes in children with pectus excavatum and pectus carinatum

A.V. KURKOV[1,2], V.S. PAUKOV[1], A.L. FAYZULLIN[2], A.B. SHEKHTER[2]

[1]Acad. A.I. Strukov Department of Pathoanatomy, I.M. Sechenov First Moscow State Medical University (Sechenov University), Ministry of Health of the Russian Federation, Moscow, Russia; [2]Institute of Regenerative Medicine, I.M. Sechenov First Moscow State Medical University (Sechenov University), Ministry of Health of the Russian Federation, Moscow, Russia

Pectus excavatum (PE) and pectus carinatum (PC) in children are the most common congenital deformities that cause complications in the thoracic organs; however, the role of chondrocytes and cartilage canals in the pathogenesis of these conditions remains unexplored.

Objective — to investigate qualitative and quantitative changes of cartilage lacunae and canals in the costal cartilages in children with PE and PC compared to those with normal chests. **Subject and methods.** Costal cartilages were investigated in 10 children with normal chests (a control group), in 12 children with PE, and in 12 children with PC. Tissue fragments were fixed in 10% neutral formalin and embedded in compacted paraffin. Sections were stained with hematoxylin and eosin. Slides were examined by light microscopy. Cartilage lacunae, hyper- and hypolacunar zones, and cartilage canals were morphometrically examined, followed by statistical data analysis. **Results.** There was a significant decrease in the number of cartilage lacunae and in the frequency of hyperlacunar zones and an increase in that of hypolacunar zones in the PE and PC groups. There were no significant differences in these parameters between the PE and PC groups; however, there was a tendency to the smallest number of cartilage lacunae and canals in the PC group and that to the preponderance of empty lacunae in the PE group. Only the PC group showed also negative correlations between the proportions of empty lacunae and the age of children. **Conclusion.** The pathogenesis of PE and PC in children is related to the impaired trophism of costal cartilages due to the smaller number of cartilage channels containing vessels and lacunae with chondrocytes. The development of PE and PC is associated with specific costal cartilage morphological changes that suggest that PE and PC are different manifestations of the same disease, namely connective tissue dysplasia.

Keywords: chondrocytes, cartilage channels, pectus excavatum, pectus carinatum.

Курков Александр Витальевич — https://orcid.org/0000-0002-6258-3067; e-mail:a-kurkov@yandex.ru
Шехтер А.Б. — https://orcid.org/0000-0003-2914-318X
Файзуллин А.Л. — https://orcid.org/0000-0003-4137-8993

© Коллектив авторов, 2018

Врожденные деформации грудной клетки (ВДГК) — группа заболеваний, включающая различные виды мальформаций ее передней стенки, которые могут вызывать осложнения со стороны сердечно-сосудистой системы или легких [1]. К наиболее распространенным деформациям относятся воронковидная (pectus excavatum) и килевидная (pectus carinatum) деформация (соответственно ВД и КД) грудной клетки [1, 2]. Предполагают, что основной причиной их развития являются морфологические изменения реберных хрящей, однако результаты исследований немногочисленны и противоречивы [3]. Лишь единичные работы посвящены хондроцитам, а хрящевые каналы, содержащие кровеносные и лимфатические сосуды, при ВДГК практически не изучены [4]. Кроме того, в большинстве проведенных исследований авторы [1, 3] не использовали морфометрию, в связи с чем невозможно судить о достоверности выявленных ими различий между нормальной грудной клеткой, ВД и КД и понять механизмы развития патологии растущей грудной клетки у детей.

Цель исследования — изучение качественных и количественных изменений хрящевых лакун и каналов в реберных хрящах у детей с ВД и КД по сравнению с реберными хрящами у детей с нормальной грудной клеткой.

Материал и методы

Изучены фрагменты хрящей IV и V ребер от детей в трех исследуемых группах. В 1-й группе (контроль) изучали образцы хрящей IV и V ребер, полученные при аутопсиях 10 детей 8—17 лет обоих полов с нормальной грудной клеткой. Материал получен в Бюро судебно-медицинской экспертизы Москвы, за что приносим благодарность судебно-медицинскому эксперту Е.М. Кильдюшову. Во 2-ю группу вошли 12 пациентов 8—17 лет обоих полов с ВД, в 3-ю группу — 12 пациентов 9—17 лет обоих полов с КД. Материал от 2-й и 3-й групп больных получен при реконструктивной торакопластике в НИИ неотложной детской хирургии и травматологии Москвы, за что приносим благодарность канд. мед. наук В.А. Плякину. В исследование не включены пациенты или умершие с травмами грудной клетки и с заболеваниями опорно-двигательного аппарата.

Мы учитывали, что хондроциты являются главными регуляторами структуры и метаболизма матрикса хрящей и за счет этого обеспечивают биомеханические свойства их матрикса [5]. Кроме того, трофику хряща обеспечивают хрящевые каналы с кровеносными и лимфатическими сосудами [4], поэтому проведено морфометрическое исследование хрящевых каналов и лакун, как содержащих, так и не содержащих хондроциты, у детей с нормальной грудной клеткой и у больных с ВД и КД.

Фрагменты тканей фиксировали в 10% растворе нейтрального формалина, декальцинировали в Electrolytic decalcifying solution («Bio Optica», Италия). Образцы обезвоживали и заливали в парафиновые блоки с добавлением в парафин модификатора ГИСТОМИКС («БиоВитрум», Россия), после чего изготавливали серийные срезы толщиной 4—5 мкм. Депарафинированные срезы окрашивали гематоксилином и эозином. Изучали и фотографировали препараты с помощью микроскопа LEICA DM4000 B LED с цифровой видеокамерой LEICA DFC7000 T и программным обеспечением LAS V4.8 («Leica Microsystems», Швейцария).

После гистологического изучения 68 поперечных срезов реберных хрящей провели их морфометрическое исследование (24 при ВД, 24 при КД, 20 в группе детей с нормальной грудной клеткой). Всю площадь препаратов фотографировали (объектив HC PL FLUOTAR 10×/0,30 PH1; площадь области снимка 1245×934 мкм, площадь фотографии 2 764 800 пикселей). Каждому изображению присваивали порядковый номер. В зависимости от размера образца реберного хряща на каждый микропрепарат формировали серию из 20—50 микрофотографий. Затем с помощью генератора случайных чисел (http://randstuff.ru/number/) из каждой серии отбирали по 10 микрофотографий. По каждой микрофотографии оценивали частоту встречаемости (в %) и среднюю относительную площадь хрящевых каналов по формуле (в мкм^2) = a·10·0,42 мкм^2/пиксель, где X — средняя относительная площадь хрящевых каналов в 10 полях зрения, a — сумма площади хрящевых каналов в 10 полях зрения (в пикселях), 0,42 мкм^2/пиксель — геометрический коэффициент, используемый для перерасчета пикселей в мкм^2. Измерения проводили вручную при помощи инструментов Brightness/Contrast, Magneticlassotool программы Adobe Photoshop CS6. Расчет общего количества хрящевых лакун и пустых лакун (не содержащих хондроциты) осуществляли вручную с помощью инструмента CountTool с использованием формул: $Y=(y1+y2+...+y10)/10$, где Y — среднее количество лакун в 10 полях зрения, $(y1+y2+...+y10)$ — сумма всех лакун во всех 10 полях зрения; $Z=(z1+z2+...+z10)/10Y$, где Z — доля пустых лакун, $(z1+z2+...+z10)$ — сумма всех пустых лакун во всех 10 полях зрения, $1/10Y$ — коэффициент пересчета абсолютного числа всех пустых лакун в долях к общему числу лакун в 10 полях зрения. Для определения морфометрических критериев участков с большим и малым количеством хрящевых лакун (гипер- и гиполакунарных зон) в группе контроля проводили расчет границ 95% доверительного интервала (ДИ 95%) для среднего относительного числа количества лакун в 10 полях зрения. Таким образом, гипо- и гиперлакунарными зонами считали зоны, где в поле зрения количество всех хрящевых лакун было соответственно ниже нижней границы ДИ 95% и выше верхней границы. Полученные количественные критерии в дальнейшем использовали при расчете частоты встречаемости гипо- и гиперлакунарных зон как в группе контроля, так и во 2-й и 3-й группах. Первичную статистическую обработку полученных результатов проводили с использованием стандартного пакета программ IBM SPSS Statistics 20. Далее расчет границ ДИ 95% для частот встречаемости хрящевых каналов, гипо- и гиперцеллюлярных зон в исследуемых группах производили по формуле:

$$P \pm 1{,}96 \cdot \sqrt{(P \cdot (1-P)N + 0{,}5N)} \cdot 100 \text{ (в \%)},$$

где P — выборочная доля (в долях единицы), N — общее число наблюдений [6] — с помощью программы Excel стандартного пакета Microsoft Office 2010. Оценку различий средней относительной площади хрящевых каналов во всех трех группах осуществляли посредством сравнения ДИ 95% для средних значений. Далее с помощью программы Excel стандартного пакета Microsoft Office 2010 были построены столбиковые диаграммы. Для оценки корреляции между возрастом, средним количеством лакун, долей пустых лакун, средней относительной площадью хрящевых каналов в стандартном пакете программ IBM SPSS Statistics 20 применяли двусторонний критерий Спирмена при уровне значимости p=0,05.

Результаты

В группе контроля реберный хрящ представлен гиалиновой хрящевой тканью, покрытой надхрящницей **(рис. 1)**.

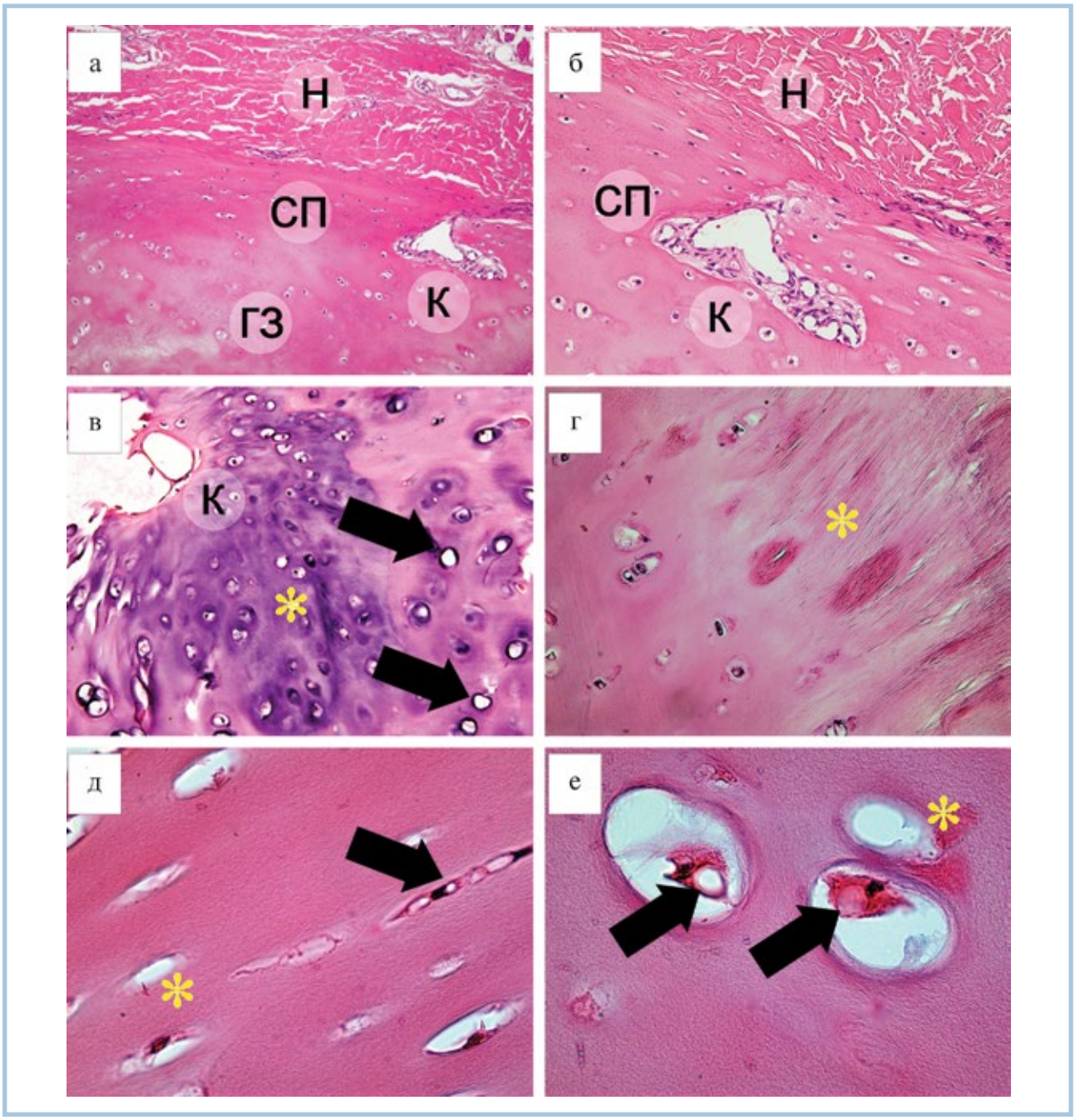

Рис. 1. **Строение реберного хряща в норме.**

Здесь и на рис. 2 и 3: надхрящница — Н, субперихондрий — СП, хрящевой канал — К, глубокая зона хряща — ГЗ.
а — общий план строения, ×100; б — фрагмент предыдущего препарата, ×400; в — гиперлакунарная зона (звездочка), пустые лакуны без содержимого (стрелки), ×400; г — гиполакунарная зона: фокус амиантоидной трансформации (звездочка), представленный «каноническим» и «внутрилакунарным» типом, ×200; д — субперихондрий: хондроциты с вакуолизацией цитоплазмы (стрелка), пустые лакуны (звездочка), ×1000; е — глубокая зона: хондроциты с вакуолизацией цитоплазмы (стрелки), пустая лакуна (звездочка), ×1000. Окраска гематоксилином и эозином.

Топографически в ткани хряща видны поверхностная (периферическая) зона — субперихондрий, а также глубокая (центральная) зона. Хондроциты располагаются в хрящевых лакунах по одной или по несколько клеток, образуя изогенные группы. Надхрящница формирует хрящевые каналы, содержащие кровеносные и лимфатические сосуды, расположенные среди рыхлой волокнистой соединительной ткани. Распределение лакун в хряще неравномерное: встречаются как гиперлакунарные, так и гиполакунарные зоны без четкой связи с наличием хрящевых каналов. В части гиполакунарных зон встречаются фокусы амиантоидной трансформации (АТ) «классического», «переплетенного» и «внутрилакунарного» типов **(см. рис. 1, г)**, характеристика которых описана нами ранее [7]. В цитоплазме большинства хондроцитов отмечаются вакуолизация разной степени выраженности, а также пикноз ядер, что сви-

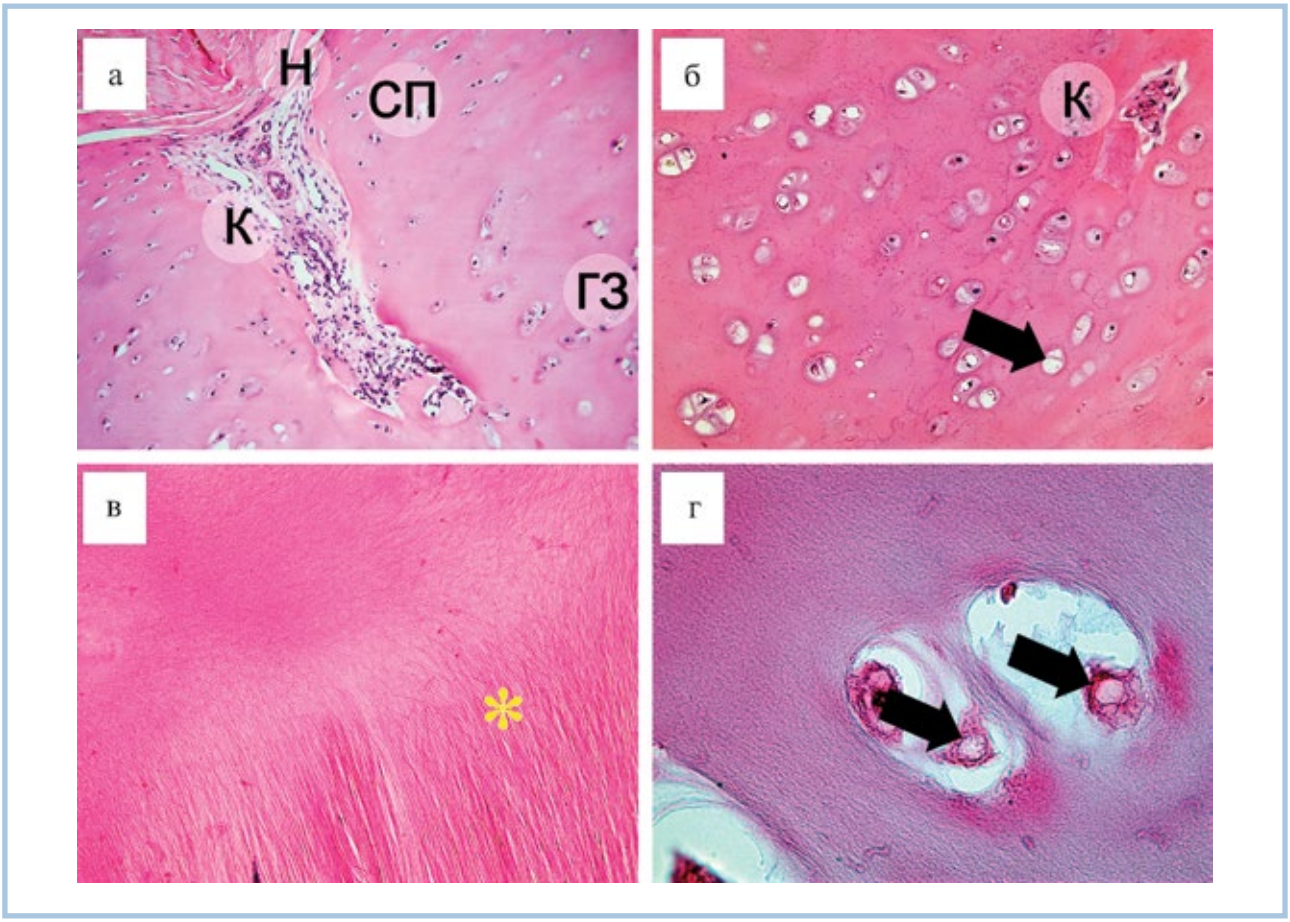

Рис. 2. **Строение реберного хряща при ВД.**

а — ×100; б — гиперлакунарная зона, пустая лакуна (стрелка), ×200; в — гиполакунарная зона: участок амиантоидной трансформации «переплетенного» типа (звездочка), окраска гематоксилином и эозином, ×200; г — вакуолизация цитоплазмы хондроцитов (стрелки), ×1000.
Окраска гематоксилином и эозином.

Корреляционный анализ данных морфометрии*

Контроль	Килевидная деформация	Воронковидная деформация
Коэффициенты корреляции между общим количеством лакун и возрастом		
–0,615 (p=0,002306)	–0,612 (p=0,020127)	–0,620 (p=0,010429)
Коэффициенты корреляции между долей пустых лакун и возрастом		
Нет	–0,732499 (p=0,002888)	Нет

Примечание. * — показаны только статистически значимые корреляции.

детельствует об апоптозе этих клеток; в части лакун хондроциты отсутствуют (пустые лакуны) **(см. рис. 1, в, д, е)**.

У больных 2-й группы с ВД и 3-й группы с КД строение реберных хрящей принципиально идентично строению хрящей у детей в контроле. Необходимо отметить, что в обеих группах с ВДГК в хрящевых каналах и их сосудах отсутствуют видимые патологические процессы, а их строение соответствует строению хрящевых каналов в группе контроля. Однако в обеих этих группах в хрящах пациентов гиполакунарные зоны встречаются несколько чаще, а гиперлакунарные — реже, чем в контрольной группе **(рис. 2, 3)**. Кроме того, в гиполакунарных зонах при обоих типах ВДГК также встречаются фокусы АТ трех перечисленных выше типов **(см. рис. 2, в, 3, в)**, но несколько чаще. В то же время при ВД и КД в самих этих зонах вакулизация, апоптоз хондроцитов и пустые лакуны встречаются примерно так же часто, как в контроле, а взаимосвязь с наличием или отсутствием хрящевых каналов четко не прослеживается.

Статистическая обработка данных морфометрии не только подтверждает наличие вышеуказанных различий между группой контроля и группами с ВДГК, но и выявляет характерные морфометрические особенности реберных хрящей как у больных 2-й группы с ВД, так и у пациентов 3-й группы с КД с учетом их возраста **(см. таблицу, рис. 4)**. Так, в 3-й группе у пациентов с КД выявлены отри-

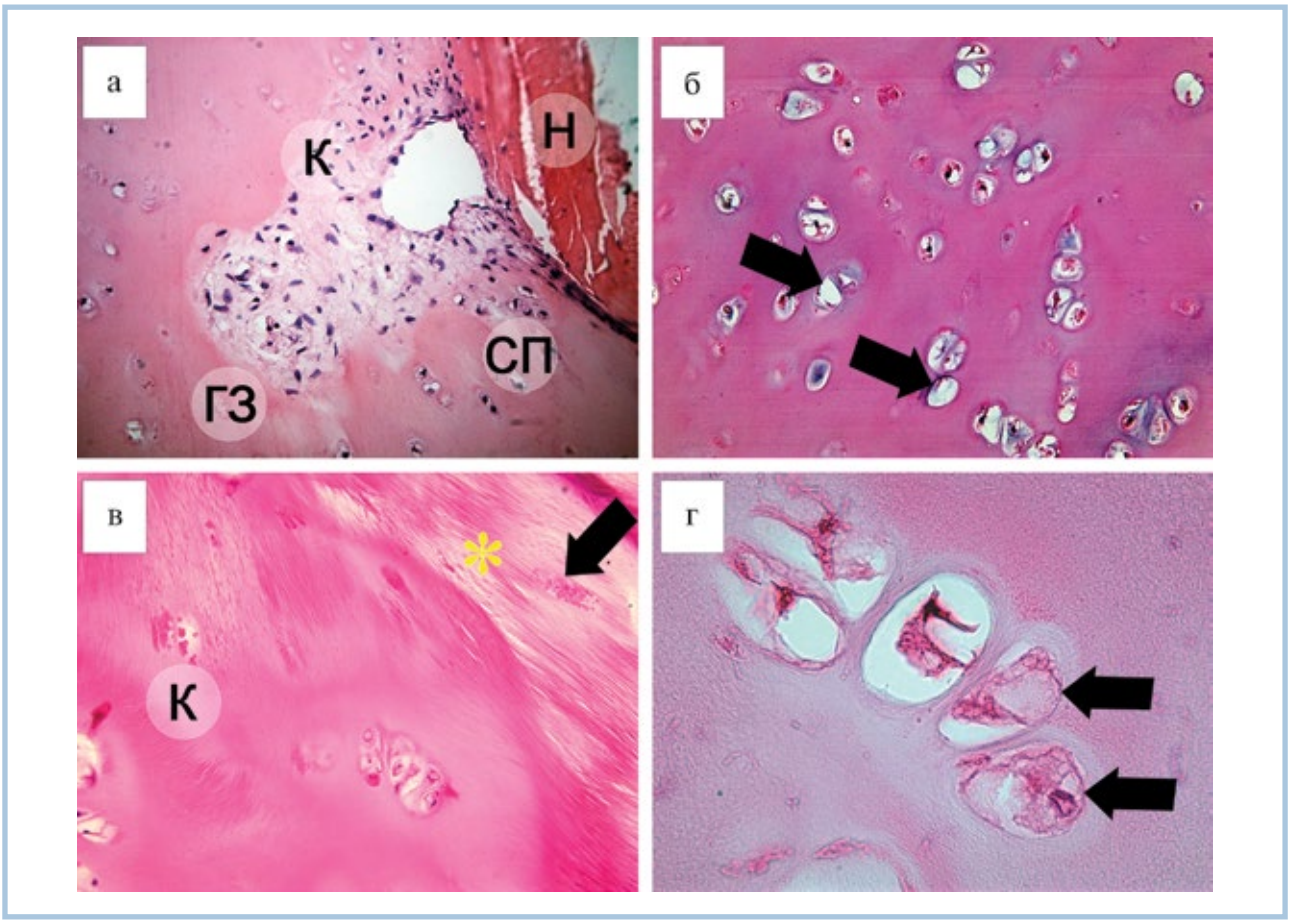

Рис. 3. **Строение реберного хряща при КД.**

а — ×200; б — видна гиперлакунарная зона; пустые лакуны (стрелки), ×200; в — гиполакунарная зона: участок амиантоидной трансформации «канонического» типа (звездочка) с лизисом лакуны (стрелка), ×200; г — вакуолизация цитоплазмы хондроцитов (стрелки), ×1000.
Окраска гематоксилином и эозином.

цательные корреляции между долей пустых лакун и возрастом пациентов. Также во всех группах отмечаются отрицательные корреляции между общим количеством лакун и возрастом детей **(см. таблицу)**. Количество хрящевых лакун достоверно различается между группой контроля и обеими группами с ВДГК при отсутствии различий между обоими типами деформаций и отсутствием различий в доле пустых лакун между всеми группами **(см. рис. 4, а—г)**.

В группе контроля среднее количество лакун на площадь 1245×934 мкм составляет 198,64, нижняя граница 95% ДИ — 177,74, верхняя — 219,54. Таким образом, для всех трех групп поле зрения с количеством лакун менее 177 является гиполакунарной зоной, а более 220 — гиперлакунарной. Как общее количество хрящевых лакун, так и частота встречаемости гиперлакунарных зон наибольшие в группе контроля и наименьшие в 3-й группе у пациентов с КД; больные 2-й группы с ВД занимают промежуточное положение. Для гиполакунарных зон ситуация иная — наибольшая частота их встречаемости характерна для детей с КД (3-я группа), а наименьшая — для группы контроля.

В 3-й группе у больных с КД хрящевые каналы наблюдаются достоверно реже, чем у детей в группе контроля. При этом больные 2-й группы с ВД занимают промежуточное положение **(см. рис. 4, д)**. Достоверные различия между площадью хрящевых каналов **(см. рис. 4, е)**, а также достоверные корреляции между возрастом детей и площадью хрящевых каналов во всех исследуемых группах не обнаружены. Кроме того, только в группе контроля отмечались отрицательные корреляции между долей пустых лакун и средней относительной площадью хрящевых каналов: –0,796719 (p=0,000009), у пациентов обеих групп с ВДГК эти корреляции отсутствуют.

Обсуждение

Анализ имеющейся литературы позволяет предположить, что при ВДГК у детей имеются структурно-функциональные изменения реберного хряща, что отражается на его способности к росту и адекватной перестройке скелета в ходе взросления [3]. В результате этих нарушений возникает деформация грудной клетки в виде либо ВД, либо КД. Однако патогенез этих изменений практически не известен и требует тщательной проверки.

Так, мы исследовали лакуны реберных хрящей, в которых располагаются хондроциты — клетки, определяющие структуру хряща [5]. Эти клетки получают питание из

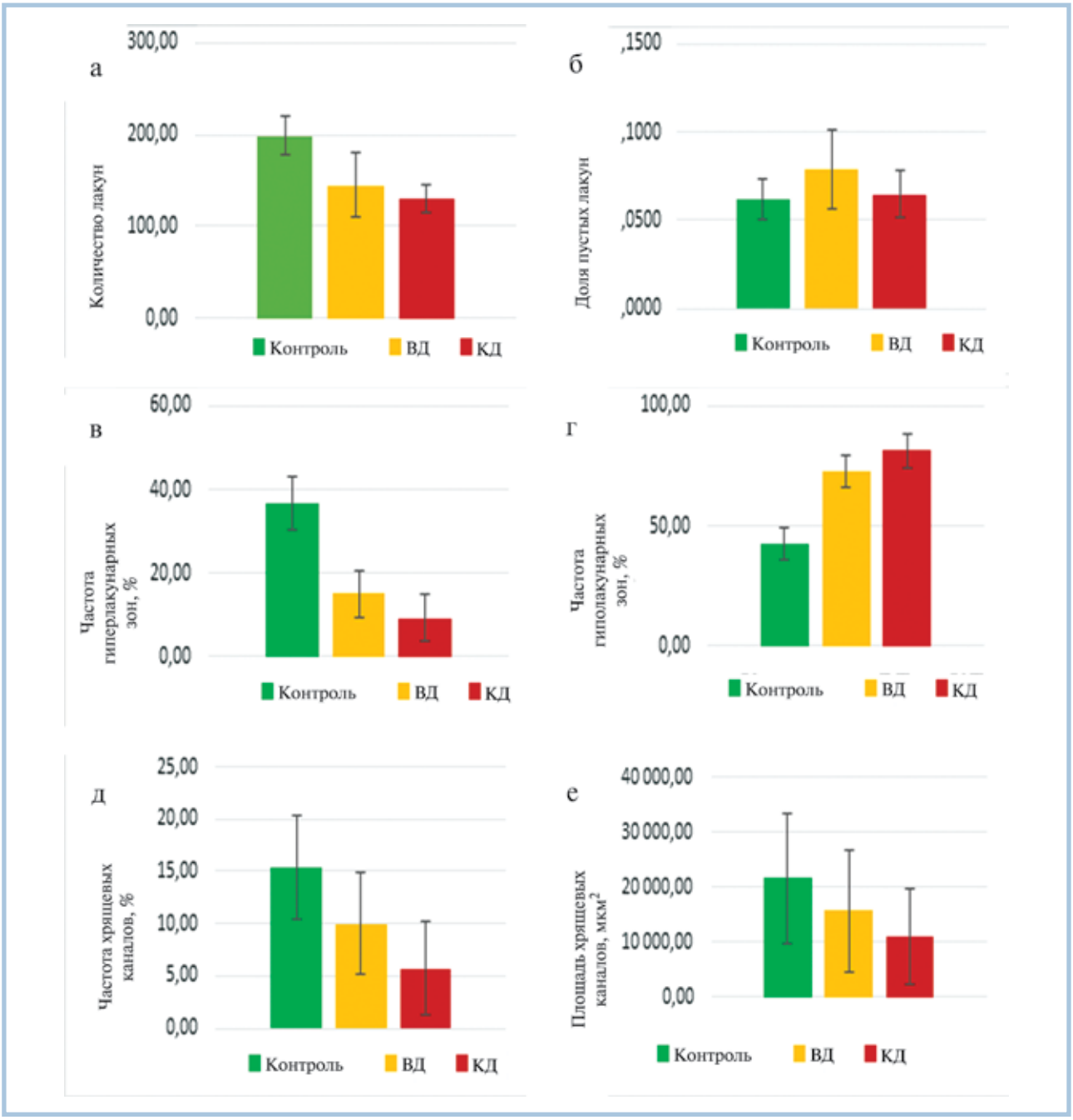

***Рис. 4.* Столбиковые диаграммы результатов статистической обработки данных морфометрии.**

а — среднее относительное количество лакун в 10 полях зрения; б — средняя относительная доля пустых лакун в 10 полях зрения; в — частота встречаемости гиперлакунарных зон; г — частота встречаемости гиполакунарных зон; д — частота встречаемости хрящевых каналов; е — средняя относительная площадь хрящевых каналов.

сосудов, расположенных в хрящевых каналах — производных надхрящницы, проникающих в хрящевую ткань и питающих всю ее толщу [4, 8]. Следовательно, метаболизм хряща (особенно глубоких отделов), а также его изменения в период роста грудной клетки у детей определяются в основном этими двумя структурами.

Наше исследование показало, что во всех реберных хрящах имеются зоны с высоким содержанием лакун хондроцитов (гиперлакунарные зоны) и с низким содержанием таких лакун — гиполакунарные зоны. Очевидно, в гиперлакунарных зонах интенсивность метаболических процессов выражена больше и не исключено, что рост хрящей с возрастом происходит именно за счет гиперцеллюлярных зон. В гиполакунарных зонах метаболизм менее интенсивен, кроме того, гиполакунарными зонами оказываются участки АТ «классического» и «переплетенного» типов со структурой, резко отличающейся от нативного матрикса реберного хряща [3, 7].

Проведенное морфометрическое исследование показало, что в норме общее количество хрящевых лакун достоверно больше, чем в группах с ВДКГ. Помимо уменьшения общего количества лакун, при ВДГК имеют место и различия в их распределении в хрящевой ткани: количество гиперлакунарных зон при ВД и КД достоверно меньше, а гиполакунарных достоверно больше, чем в норме. При этом хрящевых лакун особенно мало у пациентов, страдающих КД, хотя между ВД и КД нет достоверных различий. На это указывали и другие авторы, не использовавшие морфометрию [9], однако наши результаты противоречат данным морфометрии V. David и соавт. [10], согласно которым количество клеток и площадь хондроцитов в контроле и при ВД не различаются между собой. Однако наши объективные данные позволяют утверждать, что при деформациях грудной клетки у детей количество лакун и хондроцитов меньше, чем в нормальной хрящевой ткани, что, вероятно, приводит к нарушениям метаболизма хряща и роста ребер.

Кроме того, как в норме, так и при ВДГК в реберных хрящах имеются хондроциты с вакуолизированной цитоплазмой, апоптозными изменениями ядра и, наконец, пустые лакуны, не содержащие клеток. Не исключено, что эти изменения являются последовательными стадиями функционирования хондроцитов с последующей их гибелью и разрушением внутри лакуны в результате либо интенсивности их функций, либо нарушения питания. Известно, что при функционировании часть клеток постоянно подвергается апоптозу, а затем регенерирует, причем интенсивность их регенерации соответствует степени нагрузки на ткани или орган и обеспечивается соответствующей трофикой. Эти изменения в виде увеличения количества пустых лакун более характерны для больных с ВД, однако они не имеют статистической достоверности. При этом необходимо отметить, что кроме пустых лакун, возникших при гибели хондроцитов, возможно образование пустых лакун в связи со сжатием клеток при фиксации материала (при этом клетки внутри лакуны не попадают в срез). Возможно, в связи с этим мы получили статистически недостоверные различия между группами.

Нельзя исключить, что выявленные количественные изменения лакун могут быть связаны с нарушениями питания хряща. Морфометрическое изучение хрящевых каналов показало, что и количество этих каналов, и площадь наибольшие в норме. При ВДГК частота их встречаемости меньше, особенно при КД (статистически достоверно). Учитывая, что хрящевые каналы содержат кровеносные и лимфатические сосуды, можно полагать, что трофика хондроцитов у детей с деформациями грудной клетки хуже, чем при нормальном развитии реберных хрящей, что подтверждается данными корреляционного анализа: отрицательные корреляции между долей пустых лакун и площадью хрящевых каналов, наблюдаемые в норме, при ВДГК исчезают. Не исключено, что при ВД и КД трофическая функция хрящевых каналов ухудшается, поэтому их площадь перестает влиять на гибель хондроцитов в лакунах. Это, несомненно, должно сказываться на росте и функционировании хрящевой ткани передней стенки в растущей грудной клетке.

Выявленные нами стереотипные изменения реберных хрящей при ВД и КД не противоречат данным литературы [2]. Однако наши морфометрические исследования выявили определенные особенности этих изменений, которые характерны именно для ВД и КД, что позволяет говорить об этих изменениях как о различных проявлениях одного заболевания — дисплазии соединительной ткани в одном из ее видов — гиалиновом хряще. Однако для подтверждения этой гипотезы требуются генетические исследования.

Общее уменьшение количества хрящевых лакун с хондроцитами при ВДГК в связи с нарушением питания, очевидно, нарушает метаболизм экстрацеллюлярного матрикса (ЭЦМ) реберных хрящей. В этих условиях некоторое увеличение доли пустых лакун при ВД отражает гибель хондроцитов (возможно, в результате их гиперфункции), что еще больше угнетает метаболизм ЭЦМ. Кроме того, гибель всех хондроцитов в лакуне не позволяет осуществить фагоцитоз клеточного детрита сохранными клетками, как это происходит в норме при апоптозе, в связи с чем компоненты их цитоплазмы (включая ферменты, деградирующие ЭЦМ) беспрепятственно могут попадать в матрикс хряща. Все это, возможно, способствует снижению механической прочности реберных хрящей и западению передней грудной стенки.

При КД отмечаются наименьшее количество хрящевых лакун, а также наименьшая площадь и частота встречаемости хрящевых каналов. Поэтому можно утверждать, что метаболизм ЭЦМ при КД ниже, чем в норме и при ВД. При этом только при КД выявляются отрицательные корреляции между долей пустых лакун и возрастом. Можно предположить, что снижение доли пустых лакун с возрастом связано с несоответствием объема лакун количеству хондроцитов (в более мелких лакунах большая вероятность обнаружить хондроциты). Гибель хондроцитов, о чем свидетельствует увеличение доли пустых лакун как при ВД, для КД не характерна, в связи с чем возможность попадания их ферментов в ЭЦМ с последующим его разрушением менее вероятна. Кроме того, нельзя исключить, что замедленный метаболизм не позволяет реберным хрящам адаптироваться к изменениям передней стенки грудной клетки при росте ребенка, что в совокупности с отсутствием разрушения хондроцитов в лакунах и приводит к ее протрузии вперед.

Выявленные нами изменения клеток и хрящевых каналов при ВД и КД, несомненно, сказываются на состоянии ЭЦМ реберных хрящей и изменении его механической прочности. Одним из наиболее вероятных механизмов, отражающих такие изменения ЭЦМ, на наш взгляд, являются нарушения процесса АТ матрикса реберных хрящей, характерные для ВДГК [3]. Вероятно, при ВДГК более выраженная АТ не только меняет механические свойства матрикса, но и приводит к уменьшению количества лакун за счет их разрушения [7] и таким образом формируется порочный круг, характерный для описанных патологических процессов.

Выводы

1. В патогенезе ВД и КД у детей ведущую роль играют нарушения трофики реберных хрящей, обусловленные уменьшением в них количества хрящевых каналов с сосудами, и хрящевых лакун, что проявляется снижением числа гиперлакунарных и увеличением гиполакунарных зон.

2. Выявленные структурно-функциональные изменения носят в основном стереотипный характер и, вероятно, приводят к замедлению роста хрящей, а также к изменению их механических свойств, что нарушает адаптацию передней грудной стенки к механическим нагрузкам и росту грудной клетки ребенка, приводя к ВДГК.

3. При ВДГК имеются определенные морфологические особенности изменений реберных хрящей у детей, что обусловливает развитие ВД либо КД.

4. Наличие стереотипных морфологических изменений реберных хрящей при ВД и КД у детей указывает на то, что они являются разными проявлениями одного заболевания — дисплазии соединительной ткани.

5. Для определения причины ВДГК у детей, которой может быть дисплазия соединительной ткани больного, необходимы генетические исследования.

Благодарности

Работа выполнена при поддержке Российского научного фонда по гранту № 14-25-00055.

Участие авторов:

Концепция и дизайн исследования — А.В.К., А.Б.Ш., В.С.П.

Сбор и обработка материала — А.В.К., А.Л.Ф.

Статистическая обработка — А.В.К.

Написание текста — А.В.К., А.Л.Ф.

Редактирование — А.Б.Ш., В.С.П.

Авторы заявляют об отсутствии конфликта интересов.

ЛИТЕРАТУРА/REFERENCES

1. Fokin A, Steuerwald N, Ahrens W, Allen K. Anatomical, histologic, and genetic characteristics of congenital chest wall deformities. *Semin Thorac Cardiovasc Surg.* 2009;21(1):44-57. https://doi.org/10.1053/j.semtcvs.2009.03.001
2. Cobben J, Oostra R, van Dijk F. Pectus excavatum and carinatum. *Eur J Med Genet.* 2014;57(8):414-417. https://doi.org/10.1016/j.ejmg.2014.04.017
3. Курков А.В., Шехтер А.Б., Пауков В.С. Структурные и функциональные изменения реберных хрящей при воронковидной и килевидной деформации грудной клетки у детей. *Архив патологии.* 2017;79(5):57-62. [Kurkov AV, Shekhter AB, Paukov VS. Costal cartilage structural and functional changes in children with a funnel or keeled chest. *Arkhiv patologii.* 2017;79(5):57-62. (In Russ.)]. https://doi.org/10.17116/patol201779557-62
4. Rejtarová O, Hejna P, Soukup T, Kuchař M. Age and sexually dimorphic changes in costal cartilages. A preliminary microscopic study. *Forens Sci Int.* 2009;193(1-3):72-78. https://doi.org/10.1016/j.forsciint.2009.09.009
5. Kierszenbaum A, Tres L. *Histology and cell biology. E-book*. Elsevier Health Sciences; 2015.
6. Гланц С. *Медико-биологическая статистика.* 4-е изд. Пер. с англ. Практика. 1998. [Glantz SA. *Primer of biostatistics.* 4th ed. Practika. 1998.] (In Russ.)].
7. Курков А.В., Шехтер АБ, Гуллер АЕ, Плякин ВА, Пауков ВС. Морфологическое и морфометрическое исследование амиантоидной трансформации реберных хрящей в норме и при килевидной деформации грудной клетки у детей. *Архив патологии.* 2016;78(6):30-37. [Kurkov AV, Shekhter AB, Guller AE, Plyakin VA, Paukov VS. The morphological and morphometric study of amianthoid transformation of the costal cartilage in health and in keeled chest deformity in children. *Arkhiv patologii.* 2016; 78(6):30-37. (In Russ.)]. https://doi.org/10.17116/patol201678630-37
8. Blumer M, Longato S, Richter E, Perez M, Konakci K, Fritsch H. The role of cartilage canals in endochondral and perichondral bone formation: are there similarities between these two processes? *J Anat.* 2005;206(4):359-372. https://doi.org/10.1111/j.1469-7580.2005.00404.x
9. Курицын В., Шабанов А., Шехонин Б., Рукосуев В., Рудаков С. Патогистология реберного хряща и иммуноморфологическая характеристика коллагена при воронкообразной груди. *Архив патологии.* 1987;49(1):20-26. [Kuritsyn V, Shabanov A, Shekhonin B, Rukosuev V, Rudakov S. Pathohistology of costal cartilage and immunomorphologic characteristics of collagen in funnel chest. *Arkhiv patologii.* 1987;49(1):20-26. (In Russ.)].
10. David V, Izvernariu, D, Popoiu C, Puiu M, Boia E. Morphologic, morphometrical and histochemical proprieties of the costal cartilage in children with pectus excavatum. *Rom J Morphol Embryol.* 2011;52(2):625-629.

Поступила 13.03.18