doi: 10.17116/patol201779161-67

Депортированный синцитиотрофобласт и плацентарные микрочастицы в организме матери при нормальной беременности и преэклампсии (28 лет спустя)

А.П. МИЛОВАНОВ[1], И.Н. ВОЛОЩУК[2]

[1]ФГБУ «НИИ морфологии человека» РАМН, Москва, Россия; [2]ГБУЗ МО «Московский областной научно-исследовательский институт акушерства и гинекологии», Москва, Россия

За последние 28 лет получены новые данные о необходимости систематизации плацентарных депортантов с выделением 3 групп в зависимости от размеров, блокирования или прохождения ими легочных капилляров. В 1-й группе депортированный синцитиотрофобласт — жизнеспособные многоядерные комплексы диаметром от 100 до 20 мкм. В их общей цитоплазме выявлена иммуноэкспрессия β-hCG. После апоптоза этих клеток в капиллярах легких плацентарные биопродукты напрямую взаимодействуют с рецепторами эндотелиоцитов, способствуя гестационной перестройке организма женщины. Во 2-й группе плацентарные микрочастицы — некротизированные части микроворсинок и органелл синцитиотрофобласта размером 1000—100 нм: они свободно проходят капилляры легких, активизируют продукцию провоспалительных цитокинов материнскими макрофагами и вызывают системную воспалительную реакцию. При избытке они становятся триггерами распространенного эндотелиоза и вазоспазма. В 3-й группе плацентарные наночастицы или экзосомы — мельчайшие структуры размером от 120 до 20 нм; их количество увеличено в крови при преэклампсии. Представленные материалы требуют дальнейшего изучения плацентарных депортантов стандартизованными методами исследования.

Ключевые слова: депортированный синцитиотрофобласт, свободные симпласты, плацентарные микрочастицы и наночастицы, плацентарный «мусор».

Deported syncytiotrophoblast and placental microparticles in the mother's body during normal pregnancy and preeclampsia (28 years later)

A.P. MILOVANOV[1], I.N. VOLOSHCHUK[2]

[1]Research Institute of Human Morphology, Moscow, Russia; [2]Moscow Regional Institute of Obstetrics and Gynecology, Ministry of Health of the Moscow Region, Moscow, Russia

Over the last 25 years, there has been new evidence for the need to systematize deported placental cells, by identifying 3 groups according to their size, blocking or passing the pulmonary capillaries. In group 1, deported syncytiotrophoblast is a viable multinucleated complexes 100 to 20 μm in diameter. Their common cytoplasm displays β-hCG immunoexpression. After apoptosis of these cells in the lung capillaries, placental bioproducts directly interact with endothelial cell receptors, by contributing to the gestational rearrangement of the woman's body. In Group 2, placental microparticles are necrotized parts of syncytiotrophoblast microvilli and organelles 1000 to 100 nm in size: they freely pass the lung capillaries, activate the production of proinflammatory cytokines by maternal macrophages, and cause a systemic inflammatory response. In excess they become triggers of extensive endotheliosis and vasospasm. In Group 3, placental nanoparticles (or exosomes) are the smallest structures 120 to 20 nm in size; their numbers in the blood are increased in preeclampsia. The given materials call for further investigation of deported placental cells by standardized studies.

Keywords: deported syncytiotrophoblast, free symplasts, placental microparticles and nanoparticles, placental garbage.

В акушерстве и плацентологии до сих пор остаются загадочными клеточные и субклеточные элементы эпителия ворсин, выявляемые в венозной крови, оттекающей из матки. Они обозначаются различными терминами: депортированный синцитиотрофобласт (*англ.*: DSTB), изолированные или свободные симпласты, многоядерные агрегаты, плацентарные микрочастицы и даже плацентарный «мусор». Общими их свойствами являются отделение с поверхности ворсин, депортация в омывающую материнскую кровь, проникновение через венозные коллекторы матки в нижнюю полую вену, правый отдел сердца, магистральные легочные сосуды и, наконец, в капиллярную сеть легких. При оценке дальнейшей судьбы и роли плацентарных депортантов, главным образом многоядерных агрегатов, или свободных симпластов, использовали лишь догадки и предположения. В 1989 г. мы опубликовали статью, посвященную свободным симпластам в межворсинчатом пространстве плацент на 6—14-й неделе нормально протекающей беременности. Представлено подробное описание депортированного синцитиотрофобласта [1]. В течение последующих 10 лет появились лишь отдельные работы по многоядерным агрегатам [2—5].

© А.П. Милованов, И.Н. Волощук, 2017

Милованов Андрей Петрович — д-р мед. наук, проф., рук. лаб. патологии женской репродуктивной системы; e-mail: a_p_milovanov@mail.ru

В первое десятилетие XXI века интерес акушеров к плацентарным депортантам резко возрос, поскольку появилась возможность выявлять и оценивать их количество в венозной крови с помощью проточной цитометрии и иммуномаркеров. Чаще всего используются антитела к компонентам синцитиотрофобласта, таким как С8 (цитокератин 8), PLAP (плацентарная щелочная фосфатаза) и другие маркеры. Мощными стимулами к изучению плацентарных депортантов стали работы о роли производных синцитиотрофобласта в качестве триггеров возникновения преэклампсии [2, 6, 7]. Появились обзоры о плацентарных депортантах и их роли в патогенезе преэклампсии [8—10]. Однако большинство авторов склонны рассматривать проблему депортированного синцитиотрофобласта в целом, без необходимой дифференцировки на микроскопически различимые объекты и мельчайшие наночастицы. В связи с этим один из последних обзоров [11] носит характерное название «Важен ли размер плацентарного «мусора» в патофизиологии преэклампсии?».

Депортированный синцитиотрофобласт (ДС, *англ.*: Trophoblast deportation, DSTB)

Впервые многоядерные клетки внутри просветов легочных капилляров наблюдал немецкий патолог G. Schmorl (1893) у 14 из 17 женщин, умерших от эклампсии [12]. Он назвал их «plazentarzellen», подчеркивая плацентарную природу многоядерных агрегатов. Эти клетки были обнаружены в легких женщин и при нормально протекающей беременности, но в большем количестве — в случаях эклампсии. В последующие годы ДС находили в легких матерей на разных сроках неосложненной беременности [13, 14]. ДС представляет собой округлое, жизнеспособное образование диаметром от 100 до 20 мкм, отделившееся от эпителия ворсин. Снаружи оно покрыто щеточной каймой, повторяя структуру поверхностного слоя синцитиотрофобласта. Сохранные микроворсинки в составе ДС обеспечивают иммуноинертность многоядерных агрегатов и препятствуют свертыванию окружающей материнской крови. Под микроворсинками видна полоска общей цитоплазмы и в центре — 6—20 сближенных ядер. Надежными отличительными признаками ДС являются их размеры, изоляция от синцитиотрофобласта, отсутствие базального слоя, элементов стромы и ворсинчатого цитотрофобласта. С помощью сканирующей электронной микроскопии мы наблюдали этапы последовательного истончения участка синцитиотрофобласта, соединяющего ДС с эпителием ворсин, и отрыва ДС в межворсинчатое пространство [1, 5]. Типичные симпласты встречаются вдали от ворсин, непосредственно в просветах венозных коллекторов плацентарной площадки. В 1999 г. опубликована работа [4], авторы которой в крови из маточных вен, взятой во время кесарева сечения, обнаружили типичные по строению многоядерные агрегаты, такие же как в межворсинчатом пространстве. Эти данные приведены потому, что отдельные морфологи считают ДС артефактами — срезами макушек извитых ворсин, с чем мы категорически не согласны. Интересны попытки подсчитать суточный выход ДС из плаценты в легкие женщин при неосложненной беременности. По данным F. Ikle [14], в сутки в организм матери попадает около 100 000 многоядерных депортантов. В руководстве по патологии плаценты K. Benirschke и P. Kaufmann [15] указали, что суточное количество ДС составляет 2—3 г. Эти интересные цифры требуют подтверждения. Существует несколько гипотез происхождения ДС и их роли в материнском организме.

Во-первых, до сих пор многие авторы считают ДС исходом локального повреждения (дегенерации) или старения синцитиотрофобласта, выстилающего слоя ворсинчатого дерева, омываемого материнской кровью. Это косвенно подтверждается наличием даже в нормальных по структуре плацентах микродефектов синцитиотрофобласта, замещенных иммуноинертным фибриноидом. Сейчас данная гипотеза в большей степени относится к происхождению плацентарных микрочастиц, которые рассматриваются ниже.

Во-вторых, ДС, несущий наполовину антигены отца, имеет важное значение в развитии иммунологической толерантности матери к развивающемуся плоду [16], в частности, фагоцитоз плацентарных депортантов материнскими макрофагами меняет фенотип этих клеток в сторону избыточной секреции противовоспалительных цитокинов [17].

В-третьих, по нашему мнению, ДС — это особый, «упакованный» вид физиологического транспорта плацентарных гормонов, факторов роста и других белков для реализации их прямого действия на эндотелий легочных капилляров беременных женщин. Это подтверждается высокой иммуноэкспрессией антител к β-субъединице хорионического гонадотропина (ХГ) человека в свободных симпластах [1, 5]. Будучи намного больше диаметра легочного капилляра, ДС блокируется в эндотелиальной «ловушке» легких. Известно, что масса эндотелиоцитов составляет 30% всей клеточной массы легких и они выполняют роль мощного фильтра, освобождающего венозную кровь от серотонина (сильный вазоконстриктор и агрегант тромбоцитов), превращают ангиотензин I в ангиотензин II. Воздействие на рецепторы легочных эндотелиоцитов стимулирует биосинтез оксида азота (NO), простациклина, простагландина (PGE2) и активатора плазминогена (PAI-1) [18—20]. С учетом этих данных постоянное проникновение в концентрированном виде плацентарных гормонов и белков в эндотелий капилляров легких имеет важное физиологическое значение, хотя детали этого процесса еще не полностью расшифрованы. Так, известно, что ХГ поддерживает функцию желтого тела яичника и во многом способствует гестационной перестройке женского организма. Кроме того, этот гормон способствует цитотрофобластической инвазии и формированию маточно-плацентарных артерий, усиливая гемохориальный обмен между матерью и плодом [21]. В 2010 г. опубликована работа [22], в которой в легких женщин, умерших от тяжелых травм на разных сроках беременности, обнаружены многоядерные комплексы синцитиотрофобласта, в них с помощью иммуногистохимической TUNEL-реакции подтвержден апоптоз. Вероятно, апоптотический распад этих многоядерных агрегатов и высвобождение плацентарных биопродуктов с их воздействием непосредственно на легочный эндотелий — существенная и важная реакция как для формирования гестационной доминанты, так и для дальнейшего развития беременности, в частности необходимость возрастающей вазодилатации сосудов большого круга кровообращения, сохранения их эндотелиального покрова и поддержания противотромботического эффекта **(см. рисунок)**.

Следовательно, опубликованная 28 лет назад наша гипотеза о том, что свободные синцитиальные симпласты не продукты дегенерации, а особый вид транспорта пла-

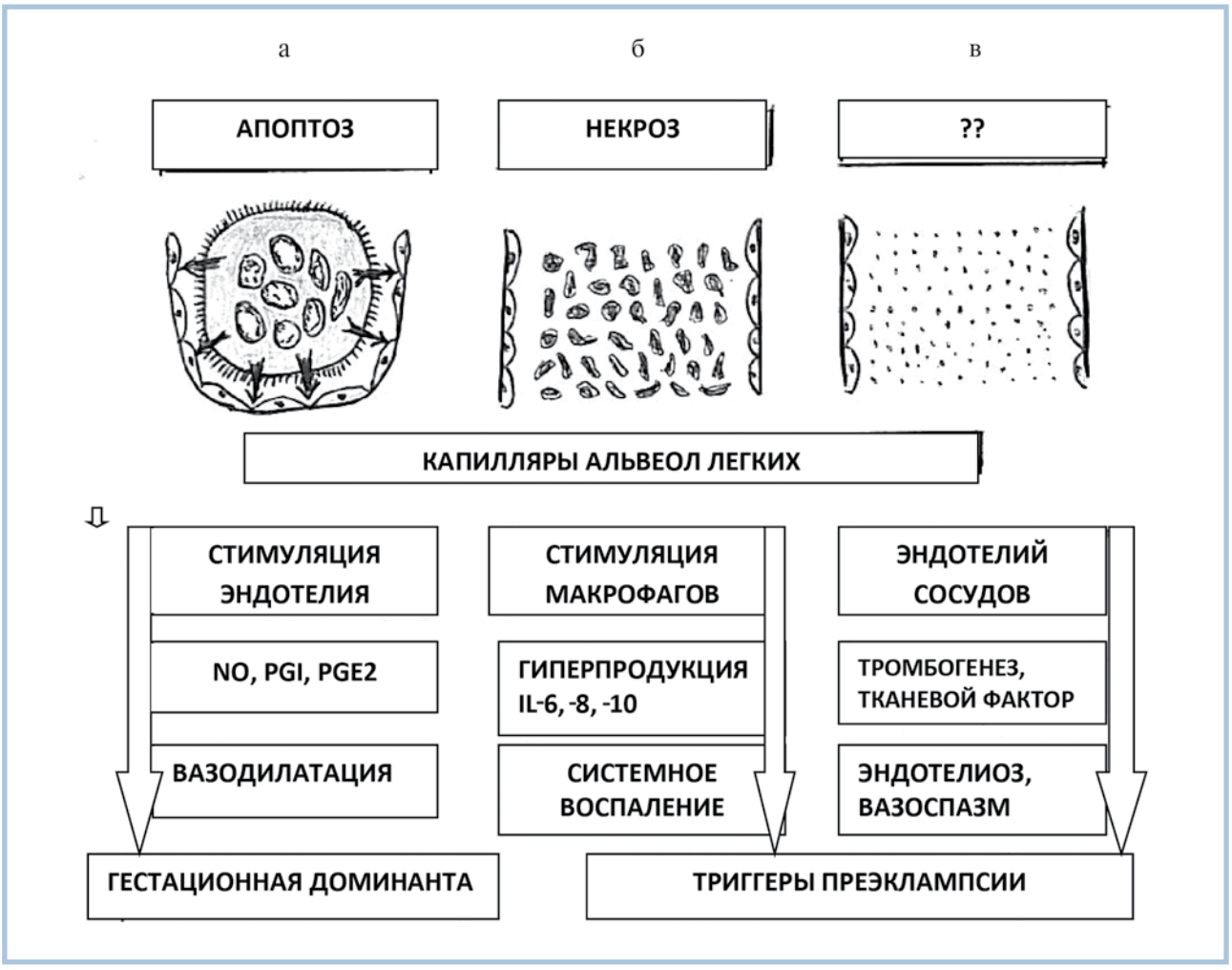

Роль плацентарных депортантов при физиологической беременности и преэклампсии.

а — депортированный синцитиотрофобласт; б — плацентарные микрочастицы; в — плацентарные наночастицы.

центарных продуктов в капиллярную сеть легких, получила подтверждение. Сейчас появились новые фактические данные и о том, что эти депортанты являются высокоспециализированными переносчиками плацентарных биопродуктов (их список будет пополняться) для прямого воздействия на массив легочного эндотелия, а через него — на многие системы материнского организма.

Плацентарные микрочастицы (ПМЧ, *англ.*: Trophoblast debris, MDSTB)

ПМЧ существенно отличаются от ДС своими минимальными размерами (от 100 до 1000 нм) и примитивным строением. Если при нормально протекающей беременности эпителий ворсин отделен от материнских эритроцитов и тромбоцитов упорядоченным слоем микроворсинок синцитиотрофобласта, то в условиях патологии количество микроворсинок уменьшается, они утрачивают ритмичность распределения, четкую цилиндрическую форму, т.е. оптимальные свойства пограничного слоя между материнской кровью и эпителием ворсин. ПМЧ — это отделившиеся апикальные части щеточной каймы, продукты ее вакуольной трансформации, которые попадают в омывающую материнскую кровь. Утратив анатомическую связь с синцитиотрофобластом и не обладая поверхностными защитными микроструктурами, как ДС, они подвергаются некрозу и пассивно с током венозной крови достигают легочных капилляров, легко их проходят, попадая в артериальную кровь, циркулирующую по большому кругу кровообращения **(см. рисунок)**. Большинство работ, посвященных ПМЧ, основаны на результатах проточной иммуноцитометрии, где, помимо частиц щеточной каймы синцитиотрофобласта, встречаются и другие плацентарные производные, в частности одноядерный цитотрофобласт, ядерные (ДНК и РНК) фрагменты и наночастицы [9—11]. Ворсинчатый цитотрофобласт в норме находится под непрерывным слоем синцитиотрофобласта и поэтому не контактирует с материнской кровью. Предполагается, что при локальных дефектах эпителия ворсинчатый цитотрофобласт обнажается, десквамируется и попадает в венозную кровь. Другая версия — в крови обнаруживаются элементы внутрисосудистого цитотрофобласта из преформированных спиральных артерий откуда они могут попасть в межворсинчатое пространство и затем в венозную кровь матери. Каков их удельный объем в плацентар-

ном «мусоре» — этот вопрос остается открытым [10]. Большинство микроскопических частиц — это безъядерные фрагменты синцитиотрофобласта, которые выявляются в венозной крови матки при неосложненной беременности и в увеличенном количестве у женщин с преэклампсией [8]. По данным A. Orozco и соавт. [23], в одном миллилитре плазмы с помощью проточной цитометрии с использованием PLAP в качестве маркера у здоровых беременных женщин обнаружено в I триместре $9{,}3 \cdot 10^6$/мл, во II — $18{,}3 \cdot 10^6$/мл и в III — $23{,}0 \cdot 10^6$/мл микрочастиц синцитиотрофобласта. Подобная динамика количества микрочастиц отражает, вероятно, процессы старения или очаговой деструкции поверхности ворсинчатого дерева, увеличивающейся к концу беременности до 10—12 м^2. Микрочастицы, попавшие в системную циркуляцию крови, взаимодействуют с материнскими макрофагами путем продукции ими цитокина IL-10 [24]. В дальнейшем показано, что *in vitro* микрочастицы синцитиотрофобласта вызывали активизацию моноцитов в крови матери с помощью продукции более широкого спектра цитокинов IL-6, -8, -1β в крови, взятой у женщин не только при нормально протекающей беременности, но и при преэклампсии [25]. Постепенно сформировалось мнение, что фагоцитоз некротизированных ПМЧ провоцирует системный воспалительный ответ [26, 27] **(см. рисунок)**.

Плацентарные наночастицы (ПНЧ, nanovesicles или экзосомы)

Наночастицы, нановезикулы — это мельчайшие структуры в диапазоне 20—120 нм, которые имеют многообразные функции [28]: 1) представляют собой обрывки разнообразных мембран, цитозольных белков, мессенджеров и влияют на физиологию клеток-мишеней; 2) участвуют в регуляции и патологии гемостаза, тромбоза, воспаления, иммунных взаимодействий и ангиогенеза; 3) повышенные уровни наночастиц в циркулирующей крови выявляются при разнообразных заболеваниях человека, включая атеросклероз, ишемическую болезнь сердца, гематологические и воспалительные заболевания, диабет, а также преэклампсию [28]. Приступая к изучению плацентарных наночастиц, по выражению P. Redman [11], «мы вступаем в *terra incognita*», поскольку для их выявления и объективной оценки изменений требуются современные нанотехнологии. Отдельные авторы среди ПНЧ выделяют депортированные наночастицы размером порядка 500—50 нм [11]. Их трудно наблюдать и верифицировать в электронном микроскопе, так как они представлены нановезикулами мембран с поверхности щеточной каймы синцитиотрофобласта, материнских тромбоцитов и другими клеточными фрагментами. Наночастицы легко проходят легочные капилляры, попадая в периферический кровоток матери **(см. рисунок)**. Среди ПНЧ важную роль играют экзосомы, представляющие собой покрытые мембраной нановезикулы, содержащие компоненты цитоплазмы синцитиотрофобласта. Показано, что плацентарные экзосомы оказывают широкий спектр иммуносупрессивного действия, в том числе они подавляют активность Т-лимфоцитов матери *in vitro* [8, 29]. Использование новых технологий анализа наночастиц позволит в дальнейшем выделить их долю в составе ПМЧ.

Возможности анализа ДС и ПМЧ

Изучение плацентарных депортантов — достаточно сложный процесс, что определяется их размерами: 1) ДС различимы в обычном световом микроскопе, располагаются в межворсинчатом пространстве и в устьях венозных коллекторов матки. При использовании специальных маркеров выявляются в центрифугатах периферической и маточной венозной крови с помощью проточной цитометрии; 2) ПМЧ размером от 1000 до 100 нм видны под иммерсией в световом микроскопе или в электронном трансмиссионном микроскопе, а также с помощью проточной иммуноцитометрии (нижний предел около 300 нм); 3) при исследовании ПНЧ (размер от 500 до 50 нм) требуются специальные методы нанометрии [28, 30]. В настоящее время для выявления элементов депортированного трофобласта, кроме проточной цитометрии, используют FISH-метод, магнитный сортинг с различными антителами [31].

ДС и ПМЧ в патогенезе преэклампсии

Преэклампсия остается серьезной медико-социальной проблемой во всем мире, являясь одной из основных причин материнской и перинатальной заболеваемости и смертности [32].

В развитии преэклампсии ведущую роль играют нарушение инвазии трофобласта, недостаточность маточно-плацентарного кровотока и ишемия плаценты. Предполагается, что при преэклампсии изменяется баланс между программами пролиферации и апоптоза в эндотелиальных клетках, цито- и синцитиотрофобласте, что приводит в итоге к развитию плацентарной ишемии и преэклампсии [33—35].

Процессы клеточного обновления в плаценте при преэклампсии изучены недостаточно, сведения часто противоречивы. Часть авторов указывают на повышенную экспрессию маркеров клеточной пролиферации [36] и антиапоптоза в плаценте при преэклампсии на фоне снижения проапоптотических показателей [37, 38]. Другие исследователи зарегистрировали активацию программ апоптоза в трофобласте в сочетании с неизменной или сниженной экспрессией показателей антиапоптоза [39, 40] и клеточной пролиферации [41].

Несмотря на то что впервые ДС обнаружен в легких женщин, умерших от эклампсии [12], причинная связь его с возникновением этого тяжелого акушерского осложнения пока не доказана. По мнению M. Johansen и соавт., не выявлено четкой корреляции между количеством ДС в венозной крови и тяжестью преэклампсии, а также степенью структурных изменений плаценты [4]. Представленные выше данные убеждают в том, что ДС — это физиологическая реакция синцитиотрофобласта плаценты, необходимая для развития и завершения беременности. В дальнейшем ДС подвергается апоптозу, не вызывая системной воспалительной реакции [42, 43] **(см. рисунок)**. Иная ситуация складывается в отношении роли ПМЧ как триггера преэклампсии. Во многих работах подчеркивается, что ПМЧ — это некротизированные микрочастицы, которые легко проникают в периферический кровоток матери и, будучи чужеродным белком с отцовскими антигенами, вызывают системную воспалительную реакцию посредством местной гиперпродукции цитокинов и активизации эндотелия [19, 27, 42], который избыточно секретирует TGF β1. Фактически речь идет о первых признаках системного эндотелиоза. Трудности выявления по этим признакам инициальных стадий преэклампсии объясняются постепенным, количественным накоплением плацентарных депортантов в материнском организме при от-

сутствии качественных скачков в уровне цитокинов. Так, если при нормальном течении беременности ПМЧ выявляются в периферической венозной крови матери в количестве 16 нг/мл, то при раннем выявлении преэклампсии — 41 нг/мл, а при поздней ее симптоматике — 50 нг/мл [44]. В количественном исследовании, проведенном A. Orozco и соавт., ПМЧ у женщин с поздней преэклампсией общее количество депортантов, меченных PLAP-маркером, достигло $65{,}8 \cdot 10^6$/мл, что почти в три раза выше, чем в III триместре у здоровых беременных женщин [45]. По данным S. Lau и соавт., в эксперименте самкам крыс линии Вистар хирургическим путем вводили устройство для контроля артериального давления крови и постоянный венозный катетер. После выздоровления животных спаривали и с 6-го дня беременности крысам проводили ежедневные инъекции ПМЧ. В результате у беременных крыс зарегистрировано достоверное повышение артериального давления в сравнении с контрольными беременными животными [46].

Преэклампсия является осложнением беременности, в генезе которого важное значение имеет активация коагуляции. В проведенном недавно исследовании C. Gardiner и соавт. оценивали параметры системы гемостаза в крови, оттекающей от материнской части плаценты у здоровых беременных, а также у женщин с преэклампсией при кесаревом сечении. Авторы указывают, что ПНЧ стимулировали образование тромбина и тканевого фактора. Поскольку у пациенток с преэклампсией происходит увеличение количества ПНЧ, то при данном осложнении беременности наблюдаются и нарушения в системе гемостаза [47].

F. Shen и соавт. исследовали воздействие трофобластического «мусора» на эндотелиальные клетки. Активацию эндотелиальных клеток количественно оценивали путем адгезии ICAM-1 и U937 к эндотелиальным клеткам. Также измеряли уровни IL-1β, прокаспазы-1 и активной каспазы-1 в трофобластическом «мусоре». Уровни ICAM-1 и U937 адгезии эндотелиальных клеток были значительно увеличены после воздействия на эндотелиальные клетки трофобластического «мусора», выделенного из сыворотки крови, полученной из плацент беременных с преэклампсией. Также уровни IL-1β, прокаспазы-1 и активной каспазы-1 были значительно увеличены в трофобластическом «мусоре», полученном из плацент беременных с преэклампсией. Эти результаты доказывают, что трофобластический «мусор», произведенный плацентой беременных с преэклампсией, может активировать эндотелий [48].

Следовательно, имеющиеся на сегодня данные о ПМЧ предположительно объясняют появление первых клинических признаков преэклампсии, в частности эндотелиоза, системной воспалительной реакции и повышения артериального давления. По мнению C. Redman и соавт. [11], патогенез преэклампсии следует условно разделить на два этапа: гипоксические изменения в плаценте, обусловленные недостаточной ее перфузией из-за неполной гестационной перестройки радиальных маточных артерий, что влечет за собой нарастающий выброс плацентарных депортантов (ПМЧ и ПНЧ) в кровеносное русло матери; второй этап — реализация системного ответа материнского организма на некротизированные микро- и наночастицы. На очереди выяснение причинно-следственных связей плацентарных наночастиц и патогенеза преэклампсии.

Нерешенные вопросы

В проблеме депортации плацентарных компонентов много вопросов. До настоящего времени не определена четко судьба многоядерных агрегатов в легочных капиллярах. Возможно, они, распадаясь путем апоптоза, высвобождают мембранный и ядерный материалы и своими остатками пополняют объем ПМЧ? Каков количественный порог микро- и наночастиц, выявляемых в венозной крови при нормальной беременности и необходимых для возникновения симптоматики преэклампсии? Можно ли сейчас обозначить «полезные» и «вредные» ПМЧ? Много вопросов возникает по выявлению и определению патологического влияния плацентарных наночастиц [49]. Этот перечень можно пополнить другими столь же важными вопросами.

Заключение

С момента первых публикаций [1, 5], в последующие 28 лет, следует констатировать очевидный прогресс в изучении плацентарных депортантов. Если рассматривать их в рамках репродуктивной системы мать—плацента—плод, то речь идет о значительном и постоянном потоке сигнальных белков по типу обратной связи в сегменте плацента—материнский организм. Поражают диапазон размеров и структурное разнообразие депортантов: от крупных многоядерных агрегатов, одноядерных клеток до субклеточных и мембранных частей синцитиотрофобласта, а также наночастиц. Их следует разделить на три типа. Первый — депортированный синцитиотрофобласт — многоядерные комплексы, несущие в своем составе ядерный материал и плацентарные гормоны для реализации прямого физиологического воздействия на эндотелий легочных капилляров, а через него — на многие системы матери. Второй тип — это плацентарные микрочастицы, свободно проникающие в большой круг кровообращения. Они вызывают гиперпродукцию цитокинов и системную воспалительную реакцию и, возможно, становятся триггерами развития преэклампсии. Третий — наночастицы. Дальнейшие перспективы изучения плацентарных депортантов связаны со стандартизацией методов их выявления и использованием комплексного подхода, в частности иммуногистохимии, проточной иммуноцитометрии, а также технологии анализа наночастиц.

Конфликт интересов отсутствует.

ЛИТЕРАТУРА

1. Волощук И.Н., Фидлер Р., Милованов А.П., Вербицкий М.Ш., Захарова О.Ю. Изолированные симпласты и стромальные синцитиальные почки нормальной плаценты человека при 6—14 неделях беременности. *Архив анатомии, гистологии и эмбриологии*. 1989;97(11):70-76.
2. Chua S, Wilkins T, Sargent I, Redman C. Trophoblast deportation in preeclamptic pregnancy. *Br J Obstet Gynaecol.* 1991;98(10):973-979.
3. Hawes CS, Suskin HA, Petropoulus A, Latham SE, Mueller UW. A morphological study of trophoblast isolated from peripheral

blood of pregnant women. *Am J Obstet Gynecol.* 1994;170(5,Pt 1):1297-300.

4. Johansen M, Redman CW, Wilkins T, Sargent IL. Trophoblast deportation in human pregnancy. *Placenta*. 1999;29(7):531-539. doi:10.1053/plac.1999.0422
5. Милованов А.П. *Патология системы мать-плацента-плод*. М.: Медицина; 1999:74-75.
6. Jäämeri KE, Koivuniemi AP, Carpén EO. Occurrence of trophoblast in the blood of toxaemic patients. *Gynaecologia*. 1965;160(5):315-320.
7. Schmidt M, Hoffmann B, Beelen D, Gellhaus A, Winterhager E, Kimmig R, Kasimir-Bauer S. Detection of circulating trophoblast particles in maternal blood in preeclampcia. *Hypertens. Pregnancy.* 2008;27(2):131-142. doi:10.1080/10641950701885170
8. Redman CW, Sargent IL. Circulating microparticles in normal pregnancy and pre-eclampsia. *Placenta*. 2008;29(Suppl A):S73-S77. doi:10.1016/j.placenta.2007
9. Askelund KL, Chamley LM. Trophoblast deportation part I: Review of the evidence demonstrating trophoblast shedding and deportation during human pregnancy. *Placenta*. 2011;32(10):716-723. doi:10.1016/j.placenta.2011.07.081
10. Pantham P, Askelund KL, Chamley LM. Trophoblast deportation part II: A review of the maternal consequences of trophoblast deportation. *Placenta*. 2011;32(10):724-731. doi:10.1016/j.placenta.2011.06.019
11. Redman CW, Tannetta DS, Dragovic PA, Gadiner C, Southcombe JH, Collet GP, Sargent IL. Review: Does size matter? Placental debris and the pathophysiology of preeclampsia. *Placenta*. 2012;33(Suppl):S48-S52. doi:10.1016/j.placenta.2011.12.006
12. Lapaire O, Holzgreve W, Oosterwiyk JC, Brinkhaus R, Bianchi DW. Georg Schmorl on trophoblasts in the maternal circulation. *Placenta*. 2007;28(1):1-5. doi:10.1016/j.placenta.2006.02.004
13. Attwood HD, Park WW. Embolism to the lungs by trophoblast. *J Obstet Gynaecol Br Commonw.* 1961;68:611-617.
14. Ikle F. Dissemination of syncytial Trophoblastic cells in the maternal blood stream during pregnancy. *Bull Schweizar Akad*. 1964;20:62-72.
15. Benirschke K, Kaufmann P. *Pathology of placenta human*. 4th ed. Springer; 2006.
16. Chamley LW, Chen Q, Ding J, Stone PR, Abumaree M. Trophoblast deportation: just a waste disposal system or antigen sharing? *J Reprod Immunol.* 2011;88(2):99-105. doi:10.1016/j.jri.2011.01.002
17. Abumare MH, Chamley LW, Badri M, El-Muzaini MF. Trophoblast debris modulates the expression of immune proteins in macrophages: a key to maternal tolerance of the fetal allograft? *J Reprod Immunol.* 2012;94(2):131-41. doi:10.1016/j.jri.2012.03.488
18. Chen Q, Chen L, Liu B, Vialli C, Stone P, Ching LM, Chamley L. The role of autocrine TGFbeta1 in endothelial cell activation induced by phagocytosis of necrotic trophoblasts: a possible role in the pathogenesis of pre-eclampsia. *J Pathol.* 2010;221(1):87-95. doi:10.1002/path.2690
19. Sargent IL, Borzychowski AM, Redman CW. Immunoregulation in normal pregnancy and pre-eclampsia: an overview. *Reprod Biomed Online.* 2006;13(5):680-6.
20. Милованов А.П., Сидорова И.С., Солоницын А.Н., Боровкова Е.И. Иммуногистохимическая оценка распределения фактора роста эндотелия сосудов в плаценте, плацентарном ложе матки при нормальной беременности и у женщин с приэклампсией. *Архив патологии*. 2008;70(3):12-18.
21. Cole LA, Butler S. Familial hCG syndrome: production of variable, degraded or mutant forms of hCG. *J. Reprod. Med.* 2014;59(9-10):435-442.
22. Benirschke K, Willes L. Deportation of trophoblastic emboli to maternal lung. *Chimerism.* 2010;1(1):15-18. doi:10.4161/chim.1.1.12140
23. Orozco AF, Lewis DE. Flow cytometric analysis of circulating microparticles in plasma. *Cytometry A*. 2010;77(6):502-514. doi:10.1002/cyto.a.20886
24. Сухарев А.Е., Булах Н.А., Ахушкова Л.М. Плацентарная щелочная фосфатаза — маркер эмбриональных и малигнизированных тканей. *Успехи современного естествознания.* 2011;4:41-46.
25. Messerli M, May K, Hansson SR, Schneider H, Holzgreve W, Hahn S, Rusterholz C. Feto-maternal interactions in pregnancies: placental microparticles activate peripheral blood monocytes. *Placenta*. 2010;31(2):106-112. doi:10.1016/j.placenta.2009.11.011
26. Chen LM, Liu B, Zhao HB, Stone P, Chen Q, Chamley L. IL-6, TNFalpha and TGFbeta promote nonapoptotic trophoblast deportation and subsequently causes endothelial cell activation. *Placenta*. 2010;31(1):75-80. doi:10.1016/j.placenta.2009.11.005
27. Van der Post JA, Lok CA, Boer K, Sturk A, Sargent IL, Nieuwland R. The functions of microparticles in pre-eclampsia. *Semin Thromb Hemost.* 2011;37(2):146-152. doi:10.1055/s-0030-1270342
28. Dragovic R, Gardiner C, Brooks A, Tannetta D, Ferguson D, Hole P, et al. Sizing and phenotyping of cellular vesicles using Nanoparticle Tracking Analysis. *Nanomedicine.* 2011;7(6):780-788. doi:10.1016/j.nano.2011.04.003
29. Mincheva-Nilsson L, Baranov V. Placenta—derived exosomes and syncytiotrophoblast microparticles and their role in human reproduction:immune modulation for pregnancy success. *Am J Reprod Immunol.* 2014;72(5):440-457. doi:10.1111/aji.12311
30. Nolte-'t Hoen EN, van der Vlist EJ, Aalberts M, Mertens HC, Bosch BJ, Bartelink W, et al. Quantitative and qualitative flow cytometric analysis of nanosized cell-derived membrane vesicles. *Nanomedicine*. 2012;8(5):712-720. doi:10.1016/j.nano.2011.09.006
31. Прокопюк В.Ю. Внеплацентарные трофобластические структуры: изучение, структура, функции, свойства, диагностическое и терапевтическое значение. *Акушерство и гинекология*. 2016;2:49-54.
32. Серов В.Н., Сухих Г.Т., ред. *Клинические рекомендации. Акушерство и гинекология*. 4-е изд. М.: ГЭОТАР-Медиа; 2014. 1027с.
33. Долгушина В.Ф., Сендюкова Е.Г. Особенности плацентарного апоптоза и клеточной пролиферации при преэклампсии. *Акушерство и гинекология*. 2015;2:12-19.
34. Chen ZY, Wang Q, Huang GY. Effect of Bushen Yiqi Huoxue Recipe on placental trophoblast apoptosis in fetal growth restricted pregnant rat. *Zhongguo Zhong Xi Yi Jie He Za Zhi*. 2010;30(6):611-616.
35. Ray J, Jurisicova A, Caniggia I. IFPA Trophoblast Research Award Lecture: the dynamic role of Bcl-2 family members in trophoblast cell fate. *Placenta*. 2009;30(Suppl A):S96-100. doi:10.1016/j.placenta.2008.11.008
36. Jeschke U, Schiessl B, Mylonas I, Kunze S, Kuhn C, Schulze S, et al. Expression of the proliferation marker Ki-67 and of p53 tumor protein in trophoblastic tissue of preeclamptic, HELLP, and in-

trauterine growth-restricted pregnancies. *Int J Gynecol Pathol.* 2006;25(4):354-360.

doi:10.1097/01.pgp.0000225838.29127.6

37. Padmini E., Uthra V, Lavanya S. Effect of HSP70 and 90 in modulation of JNK, ERK expression in preeclamptic placental endothelial cell. *Cell Biochem Biophys.* 2012;64(3):187-195.

doi:10.1007/s12013-012-9371-0

38. Rolfo A, Garcia J, Todros T, Post M, Caniggia I. The double life of MULE in preeclamptic and IUGR placentae. *Cell Death Dis.* 2012;3:e305.

doi:10.1038/cddis.2012.44

39. Cali U, Cavkaytar S, Sirvan L, Danisman N. Placental apoptosis in preeclampsia, intrauterine growth retardation, and HELLP syndrome: an immunohistochemical study with caspase-3 and bcl-2. *Clin Exp Obstet Gynecol.* 2013;40(1):45-48.

40. Zhang L, Jia L, Cui S, Shi Y, Chang A, Wang P, Zhang Z. AP-2α-dependent regulation of Bcl-2/Bax expression affects apoptosis in the trophoblast. *J Mol Histol.* 2012;43(6):681-689.

doi:10.1007/s10735-012-9439-6

41. Stevens DU, Al-Nasiry S, Bulten J, Spaanderman ME. Decidual vasculopathy in preeclampsia: lesion characteristics relate to disease severity and perinatal outcome. *Placenta.* 2013;34(9):805-809.

doi:10.1016/j.placenta.2013.05.008

42. Chamley LW, Holland OJ, Chen Q, Viall CA, Stone PR, Abumaree M. Review: where is the maternofetal interface? *Placenta.* 2014;35(Suppl):S74-80.

doi:10.1016/j.placenta.2013.10.014

43. Knight M, Redman CW, Linton EA, Sargent IL. Shedding of syncytiotrophoblast microvilli into the maternal circulation in preeclamptic pregnancies. *Br J Obstet Gynaecol.* 1998;105(6):632-640.

44. Zhang L, Wang Y, Liao AH. Quantitative abnormalities of fetal trophoblast cells in maternal circulation in preeclampsia. *Prenat Diagn.* 2008;28(12):1160-1166.

doi:10.1002/pd.2135

45. Orozco AF, Jorgez CJ, Ramos-Perez WD, Popek EJ, Yu X, Kozinetz CA, et al. Placental release of distinct DNA-associated micro-particles into maternal circulation: reflective of gestation time and preeclampsia. *Placenta.* 2009;30(10):891-897.

doi:10.1016/j.placenta.2009.06.012

46. Lau SY, Barrett CJ, Guild SJ, Chamley LW. Necrotic trophoblast debris increases blood pressure during pregnancy. *J Reprod Immunol.* 2013;97(2):175-182.

doi:10.1016/j.jri.2012.12.005

47. Gardiner C, Tannetta DS, Simms CA, Harrison P, Redman CW, Sargent IL. Syncytiotrophoblast microvesicles released from preeclampsia placentae exhibit increased tissue factor activity. *PLoS One.* 2011;6(10):e26313.

doi:10.1371/journal.pone.0026313

48. Shen F, Wei J, Snowise S, DeSousa J, Stone P, Viall C, et al. Trophoblast debris extruded from preeclamptic placentae activates endothelial cells: a mechanism by which the placenta communicates with the maternal endothelium. *Placenta.* 2014;35(10):839-847.

doi:10.1016/j.placenta.2014.07.009

49. Mayhew TM. Turnover of human villous trophoblast in normal pregnancy: what do we know and what do we need to know? *Placenta.* 2014;35(4):229-240.

doi:10.1016/j.placenta.2014.01.011

Поступила 07.10.2016