doi: 10.17116/patol201779156-60

Рефрактерная форма гранулематоза с полиангиитом орбиты: клинико-морфологическое наблюдение

Е.А. КОГАН[1], Я.О. ГРУША[1, 2], Д.С. ИСМАИЛОВА[1, 2], П.И. НОВИКОВ[1, 3], Ю.В. АБРАМОВА[2], А.Д. МЕШКОВ[1, 3], Э.Ф. РИЗОПУЛУ[2]

[1]ГОУ ВПО «Первый Московский государственный медицинский университет им. И.М. Сеченова» Минздрава России, Москва, Россия; [2]ФГБНУ «НИИ глазных болезней», Москва, Россия; [3]УКБ №3 Первого МГМУ им. И.М. Сеченова, Москва, Россия

Гранулематоз с полиангиитом (гранулематоз Вегенера, ГПА) орбиты характеризуется развитием гранулематозного воспаления с васкулитом сосудов мелкого калибра, может развиваться при локальной и генерализованной формах заболевания. После введения современных схем иммуносупрессивной терапии прогноз заболевания улучшился, однако, сохраняются рефрактерные к терапии формы ГПА, морфология которых недостаточно изучена. Представлен клинический случай рефрактерного ГПА с поражением орбиты с гистологическим и иммуногистохимическим исследованием. Особенность заключается в развитии тяжелого фиброза с накоплением преимущественно коллагена III типа и персистенцией гранулематозного воспаления и продуктивно-деструктивного васкулита.

Ключевые слова: гранулематоз с полиангиитом, гранулематоз Вегенера, поражение орбиты, рефрактерная форма.

Refractory form of orbital granulomatosis with polyangiitis: A clinical and morphological study

E.A. KOGAN[1], YA.O. GRUSHA[1, 2], D.S. ISMAILOVA[1, 2], P.I. NOVIKOV[1, 3], YU.V. ABRAMOVA[2], A.D. MESHKOV[1, 3], E.F. RIZOPULU[2]

[1]I.M. Sechenov First Moscow State Medical University, Moscow, Russia; [2]Research Institute of Eye Diseases, Moscow, Russia; [3]University Clinical Hospital Three, I.M. Sechenov First Moscow State Medical University, Moscow, Russia

Orbital granulomatosis with polyangiitis (Wegener's granulomatosis, GPA), which is characterized by granulomatous inflammation with small-vessel vasculitis, can develop in local and generalized forms of the disease. The introduction of current immunosuppressive therapy regimens has improved the prognosis of the disease; however, there are immunosuppressive treatment-refractory forms of GPA, the morphology of which has been inadequately investigated. The paper describes a clinical case of refractory GPA involving the orbit, as evidenced by histological and immunohistochemical examinations. The specific feature of the case is the development of severe fibrosis with the accumulation of mainly type III collagen and the persistence of granulomatous inflammation and productive-destructive vasculitis.

Keywords: granulomatosis with polyangiitis, Wegener's granulomatosis, orbital lesion, refractory form.

Гранулематоз с полиангиитом (ГПА), ранее известный как гранулематоз Вегенера, остается малоизученным, редким системным заболеванием, характеризующимся развитием гранулематозного воспаления и некротизирующего васкулита с поражением мелких сосудов. Поражаться может практически любой орган в зависимости от формы заболевания: от локального, при котором заинтересованы верхние дыхательные пути и/или органы зрения и слуха, до генерализованного варианта с мультисистемным поражением [1—4].

Наиболее частое офтальмологическое проявление ГПА, встречающееся в 5—63,2% случаев, — гранулематозное воспаление орбиты [5—8]. В исследовании J. Holle у 72,3% пациентов с поражением орбиты была ранняя системная и генерализованная форма ГПА, а у 27,5% — локальная [9]. Особую сложность с точки зрения диагностики составляет группа пациентов, у которых заболевание манифестирует с поражения органа зрения. Клиническая картина, как правило, малоспецифична: выраженный, болезненный экзофтальм, отек и покраснение периорбитальных тканей. Характерным признаком при компьютерной томографии (КТ) является сопутствующая патология полости носа и придаточных пазух, особенно при наличии костной деструкции, однако, это не является обязательным признаком [10], на ранних стадиях заболевание может протекать изолированно. В такой ситуации значительную роль играет результат гистологического исследования биоптата орбиты. Весьма актуальным остает-

© Коллектив авторов, 2017

Абрамова Юлия Вадимовна — аспирант; e-mail: julia-abram@yandex.ru

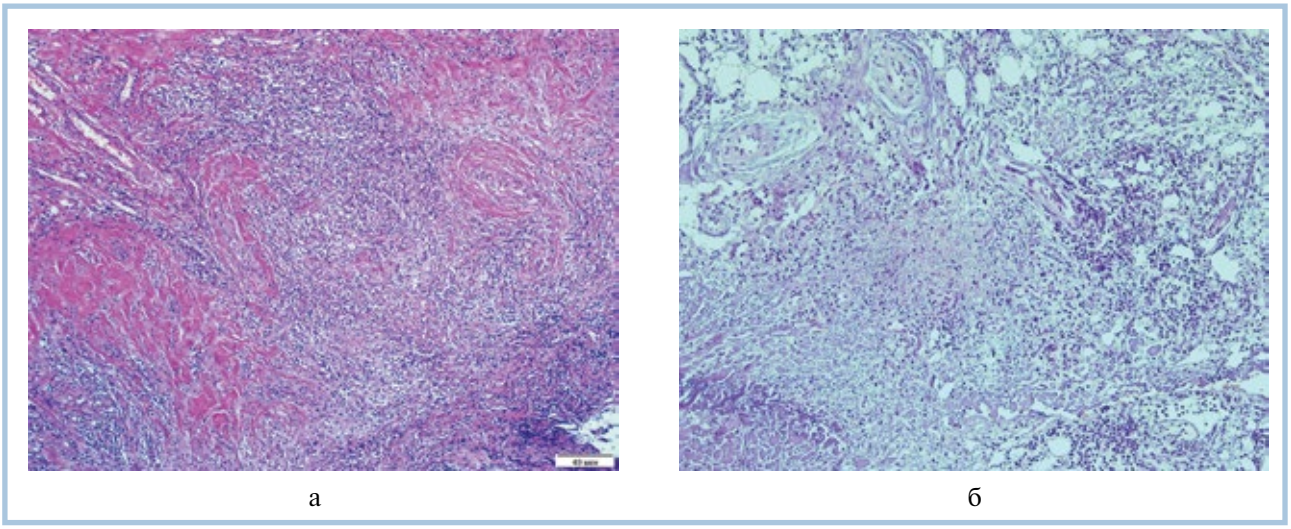

а б

Рис. 1. **Микроскопическая картина ГПА орбиты.**

а — до лечения: выраженная воспалительная реакция, пролиферативно-деструктивный васкулит; б — после иммуносупрессивного лечения спустя 1,5 года: воспалительная инфильтрация сохраняется, наблюдаются обширные очаги фиброза. Окраска гематоксилином и эозином. ×100.

ся поиск гистологических особенностей ГПА. Наш случай демонстрирует клинические и морфологические особенности гранулемы орбиты, рефрактерной к иммуносупрессивной терапии.

Приводим собственное наблюдение.

Пациент *Г.*, 40 лет, наблюдался в НИИ глазных болезней. Впервые отметил отек верхнего века слева, быстро нарастающий экзофтальм и боль в области левой орбиты осенью 2010 г. На момент осмотра офтальмологами экзофтальм левого глаза составлял 5 мм, репозиция его была резко затруднена, подвижность ограничена в наружных отведениях. Острота зрения левого глаза снижена до 0,1, внутриглазное давление OD/OS 16/24 мм рт.ст. При проведении КТ выявлено ретробульбарное образование левой орбиты размером 22×19×20 мм с четким контуром, однородной структурой со средней плотностью до 36 ед. С целью верификации диагноза взята биопсия. При ревизии орбиты (сентябрь 2010 г.) по медиальной стенке выявлена плотная бугристая ткань с диффузным характером роста, распространяющаяся на окружающие мягкие ткани, включая внутреннюю прямую мышцу. При гистологическом исследовании обнаружены фрагменты фиброзно-жировой ткани, пронизанные воспалительным инфильтратом, состоящим из лимфоидных, макрофагальных элементов, плазматических клеток с примесью нейтрофилов. Воспалительный инфильтрат распространялся на поперечно-полосатую мышцу. Обнаружены явления продуктивно-деструктивного тромбоваскулита и продуктивного васкулита, некоторые с выраженными склеротическими изменениями вплоть до полной облитерации просвета **(рис. 1, а)**.

Пациент был консультирован в Клинике нефрологии, внутренних и профессиональных болезней им. Е.М. Тареева Первого МГМУ им. И.М. Сеченова. На основании результатов проведенного обследования в стационаре (июнь 2011 г.) не обнаружено признаков поражения других органов и систем (в том числе верхних дыхательных путей и органа слуха — осмотр ЛОР-врача и КТ околоносовых пазух носа, органов грудной клетки, исследование функции внешнего дыхания, почек, кожи, суставов, периферической и центральной нервной системы, сердечно-сосудистой системы). АНЦА к протеиназе-3 и миелопероксидазе в пределах нормальных значений. Данных, подтверждающих IgG4-связанное заболевание, также не обнаружено. На основании клинической картины объемного поражения левой орбиты и результатов морфологического исследования состояние расценено как локальная форма ГПА с поражением органа зрения. Учитывая высокую активность местного процесса, начата активная иммуносупрессивная терапия: внутрь метилпреднизолон в дозе 32 мг/сут и циклофосфамид в дозе 50 мг/сут с постепенным повышением до 150 мг/сут под контролем показателей крови. Переносимость лечения была удовлетворительной, отмечено постепенное уменьшение выраженности болевого синдрома.

После выписки из стационара продолжал лечение в прежнем объеме, однако, в течение месяца отмечено постепенное ухудшение самочувствия: появилось онемение стоп, лица и волосистой части головы, отмечено возобновление и нарастание болей. Спустя 4 мес активной иммуносупрессивной терапии констатирована ее недостаточная эффективность, и пациент был повторно госпитализирован (октябрь 2011 г.) для динамического обследования.

Результаты обследования подтвердили отсутствие других системных поражений (повторное исследование АНЦА также в пределах нормальных значений), обсуждали альтернативные диагнозы (в том числе опухоль орбиты, IgG4- связанное заболевание), а также ГПА, рефрактерный к стандартной терапии. В связи с отсутствием эффекта от проводимой терапии и появлением нежелательных эффектов (синдром Кушинга, повышение артериального давления) рекомендовано медленное снижение дозы метилпреднизолона до поддерживающей. При обследовании в НИИ глазных болезней экзофтальм слева составлял 8 мм, репозиция глаза практически отсутствовала. Левый

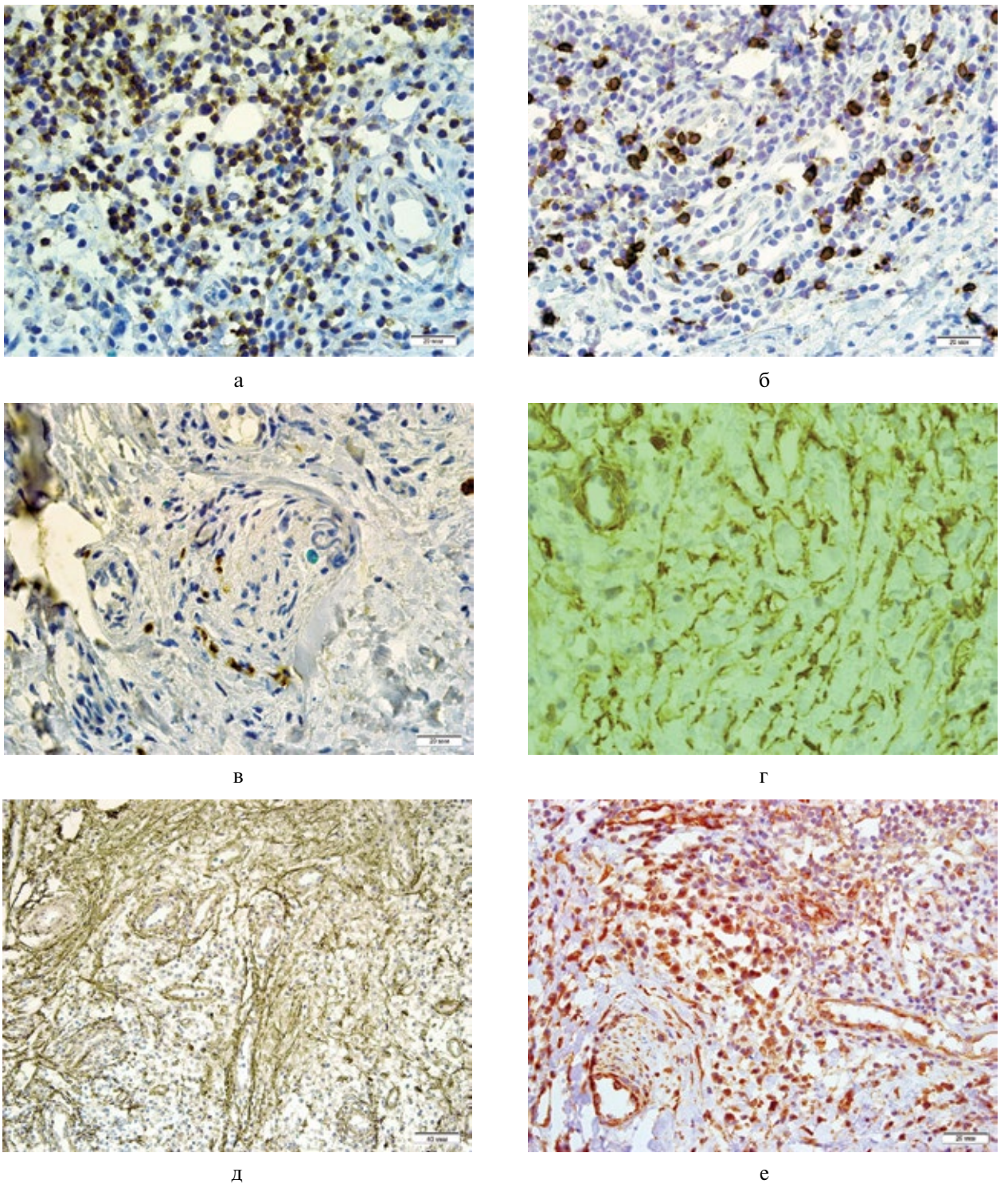

Рис. 2. **Иммуногистохимическая картина ГПА орбиты.**

а — $CD4^+$-лимфоциты в воспалительной ткани; б — $CD8^+$-лимфоциты в воспалительной ткани; в — CD56 (NK-клетки) в воспалительной ткани; г — Vim (мезодермальная ткань); д — Col III в гранулематозной ткани; е — VEGF. Иммуногистохимическая реакция. а—г, е — ×200; д — ×100.

глаз ослеп в результате атрофии зрительного нерва. Наблюдалось ограничение подвижности глазного яблока во всех отведениях (рестриктивная офтальмоплегия), лагофтальм 2 мм. В связи с сильными болями, нарастающим экзофтальмом, высоким риском развития экспозиционной кератопатии решено удалить часть гранулематозных разрастаний. В конце января 2012 г. произведено частичное удаление образования орбиты ретрокарункулярным доступом. На глубине 25 мм от плоскости разреза обнаружена ткань белесоватого цвета с неровной поверхностью, спаянная с окружающей жировой клетчаткой и экстраокулярными мышцами. Ткань имела исключительную плотность, не разрезалась ножом. Удалены фрагменты образования объемом около 2 см^3 с применением высокоэнергетического оборудования.

Проведено гистологическое и иммуногистохимическое исследование удаленного материала. В биоптатах обнаружена фиброзно-жировая ткань с обширными участками склероза и очаговыми воспалительными инфильтратами, состоящих из лимфогистиоцитарных элементов с примесью большого количества плазмоцитов и наличием сосудов с утолщенными склерозированными стенками и явлениями продуктивного васкулита **(см. рис. 1, б)**. По сравнению с предыдущим исследованием отмечено усиление фиброза при сохранении воспалительной реакции. При иммуногистохимическом исследовании преобладают CD4$^+$-лимфоциты (45% клеток инфильтрата, **рис. 2, а**), обнаруживаются CD8$^+$-лимфоциты (8% клеток инфильтрата, **см. рис. 2, б**), единичные NK-клетки (CD56) (1%, **см. рис. 2, в**), макрофаги, лейкоциты, а также миофибробласты (37% клеток инфильтрата). Остальную часть клеточного инфильтрата составляют В-лимфоциты и плазматические клетки. В очагах склероза доминируют миофибробласты и фибробласты **(см. рис. 2, г)**. В экстрацеллюлярном матриксе грануляционной ткани преобладает коллаген III типа **(см. рис. 2, д)**. Коллаген IV типа в базальных мембранах стенок сосудов гранулематозной ткани. Коллаген I типа обнаруживается в небольших количествах преимущественно в зонах фиброза. Клетки грануляционной ткани и эндотелия сосудов обладают высокой экспрессией матриксной металлопротеиназы 2 и 9 и VEGF **(см. рис. 2, е)**.

В феврале—марте 2012 г. пациент госпитализирован в Клинику нефрологии, внутренних и профессиональных болезней им. Е.М. Тареева Первого МГМУ им. И.М. Сеченова для обследования и коррекции терапии, учитывая результаты повторного морфологического исследования. Очередное обследование подтвердило локальный характер патологического процесса, ограниченного поражением левой орбиты. Впервые обнаружено минимальное повышение АНЦА к протеиназе-3 (6 МЕ/л при норме до 5 МЕ/л). В качестве препарата выбора рассматривалось назначение ритуксимаба, однако, по административным обстоятельствам (необходимость получения препарата по месту жительства) принято решение о попытке назначения метотрексата, первоначально в дозе 10 мг/нед с рекомендацией постепенного повышения до 20—25 мг/нед под контролем анализов амбулаторно. Также было рекомендовано назначение глюкокортикоидов в повышенной дозе (пульс-терапия, назначение преднизолона внутрь в дозе 1 мг/кг), от чего пациент категорически отказался.

В последующем пациент наблюдался амбулаторно в течение 1,5 лет. Отмечали положительную динамику и отсутствие ухудшения состояния. В дальнейшем динамика состояния неизвестна.

Обсуждение

Особенность анализируемого случая заключается в резистентности к иммуносупрессивной терапии и нарастании клинических проявлений ГПА орбиты. При этом отмечены увеличение фиброзных изменений с накоплением коллагена III типа и персистенция гранулематозного воспаления и васкулитов.

Механизм резистентности может быть связан с сохранением активации CD4$^+$-лимфоцитов, которые преобладают в гранулематозной ткани и выработки цитокинов, направленных на поддержание воспаления. Кроме того, васкулиты поддерживают ишемическое повреждение. Развивающийся в результате фиброз может препятствовать проникновению иммуносупрессивных препаратов в очаг воспаления, что и определяет резистентность к терапии. Возникают порочный круг и персистенция воспаления. Считается, что формирование гранулемы при АНЦА-ассоциированных васкулитах сопровождается нарушением Т-клеточного иммунного ответа, включающем выработку Т-хелперов 1-го и 17-го типов (Th1, Th17), аномальных Т-лимфоцитов, экспрессирующих NK-рецепторы, а также дисфункцию Т-регуляторного звена [11]. Нарушение взаимодействия Т-лимфоцитов и макрофагов приводит к недостаточному эффероцитозу (удалению клеточного дебриса) [12]. Происходят дополнительная активация лимфоцитов, повышение выработки провоспалительных цитокинов. Отдельную роль в поддержании длительно текущего воспаления играют В-лимфоциты и плазматические клетки, вырабатывающие большое количество иммуноглобулинов, в частности IgG4, ассоциируемого с выраженным фиброзом. Кроме того, известно, что выраженность фиброзных изменений прямо пропорциональна активности и агрессивности воспаления и последующему повреждению тканей. Перечисленные факторы объясняют чрезвычайно агрессивное, длительно персистирующее воспаление, характерное для ГПА, сопровождающееся выраженными фиброзными изменениями [13]. Наш пример подтверждает вышеизложенное, а также демонстрирует, что повреждение при ГПА имеет двойственное происхождение: во-первых, за счет первичной иммунопатологической реакции с вторичным повреждением в очаге воспаления под действием провоспалительных цитокинов, а во-вторых, за счет ишемии в результате васкулитов. Выраженный фиброз является следствием длительно текущего, непрекращающегося воспаления с накоплением коллагена III типа.

Заключение

Особенность клинико-морфологического наблюдения заключается в развитии тяжелого фиброза с накоплением преимущественно коллагена III типа и персистенцией гранулематозного воспаления и продуктивно-деструктивного васкулита. Представленные морфологические данные объясняют рефрактерное течение ГПА, а также крайнюю плотность орбитальный образований и целесообразность их удаления.

Конфликт интересов отсутствует.

ЛИТЕРАТУРА

1. Груша Я.О., Исмаилова Д.С., Новиков П.И., Абрамова Ю.В. Офтальмологические проявления гранулематоза с полиангиитом (гранулематоз Вегенера). *Терапевтический архив*. 2015;87(12):111-116.
   doi:10.17116/terarkh20158712111-116
2. Jennette JC, Falk RJ, Bacon PA, Basu N, Cid MC, Ferrario F, et al. 2012 revised International Chapel Hill Consensus Conference. *Arthritis Rheum*. 2013;65(1):1-11.
   doi:10.1002/art.37715
3. Falk RJ, Gross WL, Guillevin L, Hoffman GS, Jayne DR, Jennette JC, et al. Granulomatosis with polyangiitis (Wegener's): an alternative name for Wegener's granulomatosis. *Arthritis Rheum*. 2011;63(4):863-864.
   doi:10.1002/art.30286
4. Новиков П.И., Семенкова Е.Н., Моисеев С.В. Современная номенклатура системных васкулитов. *Клиническая фармакология и терапия*. 2013;1:70-74.
5. Hoffman GS, Kerr GS, Leavitt RY, Hallahan CW, Lebovics RS, Travis WD, Rottem M, Fauci AS. Wegener granulomatosis: an analysis of 158 patients. *Ann Intern Med*. 1992;116(6):488-498.
   doi:10.7326/0003-4819-116-6-488
6. Новиков П.И., Моисеев С.В., Кузнецова Е.И., Семенкова Е.Н., Мухин Н.А. Изменения течения заболевания и прогноза гранулематоза с полиангиитом (Вегенера): результаты 40-летнего наблюдения. *Клиническая фармакология и терапия*. 2014;1:32-37.
7. Jiang B, Zhao YY, Wei SH. Granulomatosis with polyangiitis: the relationship between ocular and nasal disease. *Ocul Immunol Inflamm*. 2013;21(2):115-118.
   doi:10.3109/09273948.2012.747618
8. Fauci AS, Haynes BF, Katz P, Wolff SM. Wegener's granulomatosis: prospective clinical and therapeutic experience with 85 patients for 21 years. *Ann Intern Med*. 1983;98(1):76-85.
   doi:10.7326/0003-4819-98-1-76
9. Holle JU, Voigt C, Both M, Holl-Ulrich K, Nölle B, Laudien M, et al. Orbital masses in granulomatosis with polyangiitis are associated with a refractory course and a high burden of local damage. *Rheumatology (Oxford)*. 2013;52(5):875-882.
   doi:10.1093/rheumatology/kes382
10. Tan LT, Davagnanam I, Isa H, Taylor SR, Rose GE, Verity DH, et al. Clinical and imaging features predictive of orbital granulomatosis with polyangiitis and the risk of systemic involvement. *Ophthalmology*. 2014;121(6):1304-1309.
    doi:10.1016/j.ophtha.2013.12.003
11. Lamprecht P, Wieczorek S, Epplen JT, Ambrosch P, Kallenberg CG. Granuloma formation in ANCA-associated vasculitides. *APMIS Suppl*. 2009;(127):32-36.
    doi:10.1111/j.1600-0463.2009.02474.x
12. Hilhorst M, Shirai T, Berry G, Goronzy JJ, Weyand CM1. T cell—macrophage interactions and granuloma formation in vasculitis *Front Immunol*. 2014;5:432.
    doi:10.3389/fimmu.2014.00432
13. Talar-Williams C, Sneller MC, Langford CA, Smith JA, Cox TA, Robinson MR. Orbital socket contracture: a complication of inflammatory orbital disease in patients with Wegener's granulomatosis. *Br J Ophthalmol*. 2005;89(4):493-497.
    doi:10.1136/bjo.2004.050039

Поступила 30.08.2016