doi: 10.17116/patol201779152-55

Наблюдение прототекоза кожи

И.А. КАЗАНЦЕВА[1], А.В. МОЛОЧКОВ[1], А.В. СУХОВ[2], Е.В. БОНДАРЕНКО[1]

[1]ГБУ «Московский областной научно-исследовательский клинический институт им. М.Ф. Владимирского», Москва, Россия; [2]ГБУЗ «Поликлиника №129 «Центр Здоровой Кожи», Москва, Россия

В статье приведено описание случая редкой оппортунистической инфекции — поражение кожи одноклеточной нехлорофилловой водорослью рода *Prototheca*. Дано подробное патоморфологическое описание очагов кожного прототекоза — пандермального воспалительного инфильтрата, гранулем, псевдоэпителиоматозных разрастаний эпидермиса, внутриэпидермальных абсцессов. Даны критерии обнаружения возбудителя в гистологических срезах.

Ключевые слова: прототека, прототекоз кожи, патоморфологическая диагностика.

A case of cutaneous protothecosis

I.A. KAZANTSEVA[1], A.V. MOLOCHKOV[1], A.V. SUKHOV[2], E.V. BONDARENKO[1]

[1]M.F. Vladimirsky Moscow Regional Research Clinical Institute, Moscow, Russia; [2]Healthy Skin Center, Polyclinic One Hundred and Twenty-Nine, Moscow, Russia

The paper describes a case of a rare opportunistic infection, such as skin lesion caused by achlorophyllic unicellular algae of the genus Prototheca. It provides a detailed pathologic description of the foci of cutaneous protothecosis, such as pandermal inflammatory infiltrate, granulomas, pseudoepitheliomatous hyperplasia, and intraepidermal abscesses. Criteria for pathogen detection in histological sections are given.

Keywords: Prototheca, cutaneous protothecosis, pathological diagnosis.

Прототекоз — редкая оппортунистическая инфекция, обычно встречается у собак, кошек и крупного рогатого скота, вызывая энтерит, мастит, менингоэнцефалит. Первый случай прототекоза у человека описан R. Davies и соавт. в 1964 г. [1]. В отечественной литературе мы встретили только одно сообщение о летальном случае прототекоза с поражением головного мозга [2].

Возбудителем прототекоза является одноклеточная безхлорофилловая водоросль рода *Prototheca*, жизненный цикл который схож с водорослями рода *Chlorella*. Установлены возбудители заболеваний человека — *P. wickerhamii* и *P. zopfii*, такие возбудители широко распространены в окружающей среде, особенно в стоячей воде, почве, биологических отходах [1].

Среди инфекций, поражающих человека, преобладает кожный прототекоз, встречаются также бурсит локтевого сустава, теносиновиты и системная диссеминированная болезнь с поражением внутренних органов и ЦНС [1, 3, 4]. К настоящему времени в англоязычной литературе имеются сообщения более чем о 100 случаях кожного прототекоза [1, 5].

Наиболее частыми факторами риска заражения прототекозом считают диабет [6], длительный прием кортикостероидов [7], описывают также случаи ассоциации прототекоза со злокачественными новообразованиями [8].

Клиническая манифестация прототекоза кожи неспецифична: папулы, бляшки, узелки, веррукозные, эрозивно-язвенные элементы, коросты, экземоподобные, герпетиформные поражения. Наиболее типичная локализация кожного прототекоза — лицо, шея, конечности, реже — передняя и задняя поверхности торса. Заражение обычно происходит путем инокуляции возбудителя при микротравмах кожи.

Диагноз прототекоза обычно ставят на основании гистологического исследования биоптата. Характерными патоморфологическими проявлениями прототекоза являются пандермальный воспалительный инфильтрат, состав которого зависит от длительности патологического процесса, и образование некротизирующихся эпителиоидно-клеточных гранулем с гигантскими многоядерными клетками. При длительно существующих веррукозных поражениях обычно развивается псевдоэпителиоматозная гиперплазия эпидермиса с множественными внутриэпидермальными абсцессами. Возбудитель выявляется в очагах некроза, абсцедирования и гранулемах в виде почкующихся сферических организмов диаметром около 20 мкм с отчетливой клеточной мембраной. Трудность выявления возбудителей прототекоза в гистологических срезах определяется тем, что они не окрашиваются гематоксилином и эозином и обычно имеют вид оптически пустых пузырьков, но иногда удается увидеть округло-овальные тельца со слабоэозинофильным содержимым и двухслойной клеточной мембраной. При окрашивании реактивом Шиффа хорошо видны клеточная мембрана,

© Коллектив авторов, 2017

Бондаренко Екатерина Владимировна — научный сотрудник; e-mail: ekaterinabondarenko@inbox.ru



Рис. 1. **Поражение передней брюшной стенки пациентки *У.*, 66 лет.**

эндоспоры и пылевидная гранулярность цитоплазмы. Для *P. wickerhamii* характерны септированные спорангии, напоминающие морулы. В случаях затруднений в гистологической диагностике желательна идентификация возбудителя путем посева отделяемого или тканевого материала на микологических средах.

Приводим собственное наблюдение прогрессирующего прототекоза кожи у женщины 66 лет.

Пациентка *У.*, 66 лет, пенсионерка, жительница Московской области, обратилась за медицинской помощью в апреле 2015 г. по поводу опухолевидного, постепенно увеличивающегося образования кожи передней брюшной стенки, существующего длительное время (более года). В анамнезе — ректосигмоидальная резекция по поводу рака (гистологически высокодифференцированная аденокарцинома T3N0M0) в 2000 г. До настоящего времени колостома не закрыта, отмечается мацерация окружающей кожи.

Проживает в квартире многоэтажного дома, имеет участок земли для огорода. В качестве удобрения использует биологические отходы, которые покупает в зоопарке

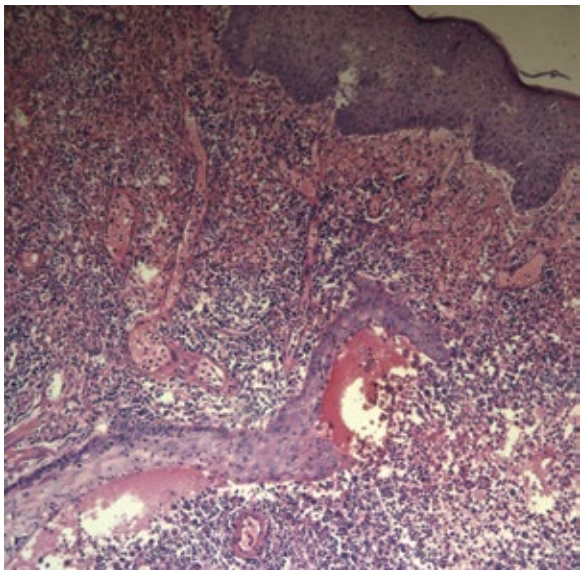

а

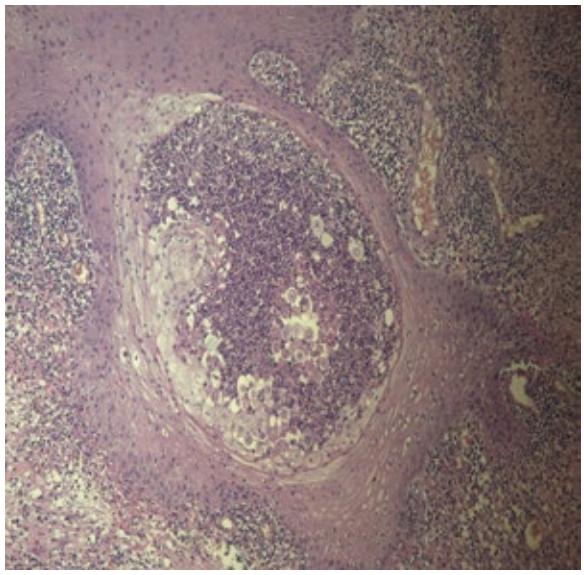

б

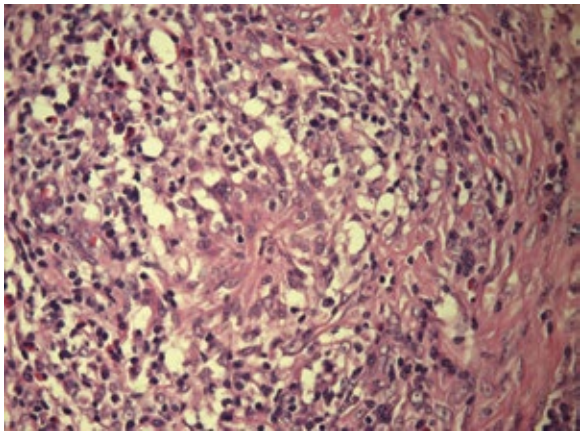

в

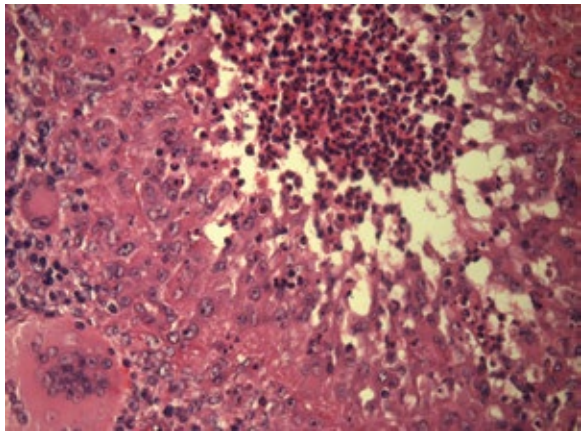

г

Рис. 2. **Патоморфология кожного прототекоза той же пациентки.**

а — пандермальный воспалительный инфильтрат, псевдоэпителиоматозные разрастания эпидермиса; б — внутриэпидермальный абсцесс с примесью акантолитических клеток; в — формирующаяся эпителиоидно-клеточная гранулема; г — лейкоцитарный детрит в центре гранулемы и гигантские многоядерные клетки. а—г — окраска гематоксилином и эозином; а, б — ×100, в, г — ×200.

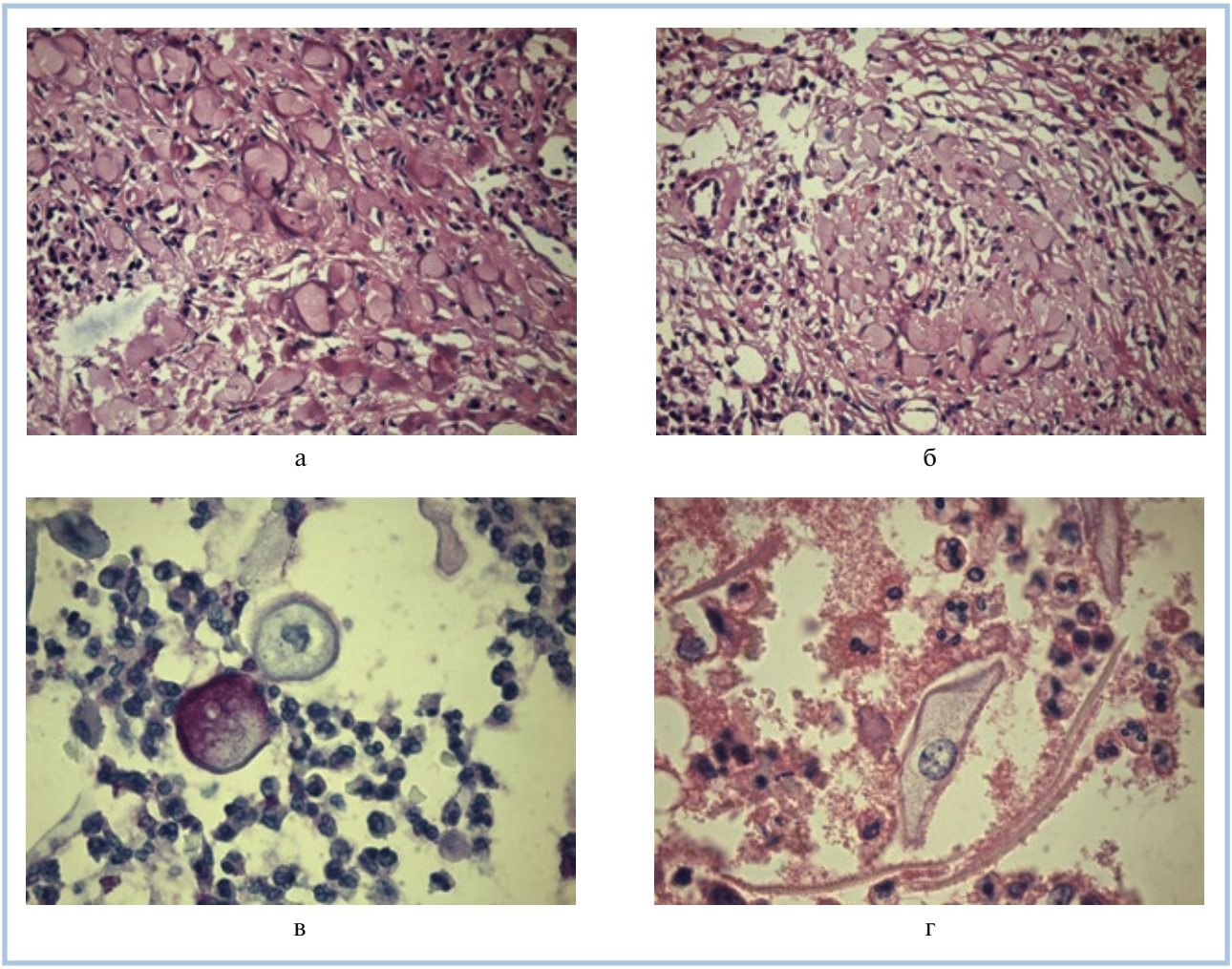

Рис. 3. **Прототека в гистологических срезах биоптата.**

а — спорангии прототеки в участке склероза; б — гранулемоподобные скопления спорангий прототеки; в — почкующиеся спорангии прототеки; г — прототека. а, б, г — окраска гематоксилином и эозином; в — ШИК; а, б — ×400; в, г — ×1000 (иммерсия).

и ветлечебнице. Начало заболевания связывает с укусами комаров и расчесами во время работы на огороде.

При осмотре на коже передней брюшной стенки слева имеется опухолевидное образование с четкими неровными контурами размером 15×10×6 см, красновато-бурого цвета, с мелкобугристой поверхностью, эрозиями, трещинами и гнойно-геморрагическим отделяемым **(рис. 1)**. По Панч-биопсии поставлен диагноз кондиломы Бушке—Левенштейна. После предварительной антибактериальной терапии выполнено радикальное иссечение образования с пластикой местными тканями.

Спустя 10 мес (февраль 2016 г.) снова обратилась к дерматологу, так как появились образования аналогичные удаленному, одно на коже задней поверхности голени и два на коже правого предплечья, наибольшее из которых достигало размера 4,3×4 см. Все образования удалены хирургическим путем. Для уточнения диагноза гистологические препараты и операционный материал одного из очагов на предплечье направлены в патологоанатомическое отделение Московского областного научно-исследовательского клинического института им. М.Ф. Владимирского.

В гистологических препаратах образования передней брюшной стенки определяется веррукозная гиперплазия эпидермиса с гиперкератозом и глубокими погружными разрастаниями эпидермиса в подлежащий воспалительный инфильтрат по типу псевдокарциноматозной гиперплазии **(рис. 2, а)**. Имеются множественные абсцессы с примесью акантолитических клеток как в поверхностных, так и в глубоких разрастаниях эпидермиса **(см. рис. 2, б)**. Вся толща дермы занята воспалительным инфильтратом, состоящим преимущественно из клеток, характерных для иммунного воспаления (лимфоциты, плазматические клетки, макрофаги) с гнездными скоплениями нейтрофилов и примесью эозинофилов. На фоне диффузного воспалительного инфильтрата определяются множественные гранулемы из эпителиоидных гистиоцитов с примесью округлых оптически пустых пузырьковидных образований и многоядерных гигантских клеток, часть гранулем в центре с гомогенным некрозом и/или лейкоцитарным детритом **(см. рис. 2, в, г)**. В глубоких отделах дермального инфильтрата формируется рубец с гиалинозом коллагена, в подкожной клетчатке иммунная реакция с образованием множественных лимфоидных фолликулов.

В гистологических препаратах образований кожи голени в участках склероза определяются множественные крупные овальной формы слабоэозинофильные пузырькововидные тельца, окруженные отчетливой двухслойной мембраной, как бы «встраивающиеся» в коллаген, по всей вероятности, погибшие спорангии прототеки **(рис. 3, а)**. Скопления таких же телец определяются периваскулярно и по типу гранулем **(см. рис. 3, б)**. В воспалительном инфильтрате, преимущественно в абсцессах, встречаются жизнеспособные почкующиеся спорангии прототеки **(см. рис. 3, в)**, в том числе с формированием морулярных телец, и единичные крупные одноклеточные организмы ланцетовидной формы со светлой цитоплазмой, центрально расположенным ядром и двухконтурной клеточной мембраной **(см. рис. 3, г)**.

В наиболее свежем образовании, располагающемся на предплечье, на большем протяжении эпидермис сохранен, имеются поверхностные эрозии и очаговые кровоизлияния в верхней дерме, в воспалительном инфильтрате определяется большое количество «молодых» спорангиев — оптически пустых округло-овальных телец с хорошо выраженной оболочкой, окрашивающихся реактивом Шиффа.

На основании результатов гистологического исследования пациентке поставлен диагноз кожного прототекоза и назначена терапия оргуналом (интраконазол) в дозе 400 мг 1 раз в сутки в течение 3 мес.

Несмотря на широкую распространенность прототеки в окружающей среде, случаи заболевания у человека диагностируются редко, врачи, в том числе и дерматологи, не знакомы с этой патологией. Прототекоз относится к оппортунистическим инфекциям, однако, судя по наблюдениям, описанным в литературе, он может развиваться и у людей с достаточно сохранным иммунитетом, особенно кожная форма этого заболевания [4].

Исходя из собственного опыта, можно предположить, что диагноз прототекоза не ставится при исследовании кожных биопсий, поскольку спорангии прототеки могут быть приняты за макрофаги, многоядерные гигантские клетки и даже за пузырькововидные артефакты.

Дифференциальный диагноз прототекоза следует проводить с глубокими микозами, болезнью кошачьей царапины, туберкулезом и другими инфекционными гранулематозами.

В приведенном наблюдении у пациентки были все условия для заражения прототекозом: дефектность иммунитета, обусловленная перенесенным онкологическим заболеванием и длительной работой на вредном химическом предприятии, постоянная травматизация кожи из-за наличия колостомы, а также характерный эпидемиологический анамнез: использование во время работы на огороде биологических отходов из ветлечебницы и зоопарка.

Конфликт интересов отсутствует.

ЛИТЕРАТУРА

1. Davies RR, Spencer H, Wakelin PO. A case of human protothecosis. Trans R Soc Trop Med Hyg. 1964;58:448-451.
2. Аравийский Р.А., Клименко Н.Н., Богомолова Т.С. Первый в России случай прототекоза головного мозга НИИ медицинской микологии им. П.Н. Кашкина СПб МАПО, Санкт-Петербург, Россия. *Проблемы медицинской микологии*. 2003;5(2):69.
3. Lass-Florl C, Mayr A. Human protothecosis. *Clin Microbiol Rev.* 2007;20(2):230-242.
   doi:10.1128/CMR.00032-06
4. Matsuda T, Matsumoto T. Protothecosis: a report of two cases in Japan and a review of the literature. *Eur J Epidemiol.* 1992;8(3):397-406.
5. Hillesheim PB, Bahrami S. Cutaneous protothecosis. *Arch Pathol Lab Med.* 2011;135(7):941-944.
   doi:10.1043/2010-0017-RSR.1
6. Zhang QQ, Li L, Zhu LP, Zhao Y, Wang YR, Zhu JH, Zhu M. Cutaneous protothecosis in a patient with diabetes mellitus and review of published case reports. *Mycopathologia*. 2012;173(2-3):163-171.
   doi:10.1007/s11046-011-9480-0
7. Okazaki C, Wakusawa C, Chikama R, Murakami K, Hitomi H, Satoh K, et al. A case of cutaneous protothecosis in a polyarteritis nodosa, patient and review of cases reported in Japan. *Dermatol Online J.* 2011;17(9).
8. Quynh-Giao Ly Nguyen, Ted Rosen. Cutaneous protothecosis in a patient with chronic lymphocytic leikemia: a case report and literature review. *J Fungi.* 2015;1(1):4-12.
   doi:10.3390/jof1010004