doi: 10.17116/patol201779143-51

Аногенитальные маммароподобные железы и связанные с ними заболевания. Часть 1. Доброкачественные опухоли и опухолеподобные процессы аногенитальных желез

А.М. КОНСТАНТИНОВА[1, 2, 3], И.Э. БЕЛОУСОВА[1, 3, 4], Д. КАЦЕРОВСКА[5], М. МИХАЛ[5], К.В. ШЕЛЕХОВА[1, 3], Д.В. КАЗАКОВ[5]

[1]Патологоанатомическое отделение Санкт-Петербургского клинического научно-практического центра специализированных видов медицинской помощи (онкологической) (зав. — д.м.н. К.В. Шелехова), Санкт-Петербург, Россия; [2]кафедра патологии Медицинского факультета Санкт-Петербургского государственного университета (зав. — к.м.н. Л.П. Чурилов), Санкт-Петербург, Россия; [3]кафедра патологической анатомии Частного образовательного учреждения высшего образования «Санкт-Петербургский медико-социальный институт» (зав. — проф. Д.Е. Мацко), Санкт-Петербург, Россия; [4]кафедра кожных и венерических болезней (рук. — проф. А.В. Самцов), Военно-медицинской академии, Санкт-Петербург, Россия; [5]кафедра патологии (рук. — проф. М. Михал) Карлского Университета, Пльзень, Чешская Республика

Маммароподобные железы являются нормальным анатомическим компонентом аногенитальной области и могут давать начало многочисленным доброкачественным и злокачественным опухолям, морфологически напоминающим аналогичные заболевания молочной железы. Обзор литературы дополнен описанием 286 случаев доброкачественных опухолей и опухолеподобных процессов маммароподобных желез. В статье представлена клинико-морфологическая характеристика папиллярной гидраденомы, фиброаденомы, доброкачественной филлоидной опухоли, лактирующей аденомы, склерозирующего аденоза, псевдоангиоматозной стромальной гиперплазии и др.

Ключевые слова: аногенитальная область, маммароподобные железы, вульва, папиллярная гидраденома, фиброаденома, филлоидная опухоль, фиброзно-кистозная болезнь, маммароподобная гамартома, псевдоангиоматозная стромальная гиперплазия.

Anogenital mammary-like glands and related lesions. Part 1. Benign tumors and tumor-like disorders

A.M. KONSTANTINOVA[1, 2, 3], I.E. BELOUSOVA[1, 3, 4], D. KACEROVSKA[5], M. MICHAL[5], K.V. SHELEKHOVA[1, 3], D.V. KAZAKOV[5]

[1]Pathology Department, Saint Petersburg Clinical Research and Practical Center for Specialized Types of Medical (Cancer) Care, Saint Petersburg, Russia; [2]Pathology Department, Medical Faculty, Saint Petersburg State University, Saint Petersburg, Russia; [3]Department of Pathology, Saint Petersburg Sociomedical Institute, Saint Petersburg, Russia; [4]Department of Dermatology and Venerology, Medical Military Academy, Saint Petersburg, Russia; [5]Sikl's Department of Pathology, Charles University Medical Faculty Hospital, Pilsen, Czech Republic

Anogenital mammary-like glands represent a normal anatomic constituent of the anogenital area and may give rise to many benign and malignant tumors that morphologically mimic similar breast diseases. The literature review is complemented by a description of 286 cases of benign tumors and tumor-like processes in the mammary-like glands. The paper presents the clinical and morphological characteristics of papillary hidradenoma, fibroadenoma, benign phyllodes tumor, lactating adenoma, sclerosing adenosis, pseudoangiomatous stromal hyperplasia, etc.

Keywords: anogenital area, mammary-like glands, vulva, hidradenoma papilliferum, fibroadenoma, phyllodes tumor, fibrocystic breast disease, mammary-like hamartoma, pseudoangiomatous stromal hyperplasia.

В 1991 г. van der Putte описал новый вариант кожных желез, имеющих специфическое гистологическое строение, отличающее их от эккринных, апокринных и молочных желез и в то же время имеющих с ними общие черты [1]. Первоначально они были названы «аногенитальные потовые железы» из-за общих черт с эккринными и апокринными потовыми железами [1], но при дальнейшем изучении выявлено значительное сходство их гистологического строения со строением молочных желез, и термин «аногенитальные маммароподобные» железы (МПЖ) вульвы оказался более предпочтительным [2].

МПЖ являются нормальным компонентом аногенитальной области и локализуются у женщин преимущественно в складке между малой и большой половыми губами, в меньшей концентрации в области промежности и

Константинова Анастасия Михайловна — канд. мед. наук, ассистент каф. патологии Санкт-Петербургского государственного университета; доцент каф. патологической анатомии Санкт-Петербургского медико-социального института; врач-патологоанатом Клинического научно-практического центра специализированных видов медицинской помощи (онкологической); e-mail: anastasia.konstantynova@gmail.com

© Коллектив авторов, 2017

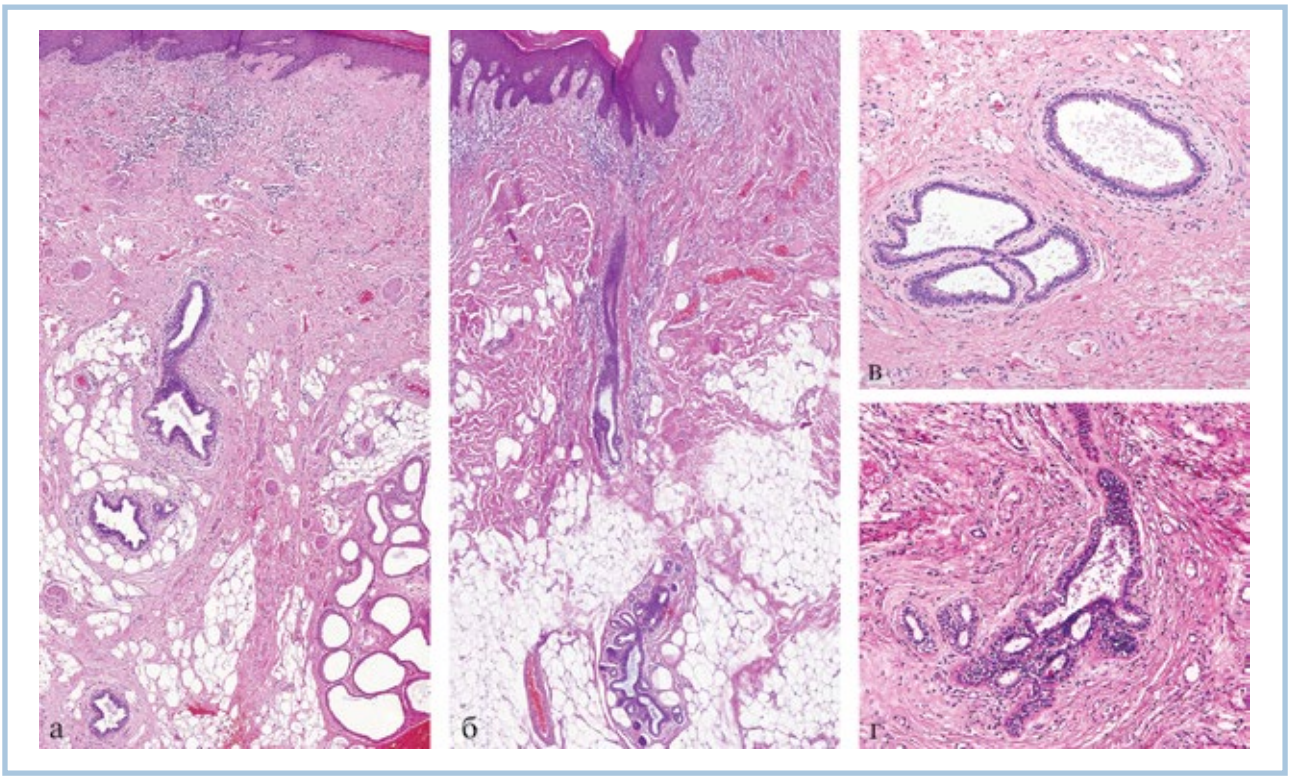

Рис. 1. **Морфология аногенитальных МПЖ.**

а, б — секреторный отдел железы и выводной проток (окраска гематоксилином и эозином, ×10); в, г — форма и характер ветвления лобулярных железистых структур, плотность стромы варьируют (окраска гематоксилином и эозином, ×50).

вокруг анального отверстия, у мужчин в венечной борозде, на вентральной стороне полового члена и в перианальной области [1].

Строение МПЖ может варьировать от широких, слегка извитых тубулярных структур, иногда формирующих ответвления и «дивертикулы» [1], до более сложных форм, в которых извитые структуры также образуют многочисленные ответвления с формированием долек, напоминающих дольки молочной железы **(рис. 1, а—г)**. Секреторный эпителий состоит из базального слоя миоэпителиальных клеток и внутреннего слоя либо призматических клеток с признаками апикальной секреции, либо клеток кубической формы в дольках. Вокруг желез имеется строма, состоящая из концентрически расположенных соединительнотканных волокон и варьирующая по плотности **(см. рис. 1, в, г)**. Протоки МПЖ открываются прямо на поверхность кожи. Эпителий протока представлен двумя рядами клеток — внутренним рядом призматических клеток и наружным, состоящим из миоэпителиальных клеток, последние присутствуют вплоть до внедрения протоков в эпидермис. В нижней части эпидермиса вокруг открывающихся на поверхность протоков МПЖ и в верхней части эпителия протоков содержатся светлые клетки, идентичные по цитологическим и иммуногистохимическим характеристикам клеткам Токера кожи соска молочной железы [3].

МПЖ отличаются от эккринных и апокринных потовых желез типом эпителия, более сложным строением секреторной части, циклическими изменениями эпителия и стромы. С другой стороны, по этим же признакам, а также по типу кубического и цилиндрического эпителия в дольках и призматического с апикальной секрецией в протоках, аналогичных терминальным дольковым протокам в молочной железе, МПЖ в значительной степени имеют сходство с молочными железами.

Предположение о том, что ряд патологических процессов и опухолей аногенитальной области, включая фиброзно-кистозную болезнь, фиброаденому, папиллярную гидраденому и некоторые карциномы, имеют отношение к аногенитальным МПЖ, вызвало необходимость пересмотра происхождения различных неопластических (доброкачественных и злокачественных) и реактивных состояний аногенитальной области, имеющих значительное сходство с аналогичными процессами в молочной железе.

Выполненный ниже обзор литературы данных патологических состояний дополнен собственными наблюдениями. Детально изучены 286 случаев доброкачественных опухолей и опухолеподобных процессов МПЖ, локализующихся в аногенитальной области, из архивов кафедры патологии Карлского университета (Пльзень), отдела морфологии опухолей НИИ онкологии им. Н.Н. Петрова (Санкт-Петербург), Санкт-Петербургского клинического научно-практического центра специализированных видов медицинской помощи (онкологического) и ОБУЗ Ивановского областного онкологического диспансера (Иваново) за период с 1993 по 2015 г.

Основные неопластические и реактивные процессы, относящиеся к аногенитальным МПЖ, и их гистологические аналоги в молочных железах представлены в **таблице**.

Основные неопластические и реактивные процессы, относящиеся к аногенитальным МПЖ, и их гистологические аналоги в молочных железах

Аногенитальные МПЖ	Молочные железы
Доброкачественные опухоли	
Папиллярная гидраденома	Интрадуктальная папиллома
Фиброаденома	Фиброаденома
Филлоидная опухоль, доброкачественная	Филлоидная опухоль, доброкачественная
Лактирующая аденома	Лактирующая аденома
Опухолеподобные процессы	
Аногенитальный склерозирующий аденоз	Склерозирующий аденоз
«Аденозная» опухоль	«Аденозная» опухоль
Фиброзно-кистозная болезнь	Фиброзно-кистозная болезнь
Маммароподобная гамартома	Маммарная гамартома
Псевдоангиоматозная стромальная гиперплазия	Псевдоангиоматозная стромальная гиперплазия

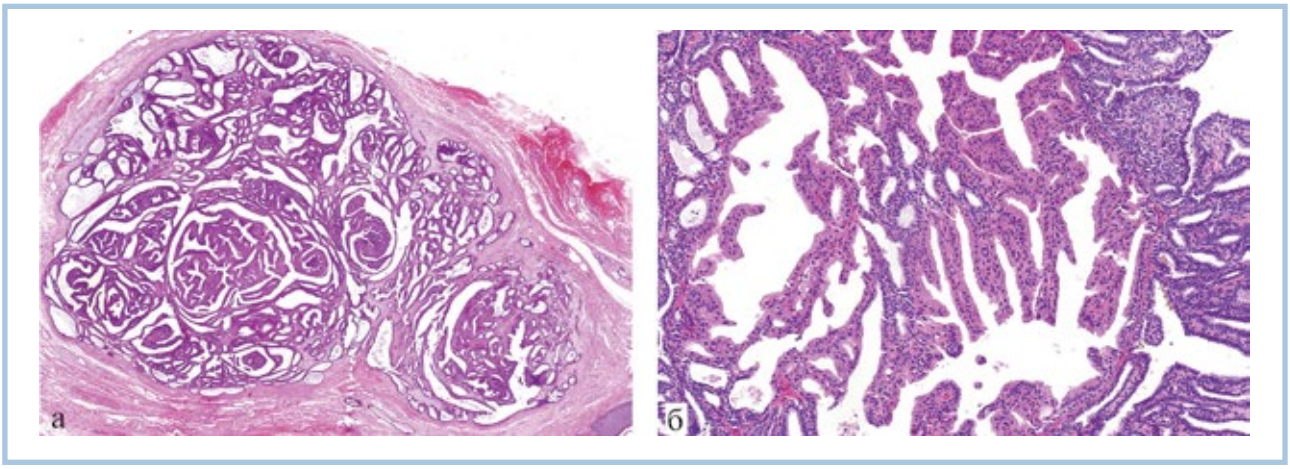

Рис. 2. **Папиллярная гидраденома.**

а — микроскопический вид папиллярной гидраденомы (окраска гематоксилином и эозином, ×10); б — клетки с обильной «стекловидной» розовой цитоплазмой при оксифильной метаплазии эпителия (окраска гематоксилином и эозином, ×50).

Папиллярная гидраденома

Папиллярная гидраденома (ПГ) — наиболее часто встречающаяся доброкачественная опухоль аногенитальной области у женщин белой расы среднего возраста [4, 5]. Микроскопическое строение ПГ аналогично интрадуктальной папилломе молочной железы и представляет собой кистозную структуру, выстланную эпителием и содержащую анастомозирующие между собой удлиненные тубулярные и сосочковые структуры **(рис. 2, а)**. Тубулярные структуры отделены друг от друга прослойками фиброзной ткани и образуют лабиринтоподобный рисунок. Сосочковые структуры организованы в «листовидную» модель. Эпителиальная выстилка состоит из внутреннего слоя призматического эпителия, часто с декапитирующей секрецией, и базального слоя миоэпителиальных клеток.

Различные структуры рассматривались в качестве возможного источника происхождения данной опухоли, в том числе эккринные и апокринные железы [6] и эктопическая ткань молочной железы [7]. Гипотезе, согласно которой ПГ развивается из апокринных потовых желез, противоречат следующие данные: ее появление не отмечено у мужчин, в аксиллярных областях и у женщин негроидной расы [5]. Общим свойством всех перечисленных исключений является наличие апокринных потовых желез в большой концентрации.

В исследовании, проведенном Offidani и соавт., показано, что 90% ПГ демонстрируют иммунореактивность с рецепторами прогестерона и эстрогенов аналогично МПЖ [8], тогда как типичные эккринные и апокринные потовые железы их лишены [8—10].

После описания МПЖ в 1991 г. [1] многие авторы отмечали наличие подобных желез в непосредственной близости к ПГ [8, 11]. Сходство гистологического строения ПГ с интрадуктальной папилломой молочной железы, развитие ее преимущественно у женщин в аногенитальной области, наличие рецепторов к прогестерону и эстрогенам и взаимное топографическое расположение поддерживают предположение о возникновении ПГ из МПЖ.

В проведенных нами исследованиях ПГ описаны некоторые новые гистопатологические характеристики данной опухоли, часто наблюдаемые при патологических процессах молочных желез [12—14]. Из 270 случаев ПГ, собранных нами из различных архивов, в 97 (36%) наблюдали оксифильную метаплазию эпителиальных клеток опухоли. В фокусах оксифильной метаплазии встречались клетки с обильной «стекловидной» розовой цитоплазмой,

содержащей яркие эозинофильные гранулы **(см. рис. 2 б)**. В метаплазированных областях имелись очаги умеренного ядерного и клеточного плеоморфизма. Аналогичные гистопатологические изменения в молочных железах, называемые апокринной метаплазией, чаще всего наблюдаются при склерозирующем аденозе, фиброаденомах, папилломах и других процессах. Сходные изменения в ПГ отмечены впервые в 1962 г. [4], затем бегло упоминались в работах еще двух авторов [8, 15]. Возможно, данные гистопатологические изменения ПГ встречаются не часто или не обращают на себя должного внимания.

Известно, что интенсивная эозинофилия цитоплазмы возникает из-за обильного содержания в ней одной или более органелл, отличных от рибосом — митохондрий, лизосом, цитофиламентов и др. Иммуногистохимическое исследование показало, что в большинстве наших случаев оксифильная метаплазия была следствием содержания в цитоплазме лизосом.

В дополнение к метапластическим изменениям эпителия опухоли мы наблюдали следующие гистопатологические симптомы, аналогичные наблюдаемым при доброкачественных процессах в молочной железе [12—14]:

1) зоны с выраженным солидным компонентом, напоминающим встречающуюся в молочных железах простую и атипичную дуктальную гиперплазию эпителия протоков [16, 17];

2) зоны, состоящие из овальных и веретенообразных клеток, напоминающие «струящуюся модель роста», описанную J. Azzopardi в процессах молочной железы [18];

3) области, аналогичные склерозирующему аденозу молочной железы с типичной и атипичной апокринной метаплазией [17];

4) фокальные светлоклеточные изменения неопластического секреторного эпителия, соответствующие так называемым лампроцитам, встречающимся при доброкачественных процессах в молочной железе и описанным F. Skorpril [19];

5) отсутствие периферического слоя миоэпителиальных клеток в зонах с оксифильной метаплазией, не определявшегося даже иммуногистохимическими маркерами, в совокупности с ядерным и клеточным плеоморфизмом метаплазированных клеток вызывало подозрения о злокачественных изменениях. Однако катамнез пациентов был без особенностей, и мы расценили эти изменения как атипичный апокринный аденоз.

В 74 (27%) случаях ПГ мы наблюдали МПЖ, находящиеся в непосредственной близости от опухоли.

Фиброаденома

Фиброаденома — редко встречающаяся доброкачественная опухоль МПЖ, локализующаяся в области вульвы или перианально. В литературе описано более 20 случаев фиброаденом аногенитальной области [20—39].

Мы наблюдали 8 случаев фиброаденом: 6 локализовались в области вульвы; 2 — в области промежности [40, 41]. Микроскопически опухоль идентична фиброаденоме молочной железы и состоит из фиброзной и железистой ткани **(рис. 3, а)**. Расширенные железистые трубочки располагаются среди фиброзной ткани (периканаликулярные структуры) или могут быть сдавлены фиброзной тканью (интраканаликулярные структуры). Эпителиальная выстилка представлена внутренним слоем кубического или призматического эпителия и наружным слоем миоэпителиальных клеток **(см. рис. 3, б)**. Иногда скопления протоков могут формировать дольчатые структуры [42]. Отмечено сходство между фиброаденомами кистозного строения и ПГ с преобладанием стромального компонента [25].

Предположение, что опухоли, возникающие из МПЖ, могут быть гормонально-зависимыми, для фиброаденом из МПЖ подтверждается в случае, описанном J. Sington [38]. У пациентки, получавшей заместительную гормональную терапию прогестероном и эстрогенами, развившаяся фиброаденома вульвы экспрессировала рецепторы к прогестерону. Несомненно, что иммунопрофиль фиброаденом МПЖ требует дальнейшего изучения.

Доброкачественная листовидная (филлоидная) опухоль

В патологии молочной железы доброкачественная листовидная опухоль представляет собой двухкомпонентное (соединительнотканное и эпителиальное) образование, которое, сохраняя общие черты с фиброаденомой, приобретает некоторые отличительные признаки. Особенности листовидной опухоли заключаются в появлении листовидных структур — истинных сосочков на широком основании, покрытых эпителием и вдающихся в просветы кистовидно увеличенных железистых полостей, и гиперцеллюлярности стромы. Листовидные опухоли в области вульвы встречаются чрезвычайно редко [42—47]. В нескольких случаях визуализировались структуры, напоминающие МПЖ [42—45]. Мы наблюдали один случай доброкачественной листовидной опухоли в перианальной области у пациентки 46 лет, которая по гистологическому строению была идентична филлоидной опухоли молочной железы [41].

Лактирующая аденома

Это очень редкая опухоль, в литературе описаны единичные наблюдения. Представляет собой четко отграниченное образование, состоящее из крупных эпителиальных клеток с гиперхромными ядрами и интрацитоплазматическими вакуолями с признаками секреции [48, 49].

Склерозирующий аденоз и «аденозная» опухоль МПЖ

В патологии молочной железы склерозирующий аденоз (СА) может встречаться в различных новообразованиях в виде компактной пролиферации мелких протоков с сохранением внутреннего эпителиального и периферического миоэпителиального слоев клеток вдоль окружающей их базальной мембраны [17]. Эти изменения сопровождаются фиброзом, атрофией эпителиальных клеток и компрессией тубулярных структур. Форма СА, принявшего значительные размеры и вследствие этого определяющегося клинически как опухоль, может быть интерпретирована как «аденозная» опухоль [50].

СА в аногенитальной области также может сопровождать четко очерченные нозологические формы [51] или вызывать клинически определяющееся опухолевидное образование — вышеупомянутую «аденозную» опухоль [52].

Мы наблюдали обе формы СА: первую — в нескольких случаях папиллярной гидраденомы [12, 14] и в доброкачественном образовании перианальной области у пациентки 41 года, которое мы трактовали как необычную гиперплазию МПЖ [53], так как оно полностью не соответствовало ни одному процессу, поражающему МПЖ или его аналог в молочной железе; вторую — в виде бессимптомно протекающего нодулярного образования диаметром 2 см в перианальной области у пациентки 46 лет, которое представляло

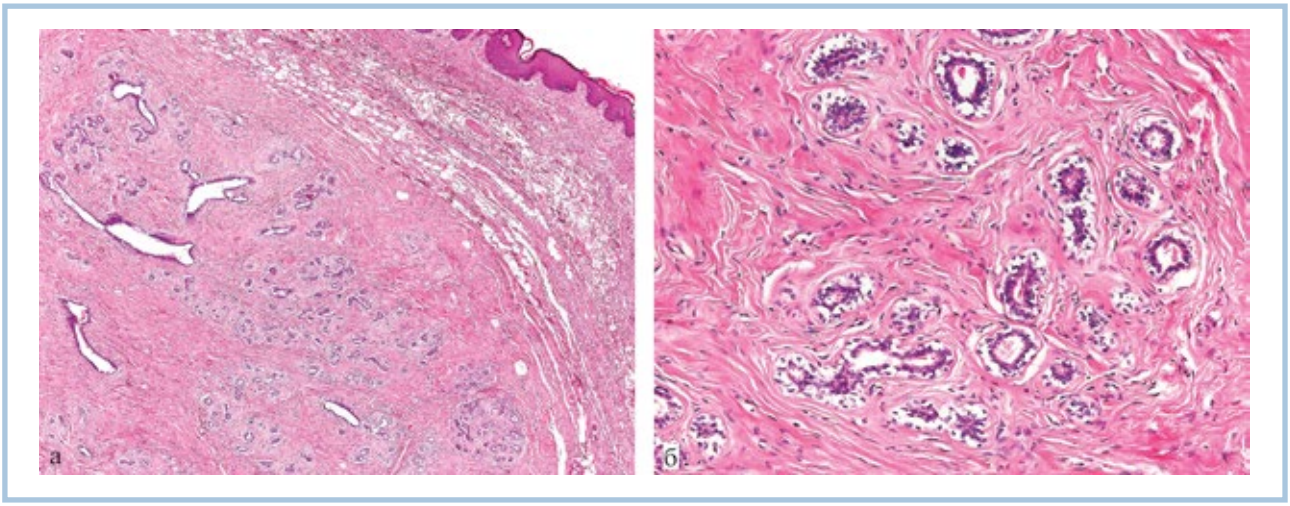

Рис. 3. **Фиброаденома МПЖ.**

а — фиброаденома идентична фиброаденоме молочной железы и микроскопически характеризуется пролиферацией фиброзной и железистой ткани (окраска гематоксилином и эозином, ×10); б — эпителиальная выстилка представлена внутренним слоем кубического эпителия и наружным слоем миоэпителиальных клеток (окраска гематоксилином и эозином, ×60).

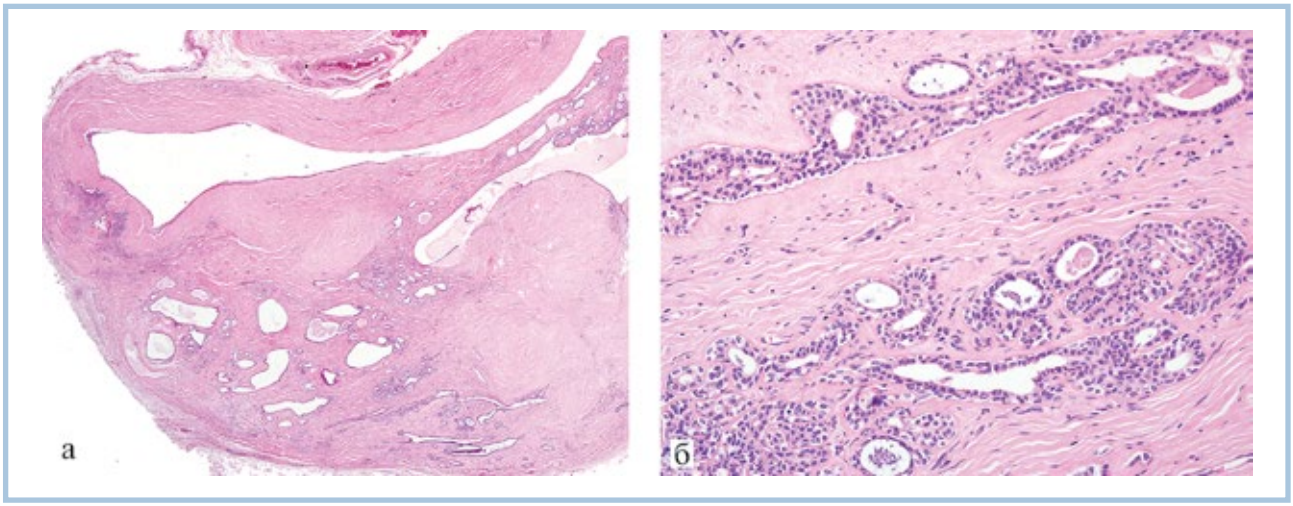

Рис. 4. **Фиброзно-кистозная болезнь.**

а — четко отграниченное, неинкапсулированное образование с различного размера кистами и выраженным фиброзом (окраска гематоксилином и эозином, ×5); б — пролиферация эпителия, соответствующая типичной дуктальной гиперплазии молочной железы (окраска гематоксилином и эозином, ×100).

собой «аденозную» опухоль, микроскопически состоящую из многочисленных областей склерозирующего аденоза, кист и микрокист, редких тубулярных структур с эпителиальными изменениями, напоминающими интрадуктальную гиперплазию [52]. Также имелись области с оксифильной метаплазией и светлоклеточными изменениями эпителия. Рецепторы к прогестерону и эстрогенам экспрессировали соответственно 50 и 20% эпителиальных клеток опухоли. Также выявлена моноклональность при анализе гена андрогенного рецептора человека (HUMARA, human androgen receptor gene) [52].

Фиброзно-кистозная болезнь

В патологии молочной железы фиброзно-кистозная болезнь (ФКБ) — частое доброкачественное заболевание молочной железы; морфологически характеризуется различного размера кистами, апокриновой метаплазией и гиперплазией эпителия, фиброзом, кальцификатами и хроническим воспалением [50].

Мы наблюдали редкий случай бессимптомного опухолеподобного образования на правой большой половой губе размером 1,5 см у 53-летней пациентки. При гистологическом исследовании обнаружены все морфологические черты, присущие ФКБ молочной железы **(рис. 4, а, б)** [54].

Такие изменения МПЖ встречаются редко. В исследовании A. Parks и соавт. перечислены 11 случаев фиброзно-кистозной болезни АМПЖ [55], однако, большинство описанных случаев не имели типичной для ФКБ морфологии [54].

Маммароподобная гамартома

В патологии молочной железы маммарная гамартома — четко отграниченное, преимущественно инкапсулиро-

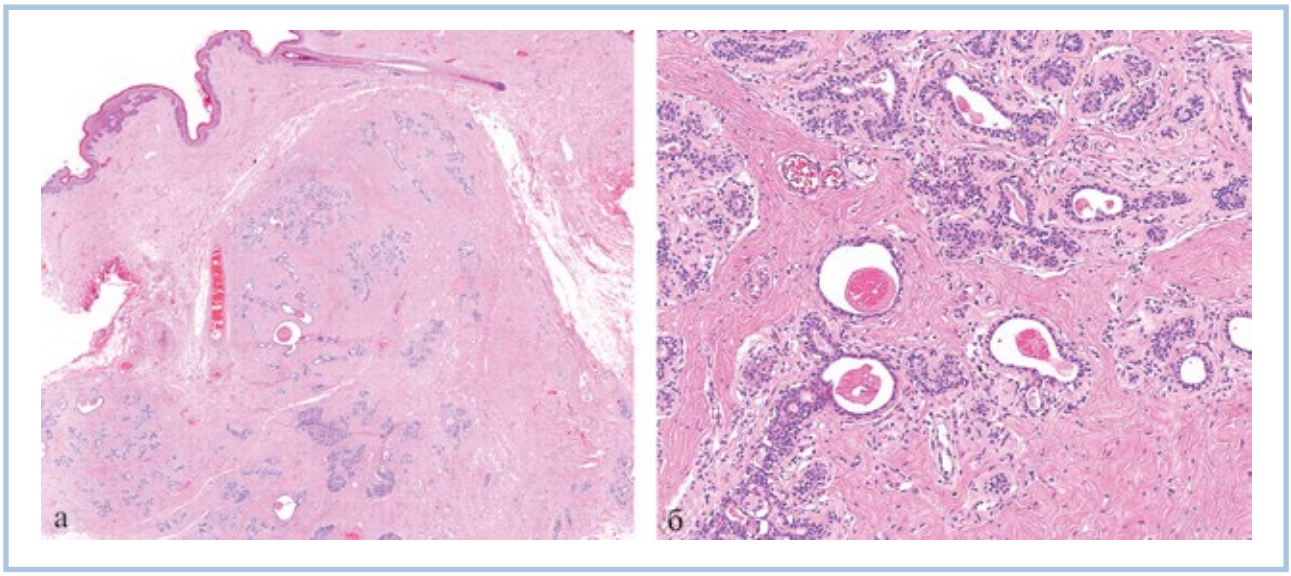

Рис. 5. **Маммароподобная гамартома.**

а — четко отграниченное, неинкапсулированное образование представлено плотными коллагеновыми волокнами, между которыми расположены маммароподобные дольки (б) и несколько расширенные протоки (б) (окраска гематоксилином и эозином; а — ×5, б — ×50).

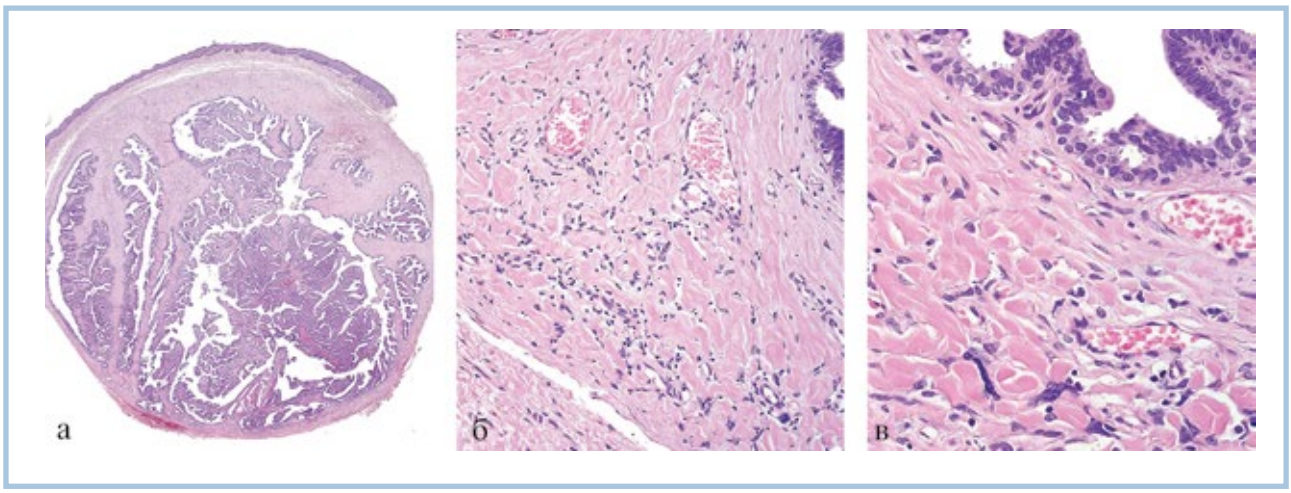

Рис. 6. **Смешанная опухоль МПЖ.**

а — смешанная опухоль с участками фиброаденомы и папиллярной гидраденомы (окраска гематоксилином и эозином, ×5); б — анастомозирующие щелевидные полости, лишенные эритроцитов и эпителиальной выстилки, ограничены прослойками коллагена при псевдоэпителиоматозной стромальной гиперплазии (фрагмент той же опухоли) (окраска гематоксилином и эозином, ×50); в — гигантские многоядерные клетки (окраска гематоксилином и эозином, ×100).

ванное образование, в составе которого есть все компоненты ткани молочной железы [17].

Мы наблюдали случай перианальной маммароподобной гамартомы у 34-летней пациентки с фациоскапулохумеральной мышечной дистрофией, билатеральной гестационной гигантомастией, двусторонней псевдоангиоматозной стромальной гиперплазией аксиллярной эктопической ткани молочной железы.

Пациентка самостоятельно обнаружила образование в перианальной области, которое было удалено. При макроскопическом исследовании выявлен четко отграниченный узел 4,5 см в диаметре. При гистологическом исследовании узел представлен преимущественно плотными коллагеновыми волокнами с фокусами жировой ткани, между которыми расположены маммароподобные дольки и несколько расширенные протоки **(рис. 5, а, б)**. Рядом с узлом обнаруживались интактные МПЖ [56]. Других случаев маммароподобной гамартомы в литературе нам не встретилось.

Псевдоангиоматозная стромальная гиперплазия

Изменения в новообразованиях и процессах МПЖ могут касаться не только эпителиального, но и стромального компонента. К таким изменениям относится псев-

доангиоматозная стромальная гиперплазия (ПАСГ), впервые описанная в 1986 г. в молочной железе [57]. Микроскопически ПАСГ представляет собой щелевидные, часто анастомозирующие между собой каналы, не содержащие эритроциты и выстланные прерывающимися и истонченными клетками без атипии и митотической активности. Патогенез ПАСГ объясняется пролиферацией стромальных миофибробластов в ответ на гормональные стимулы. Миофибробластная дифференцировка была показана с помощью электронно-микроскопических исследований [57, 58]. Описаны случаи миофибробластомы и даже миофибробластной саркомы, возникшие из ПАСГ [16].

ПАСГ часто встречается при различных доброкачественных и злокачественных процессах в молочной железе, в редких случаях может продуцировать клинически определяющиеся опухолевые массы, даже вызывая увеличение молочной железы в размерах [16].

Мы наблюдали 8 случаев ПАСГ МПЖ — в двух фиброаденомах и трех листовидных опухолях [40, 41]; в двух случаях смешанных опухолей с участками фиброаденомы и папиллярной гидраденомы вульвы **(рис. 6, а—в)** [59, 60] и в одном случае, где ПАСГ была ассоциирована только с липоматозной метаплазией стромы и гиперплазией МПЖ, что вызвало появление клинически определяющегося образования.

Наиболее важное клиническое и диагностическое значение ПАСГ, в том числе и в аногенитальной области, заключается в дифференциальной диагностике с ангиосаркомой низкой степени злокачественности, хотя ангиосаркомы вульвы встречаются редко.

Заключение

МПЖ, локализующиеся в аногенитальной области и до недавнего времени расценивающиеся как эктопическая или добавочная ткань молочной железы, являются нормальным анатомическим компонентом этой области и могут давать начало многочисленным процессам и неоплазиям, морфологически напоминающим аналогичные заболевания молочной железы, включая фиброаденому, папиллярную гидраденому, лактирующую аденому, «аденозную» опухоль, листовидную опухоль и др.

Такие процессы, как склерозирующий аденоз и псевдоангиоматозная стромальная гиперплазия, хорошо узнаваемые в патологии молочной железы, могут наблюдаться и при различных образованиях аногенитальной области. Они могут встречаться в уже существующих новообразованиях из МПЖ (например, в папиллярной гидраденоме [12], листовидной опухоли и фиброаденоме [40]) или даже образовывать клинически определяемое образование [52].

Спектр новообразований и патологических процессов аногенитальной области, связанных с МПЖ, расширяет наши представления об опухолях придатков кожи и требует дополнения существующих классификационных систем в этой области.

Участие авторов:
Концепция и дизайн: И.Э.Б., А.М.К., Д.В.К.
Сбор и обработка материала: И.Э.Б., А.М.К., К.В.Ш., Д.В.К.
Написание текста: И.Э.Б., А.М.К., Д.К.
Редактирование: И.Э.Б., К.В.Ш., М.М., Д.В.К.
Конфликт интересов отсутствует.

ЛИТЕРАТУРА

1. Van der Putte S. Anogenital «sweat» glands. Histology and pathology of a gland that may mimic mammary glands. *Am J Dermatopathol*. 1991;13(6):557-567.
doi:10.1097/00000372-199113060-00006
2. Van der Putte S. Mammary-like glands of the vulva and their disorders. *Int J Gynecol Pathol*. 1994;13:150-160.
doi:10.1097/00004347-199404000-00009
3. Willman J, Golitz L, Fitzpatrick J. Vulvar clear cells of Toker: precursors of extramammary Paget's disease. *Am J Dermatopathol*. 2005;27(3):185-188.
doi:10.1097/01.dad.0000158291.20440.13
4. Meeker J, Neubecker R, Helwig E. Hidradenoma papilliferum. *Am J Clin Pathol*. 1962;37:182-195.
doi:10.1093/ajcp/37.2.182
5. Woodworth H, Dockerty M, Wilson RB. Papillary hidradenoma of the vulva: a clinicopathologic study of 69 cases. *Am J Obstet Gynecol*. 1971;10:501-508.
doi:10.1097/00006254-197201000-00022
6. Barua R. *Tumours of the female lower genital tract*. Berlin: Springer-Verlag; 1990.
7. Buckley CH, Fox H. Epithelial tumours of the vulva. In: Riedley CM, ed. *The vulva*. Edinburgh: Churchill Livingstone; 1988.
8. Offidani A, Campanati A. Papillary hidradenoma: immunohistochemical analysis of steroid receptor profile with a focus on apocrine differentiation. *J Clin Pathol*. 1999;52(11):829-832.
doi:10.1136/jcp.52.11.829
9. Lloveras B, Googe P, Goldberg D, Bhan A. Estrogen receptors in skin appenclidage tumors and extramammary Paget's disease. *Mod Pathol*. 1991;4(4):487-490.
10. Shikata N, Kurokawa I, Andachi H, Tsubura A. Expression of androgen receptors in skin appendage tumors: an immunohistochemical study. *J Cutan Pathol*. 1995;22(2):149-153.
doi:10.1111/j.1600-0560.1995.tb01398.x
11. Nishie W, Sawamura D, Mayuzumi M, Takahashi S, Shimizu H. Hidradenoma papilliferum with mixed histopathologic features of syringocystadenoma papilliferum and anogenital mammary-like glands. *J Cutan Pathol*. 2004;31(8):561-564.
doi:10.1111/j.0303-6987.2004.00176.x
12. Kazakov DV, Mikyskova I, Kutzner H, Simpson RH, Hes O, Mukensnabl P, et al. Hidradenoma papilliferum with oxyphilic metaplasia: a clinicopathological study of 18 cases, including detection of human papillomavirus. *Am J Dermatopathol*. 2005;27(2):102-110.
doi:10.1097/01.dad.0000154400.45465.a7
13. Kazakov D, Spagnolo D, Kacerovska D, Michal M. Lesions of anogenital mammary-like glands. *Advanc Anat Pathol*. 2011;18(1):1-28.
doi:10.1097/pap.0b013e318202eba5
14. Konstantinova AM, Michal M, Kacerovska D, Spagnolo DV, Stewart CJ, Kutzner H, et al. Hidradenoma papilliferum: a clinicopathologic study of 264 tumors from 261 patients, with empha-

sis on mammary-type alterations. *Am J Dermatopathol*. 2016;38(8):598-6071.

doi:10.1097/dad.0000000000000495

15. Nissim F, Czernobilsky B, Ostfeld E. Hidradenoma papilliferum of the external auditory canal. *J Laryngol Otol*. 1981;95(8):843-848.

doi:10.1017/s0022215100091490

16. Rosen P. *Rosen's breast pathology*. Philadelphia: Lippincott Williams & Wilkins; 2001.

17. Tavassoli F, Devilee P. *Pathology and genetics of tumours of the breast and female genital organs*. Lyon: IAPS Press; 2003.

18. Azzopardi J, Ahmed A, Millis R. *Problems in breast pathology*. Philadelphia: Saunders; 1979.

19. Skorpil F. Uber das Vorkommen von sog. hellen Zellen (Lamprocyten) in der Milchdruse. *Beitr Pathol Anat Allg Pathol*. 1943;108:378-393.

20. Assor D, Davis JB. Multiple apocrine fibroadenomas of the anal skin. *Am J Clin Pathol*. 1977;68(3):397-399.

doi:10.1093/ajcp/68.3.397

21. Atwal GS, O'Connor SR, Clamp M, Elston CW. Fibroadenoma occurring in supernumerary breast tissue. *Histopathology*. 2007;50(4):513-514.

doi:10.1111/j.1365-2559.2007.02595.x

22. Audisio T, Crespo-Roca F, Giraudo P, Ramallo R. Fibroadenoma of the vulva — simultaneous with breast fibroadenomas and uterine myoma. *J Low Genit Tract Dis*. 2011;15(1):75-79.

doi:10.1097/lgt.0b013e3181de72e5

23. Ayadi-Kaddour A, Khadhar A, Mlika M, Braham E, Ismail O, Zegal D, El Mezni F. Fibroadenoma in an ectopic vulvar breast gland: a common neoplasm in an uncommon site. *Pathologica*. 2014;106(1):32-34.

24. Baisre A, Heller DS, Lee J, Zheng P. Fibroadenoma of the vulva. A report of two cases. *J Reprod Med*. 2002;47(11):949-951.

25. Burger RA, Marcuse PM. Fibroadenoma of vulva. *Am J Clin Pathol*. 1954;24(8):965-980.

doi:10.1093/ajcp/24.8.965

26. Carter JE, Mizell KN, Tucker JA. Mammary-type fibroepithelial neoplasms of the vulva: a case report and review of the literature. *Journal of Cutan Pathol*. 2008;35(2):246-249.

doi:10.1111/j.1600-0560.2007.00796.x

27. Doganavsargil B, Akalin T, Ylmaz M, Kandiloglu G. Perianal fibroadenoma, case report. *Am J Dermatopathol*. 2008;30(1):81-83.

doi:10.1097/dad.0b013e31815f986f

28. Donati P, Amantea A. Adenoma of anogenital mammary-like glands. *Am J Dermatopathol*. 1996;18(1):73-76.

doi:10.1097/00000372-199602000-00012

29. Dubrauszky V. Gestielte Zystenmamma auf der Basis einer Brustdruesenanlage in der rechten grossen Schamlippe. *Zbl Gynakol*. 1960;15:558-562.

30. Fisher JH. Fibroadenoma of supernumerary mammary gland tissue in vulva. *Am J Obstet Gynecol*. 1947;53:335-337.

doi:10.1097/00006254-194708000-00064

31. Foushee JH, Pruitt AB Jr. Vulvar fibroadenoma from aberrant breast tissue. Report of 2 cases. *Obstet Gynecol*. 1967;29(6):819-823.

32. Friedel R. Ein Fibroadenom einer Nebenbrustdruese in rechten Labium maius. *Virchow Archiv*. 1932;286:62-69.

33. Güler G, Usubütün A, Küçükali T. Fibroadenoma of the vulva. *Arch Gynecol Obstet*. 2000;263(4):191-192.

doi:10.1007/s004040050281

34. Hassim AM. Bilateral fibroadenoma in supernumerary breasts of the vulva. *BJOG*. 1969;76(3):275-277.

doi:10.1111/j.1471-0528.1969.tb05834.x

35. Higgins C, Strutton G. Papillary apocrine fibroadenoma of the vulva. *J Cutan Pathol*. 1997;24(4):256-260.

doi:10.1111/j.1600-0560.1997.tb01591.x

36. Kalyani R, Srinivas MV, Veda P. Vulval fibroadenoma — a report of two cases with review of literature. *Int J Biomed Sci*. 2014;10(2):143-145.

37. Siegler AM, Gordon R. Fibroadenoma in a supernumerary breast of the vulva. *Am J Obstet Gynecol*. 1951;62(6):1367-1369.

38. Sington J, Manek S, Hollowood K. Fibroadenoma of the mammary-like glands of the vulva. *Histopathology*. 2002;41(6):563-565.

doi:10.1046/j.1365-2559.2002.01457_4.x

39. Vella J, Taibjee S, Sanders D, Stellakis M, Carr R. Fibroadenoma of the anogenital region. *J Clin Pathol*. 2008;61(7):871-872.

doi:10.1136/jcp.2007.052290

40. Kazakov D, Bisceglia M, Mukensnabl P, Michal M. Pseudoangiomatous stromal hyperplasia in lesions involving anogenital mammary-like glands. *Am J Surg Pathol*. 2005;29(9):1243-1246.

doi:10.1097/01.pas.0000164346.61765.9d

41. Kazakov DV, Spagnolo DV, Stewart CJ, Thompson J, Agaimy A, Magro G, et al. Fibroadenoma and phyllodes tumors of anogenital mammary-like glands: a series of 13 neoplasms in 12 cases, including mammary-type juvenile fibroadenoma, fibroadenoma with lactation changes, and neurofibromatosis-associated pseudoangiomatous stromal hyperplasia with multinucleated giant cells. *Am J Surg Pathol*. 2010;34(1):95-103.

doi:10.1097/pas.0b013e3181c6e5c5

42. Kais M, Bitterman-Deutsh O, Schwaartz J, Oettinger M. Phyllodes tumor in aberrant breast tissue of the vulva. *Cervix*. 1995;13:105-106.

43. Chulia MT, Paya A, Niveiro M, Ceballos S, Aranda FI. Phyllodes tumor in ectopic breast tissue of the vulva. *Int J Surg Pathol*. 2001;9(1):81-83.

doi:10.1177/106689690100900116

44. Tbakhi A, Cowan D, Kumar D, Kyle D. Recurring phyllodes tumor in aberrant breast tissue of the vulva. *Am J Surg Pathol*. 1993;17(9):946-950.

doi:10.1097/00000478-199309000-00013

45. Tresserra F, Grases P, Izquierdo M, Cararach M, Fernandez-Cid A. Fibroadenoma phyllodes arising in vulvar supernumerary breast tissue. *Int J Gynecol Pathol*. 1998;17(2):171-173.

doi:10.1097/00004347-199804000-00013

46. Giger O, Lacoste E, Honegger C, Padberg B, Moch H, Varga Z. Expression of the breast differentiation antigen NY-BR-1 in a phyllodes tumor of the vulva. *Virchows Archiv*. 2007;450(4):471-474.

doi:10.1007/s00428-007-0377-8

47. Lee S, Nodit L. Phyllodes tumor of vulva: a brief diagnostic review. *Arch Pathol Lab Med*. 2014;138(11):1546-1550.

doi:10.5858/arpa.2013-0581-rs

48. Gugliotta P, Fibbi ML, Fessia L, Canevini P, Bussolati G. Lactating supernumerary mammary gland tissue in the vulva. *Appl Pathol*. 1983;1(2):61-65.

49. O'Hara MF, Page DL. Adenomas of the breast and ectopic breast under lactational influences. *Hum Pathol*. 1985;16(7):707-712.

doi:10.1016/s0046-8177(85)80156-8

50. Rosai J. *Rosai and Ackerman's surgical pathology*. Edinburgh: Mosby; 2004.

51. Kinkor Z, Michal M. Anogenital mammary type sclerosing adenosis — two case reports and the review of literature. *Ceska Gynekol*. 2004;69(4):292-297.

52. Kazakov DV, Bisceglia M, Sima R, Michal M. Adenosis tumor of anogenital mammary-like glands: a case report and demonstration of clonality by HUMARA assay. *J Cutan Pathol*. 2006;33(1):43-46.

doi:10.1111/j.0303-6987.2006.00391.x

53. Kazakov D, Hugel H, Vanecek T, Michal M. Unusual hyperplasia of anogenital mammary-like glands. *Am J Dermatopathol.* 2006;28(2):134-137.
doi:10.1097/01.dad.0000183890.09480.d9

54. Konstantinova AM, Kacerovska D, Michal M, Kazakov DV. A tumoriform lesion of the vulva with features of mammary-type fibrocystic disease. *Am J Dermatopathol*. 2013;35(7):e124-e127.
doi:10.1097/dad.0b013e318284860c

55. Parks A, Branch K, Metcalf J, Underwood P, Young J. Hidradenoma papilliferum with mixed histopathologic features of syringocystadenoma papilliferum and anogenital mammary-like glands: report of a case and review of the literature. *Am J Dermatopathol*. 2012;34(1):104-109.
doi:10.1097/dad.0b013e31820e63e8

56. Hayes MM, Konstantinova AM, Kacerovska D, Michal M, Kreuzberg B, Suvova B, Kazakov DV. Bilateral gigantomastia, multiple synchronous nodular pseudoangiomatous stromal hyperplasia involving breast and bilateral axillary accessory breast tissue, and perianal mammary-type hamartoma of anogenital mammary-like glands. *Am J Dermatopathol*. 2016;38(5):374-383.
doi:10.1097/dad.0000000000000498

57. Vuitch MF, Rosen PP, Erlandson RA. Pseudoangiomatous hyperplasia of mammary stroma. *Hum Pathol.* 1986;17(2):185-191.
doi:10.1016/s0046-8177(86)80292-1.

58. Ibrahim RE, Sciotto CG, Weidner N. Pseudoangiomatous hyperplasia of mammary stroma. Some observations regarding its clinicopathologic spectrum. *Cancer.* 1989;63(6):1154-1160.
doi:10.1002/1097-0142(19890315)63:6<1154::aid-cncr2820630619>3.0.co;2-q

59. Vazmitel M, Pavlovsky M, Kacerovska D, Michal M, Kazakov DV. Pseudoangiomatous stromal hyperplasia in a complex neoplastic lesion involving anogenital mammary-like glands. *J Cutan Pathol*. 2009;36(10):1117-1120.
doi:10.1111/j.1600-0560.2009.01250.x

60. Konstantinova A, Kacerovska D, Michal M, Kazakov D. A composite neoplastic lesion of the vulva with mixed features of fibroadenoma and hidradenoma papilliferum combined with pseudoangiomatous stromal hyperplasia containing multinucleated giant cells. *Am J Dermatopathol*. 2014;36(10):e171-e174.
doi:10.1097/dad.0b013e31828742e4

Поступила 12.07.2016