doi: 10.17116/patol201779119-27

Зубчатые аденомы толстой кишки: клинико-морфологическая и молекулярно-генетическая характеристика

Л.М. МИХАЛЕВА[1, 2], Р.А. КОМЛЕВА[1], А.Е. БИРЮКОВ[1, 2], Н.К. ШАХПАЗЯН[2]

[1]ФГБНУ «Научно-исследовательский институт морфологии человека», Москва, Россия; [2]ГБУЗ Москвы «Городская клиническая больница №31» Департамента здравоохранения Москвы, Москва, Россия

Цель исследования — изучение клинико-морфологической и молекулярно-генетической характеристики зубчатых аденом толстой кишки. **Материал и методы.** В исследование вошли 82 аденомы толстой кишки от 63 пациентов в возрасте от 29 лет до 81 года, которым произвели колоноскопию с биопсией или полипэктомию. У мужчин средний возраст составил 63,3 года, у женщин — 56,8 года. Проводили комплексное клинико-морфологическое, иммуногистохимическое и молекулярно-генетическое исследование. **Результаты.** Гистологическое исследование показало, что чаще всего обнаруживали сидячие зубчатые аденомы (SSA) толстой кишки (46,4% наблюдений), в то время как гиперпластический полип (HP) и традиционную зубчатую аденому (TSA) — реже и с одинаковой частотой (по 26,8%). Наиболее типичным расположением для SSA оказалась правая половина толстой кишки, для TSA — левая. HP определялись равномерно в обеих половинах толстой кишки. При иммуногистохимическом исследовании подтипов значимых отличий в экспрессии маркеров получено не было. При выявлении участков дисплазии и подозрении на малигнизацию с инвазией в мышечную пластинку слизистой оболочки, а также с целью определения возможного наличия эмболов в кровеносных и лимфатических сосудах используется аналитическая панель антител к Desmin, Podoplanin (D2-40), CK20, CD34, Ki-67, Muc-2, CEA, CDX2. В половине случаев SSA выявлена мутация в гене *BRAF*, 41,7% HP имели генетическую мутацию *BRAF*, 16,6% — генетическую мутацию *KRAS*. В 58,4% TSA была выявлена мутация *KRAS*, в 8,3% — *BRAF*, а в 33,3% мутация генов отсутствовала. **Заключение.** В результате исследования выявлено, что подтипы зубчатых аденом существенно различаются по полу и возрасту пациентов, локализации, а также молекулярно-генетической характеристике.

Ключевые слова: зубчатая аденома толстой кишки, сидячая зубчатая аденома/полип, традиционная зубчатая аденома, гиперпластический полип толстой кишки, мутация KRAS, мутация BRAF.

Serrated adenomas of the colon: Clinical, morphological, and molecular genetic characteristics

L.M. MIKHALEVA[1, 2], R.A. KOMLEVA[1], A.E. BIRYUKOVA[1, 2], N.K. SHAKHPAZYAN[2]

[1]Research Institute of Human Morphology, Moscow, Russia; [2]City Clinical Hospital Thirty-One, Moscow Healthcare Department, Moscow, Russia

Objective: to investigate the clinical, morphological, and molecular genetic characteristics of serrated adenomas of the colon. **Material and methods.** The study included 82 colon adenomas from 63 patients aged 29 to 81 years, who underwent colonoscopy with biopsy or polypectomy. The mean age of men was 63.3 years; that of women was 56.8 years. Comprehensive clinical, morphological, immunohistochemical, and molecular genetic examinations were made. **Results.** The histological examination showed that sessile serrated adenomas (SSA) of the colon were most common (46.4%), while hyperplastic polyp (HP) and traditional serrated adenoma (TSA) were found less often and with the same frequency (26.8%). The most typical location of SSA was the right colon; that of TSA was the left one. HP was detected equally on both sides of the colon. The immunohistochemical examination of the subtypes revealed no significant differences in the expression of markers. An analytical panel of antibodies against Desmin, Podoplanin (D2-40), CK20, CD34, Ki-67, Muc2, CEA, and CDX2 was used when identifying dysplasia areas, suspecting malignancy with invasion into the muscular layer of the mucous membrane and when determining the possible presence of emboli in blood and lymph vessels. *BRAF* gene mutation was identified in half of SSA cases; genetic *BRAF* mutation was observed in 41.7% of HP cases; genetic *KRAS* mutation was seen in 16.6%. The patients with TSA showed *KRAS* and *BRAF* mutations in 58.4 and 8.3% of cases, respectively. Mutations of these genes were absent. **Conclusion.** The study revealed that the subtypes of serrated adenomas substantially differ by sex, age, localization, and molecular genetic characteristics.

Keywords: serrated adenoma of the colon, sessile serrated adenoma/polyp, traditional serrated adenoma, hyperplastic polyp of the colon, KRAS mutation, BRAF mutation.

В литературе первое упоминание о зубчатой аденоме датируется 1984 г., когда зарубежные коллеги S. Urbanski и соавт. впервые описали полип, имеющий смешанную морфологию с наличием зубчатой архитектуры и дисплазии [1, 2]. Спустя 7 лет (1990) T. Lorgacre и C. Fenoglio-Preiser впервые использовали термин «зубчатая аденома», подчеркивая ее морфологическую уникальность и опухо-

© Коллектив авторов, 2017

Михалева Людмила Михайловна — д-р мед. наук, проф., рук. лаб. клинической морфологии; e-mail: mikhalevalm@yandex.ru

левую природу [3]. E. Torlacovic и соавт. (1996) также предложили термин «зубчатая аденома», который ассоциировался, по их мнению, с термином «колоректальный рак» [4]. На сегодняшний день применяют оба термина «сидячая зубчатая аденома» и «сидячий зубчатый полип» [5]. С начала XXI века отмечен повышенный интерес к исследованиям данной проблемы среди эндоскопистов и патологоанатомов.

Важность данного вопроса обусловлена тем, что зубчатые поражения толстой кишки, преимущественно сидячая зубчатая аденома, являются предшественниками около 30% всех случаев колоректального рака [6].

Общий гистологический признак всех зубчатых образований толстой кишки — зубчатый (или пилообразный) профиль поверхностного эпителия и крипт. В 2003 г. после более подробного морфологического изучения были выделены традиционные зубчатые аденомы и сидячие зубчатые аденомы/полипы [5, 7].

В классификации Всемирной организации здравоохранения (WHO Claassification of Tumor of the Digestive System, 2010) зубчатые колоректальные поражения делятся на 3 подтипа [8]:

1. Гиперпластический полип (HP):

— гиперпластический полип, микровезикулярный тип (MVHP);

— гиперпластический полип, богатый бокаловидными клетками (или клетками гоблета) (GCHP);

— гиперпластический полип, бедный муцином (MPHP).

2. Сидячая зубчатая аденома/полип (или зубчатая аденома/полип на широком основании) с или без цитологической атипии (SSA/P).

3. Традиционная зубчатая аденома (TSA).

В соответствии с упомянутой классификацией ВОЗ (2010) для диагностики сидячей зубчатой аденомы необходимо выявить две или три зубчатые крипты [8]. Однако в 2012 г. D. Rex и соавт. (совместно с гастроэнтерологами и патологами) опубликовали документ о том, что для постановки такого диагноза достаточно обнаружить хотя бы одну крипту, имеющую характерное зубчатое строение [9].

При исследовании эндоскопического материала патологоанатомы также должны быть знакомы с эндоскопической классификацией новообразований желудочно-кишечного тракта (Парижская классификация, 2002 г.) **(рис. 1)** [10].

В литературе встречаются немногочисленные публикации, посвященные колоректальным ракам, предшественниками которых стали зубчатые поражения толстой кишки; в отдельных публикациях содержатся данные о молекулярно-генетических особенностях зубчатых аденом толстой кишки. Нам не встретились отечественные публикации, посвященные комплексному клинико-морфологическому исследованию зубчатых поражений толстой кишки, включая молекулярно-генетическое.

Цель настоящего исследования — изучение клинико-морфологической и молекулярно-генетической характеристики зубчатых аденом толстой кишки.

Материал и методы

Материалом исследования явились 82 зубчатые аденомы толстой кишки от 63 пациентов, проходивших лечение в ГБУЗ ГКБ №31 ДЗМ, в возрасте от 29 лет до 81 года, которым произведена колоноскопия с биопсией или полипэктомия. У мужчин средний возраст составил 63,3 года, у женщин — 56,8 года **(табл. 1)**.

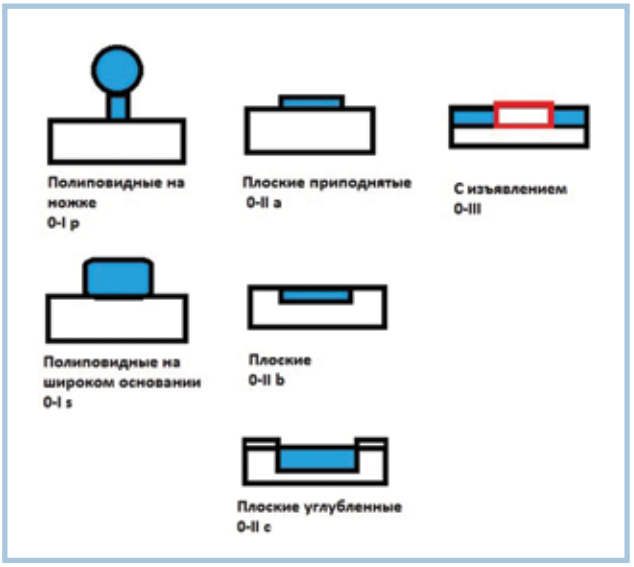

Рис. 1. **Эндоскопическая классификация новообразований желудочно-кишечного тракта (Парижская классификация, 2002).**

Гистологические срезы толщиной 4 мкм окрашивали гематоксилином и эозином, Шифф-реактивом в сочетании с альциановым синим. Иммуногистохимическое исследование проводили с помощью иммуностейнеров Leica Bond-maX (Германия) и Ventana Beuch Mark Ultra (США). Иммуногистохимическая панель включала антитела к Desmin, Podoplanin (D2-40), CK20, CD34, Ki 67, Muc-6, CEA, CDX2. Результаты иммуногистохимической диагностики трактовались на основании качественной и полуколичественной оценки.

Для выявления мутаций генов *KRAS* и *BRAF* собрано 36 парафиновых блоков по 12 из каждого подтипа (HP, TSA и SSA), из которых была выделена геномная ДНК (набор для выделения ДНК DNA Sample Preparation Kit, Cobas «Roche», США). Концентрация и соотношение A260/A280 выделенной ДНК определялось спектрофотометрически на приборе NanoDrop Lite («Thermo Fisher Scientific», США). Для определения мутаций генов *KRAS* и *BRAF* использовали метод ПЦР в режиме реального времени (ПЦР РВ) набором реагентов KRAS/BRAF Mutation Analysis Kit («EntroGen», США), аналитическая панель включала мутации 2, 3, 4-го экзона гена *KRAS*: c.34G>C; c.34G>T; c.34G>A; c.35G>C; c.35G>T; c.35G>A; c.38G>A; c.182A>T; c.182A>G; c.183A>C; c.183A>T; c.349A>G; c.350A>G; c.351A>C; c.351A>T; c.436G>A; c.436G>C; c.437C>T и мутацию гена *BRAF* p. V600E (c.1799T>A). Исследование проводили на термоциклере C1000 Touch с оптическим модулем CFX96 («Bio-Rad Laboratories», США). Данные прогонов обрабатывали с использованием программы CFX Manager v 2.1.

Статистическую обработку выполняли в программе Statistica 6.0, используя *U*-тест Манна—Уитни и корреляционный анализ по методу Спирмена. Уровень значимости (p) принимали равным 0,05.

Результаты

При эндоскопическом исследовании толстой кишки зубчатые аденомы выявлены преимущественно в восходя-

Таблица 1. **Распределение пациентов с зубчатыми аденомами по возрасту**

Пациенты	Возраст, годы					
	20—39	40—49	50—59	60—69	70—79	80 и более
Мужчины, абс. (%)	0 (0)	7 (22,6)	3 (9,7)	8 (25,8)	12 (38,7)	1 (3,2)
Женщины, абс. (%)	8 (15,7)	6 (11,8)	14 (27,5)	11 (21,5)	10 (19,6)	2 (3,9)

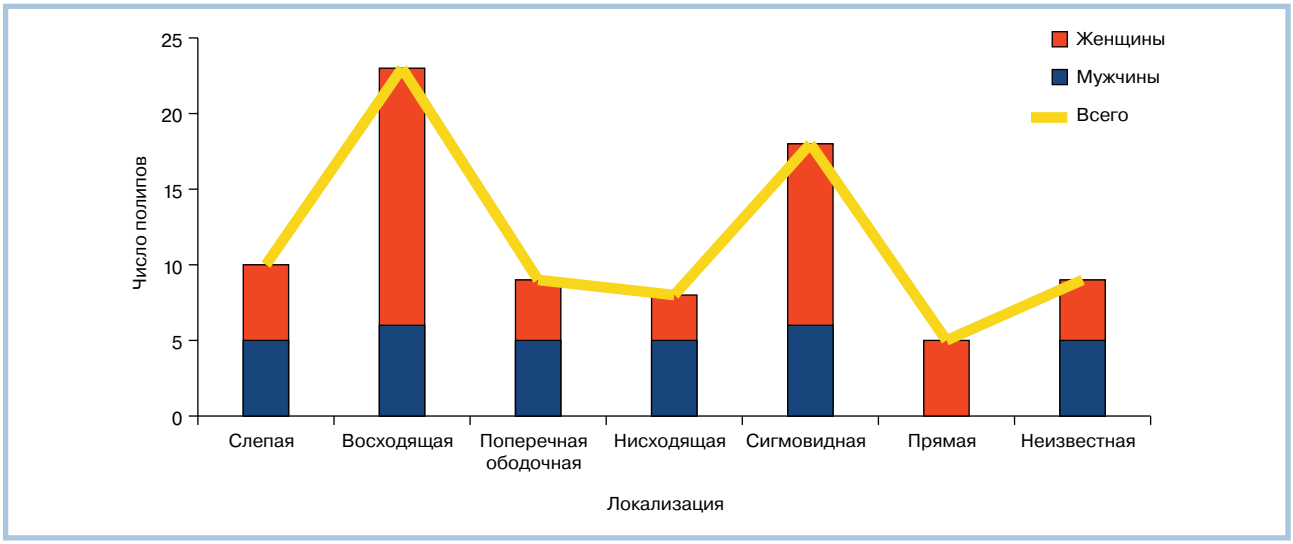

Рис. 2. **Локализация зубчатых аденом у мужчин и женщин.**

щем и сигмовидном отделах ободочной кишки, причем обнаружено, что у мужчин в отличие от женщин они обнаруживаются практически равномерно во всех отделах **(рис. 2)**.

В соответствии с классификацией зубчатых полипов (ВОЗ, 2010) исследуемый материал был распределен по подтипам **(табл. 2)**. Чаще всего обнаружены SSA толстой кишки (46,4% наблюдений), в то время как HP и TSA встретились реже и с одинаковой частотой (по 26,8%) **(см. табл. 2)**.

При проведении сравнительного анализа между установленными подтипами зубчатых аденом и их локализацией в толстой кишке получены следующие данные. Наиболее типичным расположением для SSA оказалась правая половина толстой кишки, для TSA — левая. HP определялись равномерно в обеих половинах толстой кишки **(табл. 3)**.

Статистически значимой разницы по результатам клинической диагностики между подтипами зубчатых аденом получено не было (p>0,05).

При морфологическом исследовании полученного материала учитывали прежде всего архитектурные особенности зубчатого образования. Так, для HP толстой кишки зубчатый профиль крипт присутствует преимущественно в верхней трети и в поверхностном эпителии; крипты прямые, длинные, с расширением к поверхности; пролиферативная зона симметричная без признаков дисплазии. В зависимости от количества бокаловидных клеток и муцина встречались HP с микровезикулярным подтипом, богатые бокаловидными клетками и бедные муцином подтипы **(рис. 3)**.

Второй подтип зубчатых аденом — SSA — характеризуется заметным расширением основания крипт с одновременным их уплощением; крипты имеют измененную форму (разветвленную, в форме якоря, L-образную или перевернутую T-образную форму), а также асимметрию пролиферативных изменений **(рис. 4)**. Дисплазия для SSA, как правило, не характерна, однако встречаются очаги слабо выраженной дисплазии, что важно отражать в патологоанатомическом заключении.

TSA имеет более сложную архитектуру с формированием коротких крипт, отходящих от главной крипты под прямым углом, с зубчатым строением в поверхностном отделе. Кроме того, в концевом отделе ворсинки TSA, имеющих ворсинчатое строение, определяется расширение бульбовидной формы **(рис. 5)**. Для TSA характерно на-

Таблица 2. **Распределение исследуемого материала по подтипам**

Подтип зубчатых аденом	SSA	HP	TSA
Количество полипов, абс. (%)	38 (46,4)	22 (26,8)	22 (26,8)

Таблица 3. **Локализация подтипов зубчатых аденом и их количество**

Локализация	SSA	HP	TSA	Итого
Слепая	8	1	1	10
Восходящая	11	8	4	23
Поперечная ободочная	6	2	1	9
Нисходящая	4	2	2	8
Сигмовидная	4	7	7	18
Прямая	0	2	3	5
Неизвестна	5	0	4	9

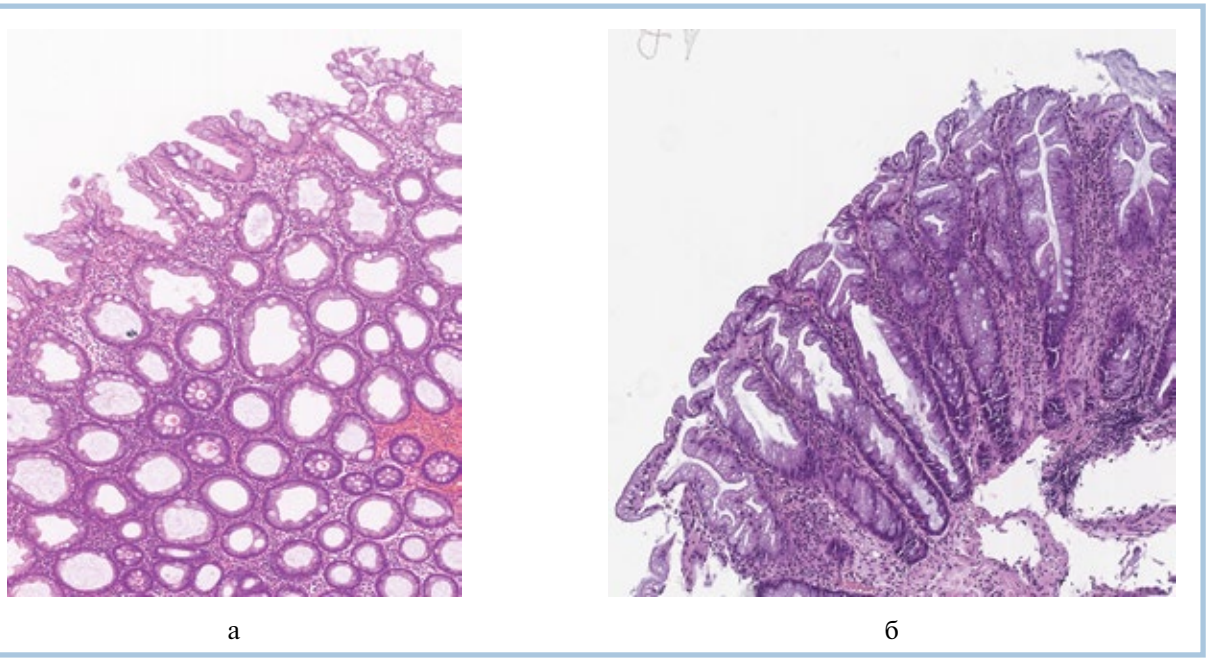

а б

Рис. 3. **Гиперпластический полип толстой кишки, микровезикулярный подтип.**

а — поперечный срез; б — продольный срез. Зубчатый профиль в верхней части крипты, имеется расширение к поверхности крипты; окраска гематоксилином и эозином. ×100.

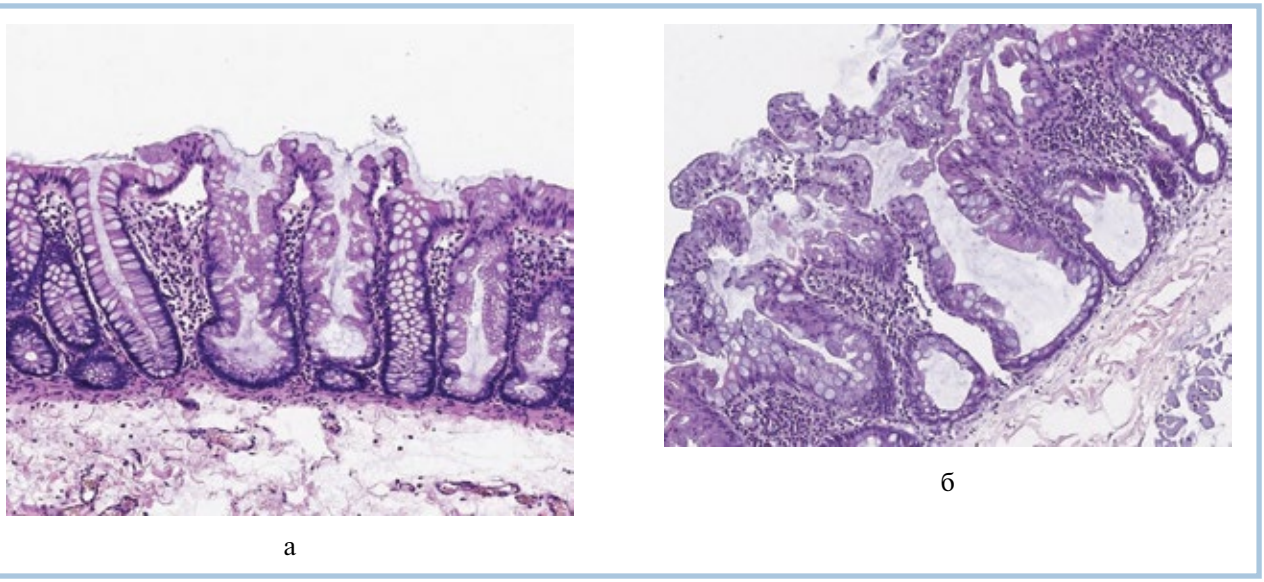

а б

Рис. 4. **Сидячая зубчатая аденома (SSA).**

Зубчатый профиль в верхней части крипты и поверхностном эпителии (а), заметно расширенные основания крипты, некоторые имеют форму «якоря» (б); окраска гематоксилином и эозином, ×100 (а). ×200 (б).

личие дисплазии преимущественно низкой степени (low grade) на всем протяжении эпителия и крипты.

Редко встречаются смешанные зубчатые аденомы (mixed polyps), состоящие чаще всего из SSA в сочетании с TSA или HP в сочетании с TSA, причем TSA с признаками дисплазии.

Проведенное иммуногистохимическое исследование показало, что в HP при использовании антител к CK20 выявлена экспрессия в поверхностном эпителии и в верхней трети крипт **(рис. 6, а)**; в SSA экспрессия распределялась неравномерно, преимущественно в верхних отделах крипт **(см. рис. 6, б)**; TSA — экспрессия неравномерная и распределена по ходу крипты **(см. рис. 6, в)**. Выраженная экспрессия маркера пролиферативной активности Ki-67 определялась симметрично в нижней трети крипт (пролиферативной зоне) HP **(см. рис. 6, г)**, для SSA — очагово и несимметрично в пролиферативной зоне вдоль длины крипт **(см. рис. 6, д)**; а для TSA характерно диффузное окрашивание эктопированных крипт особенно поверхностного эпителия **(см. рис. 6, е)**. Использование антитела

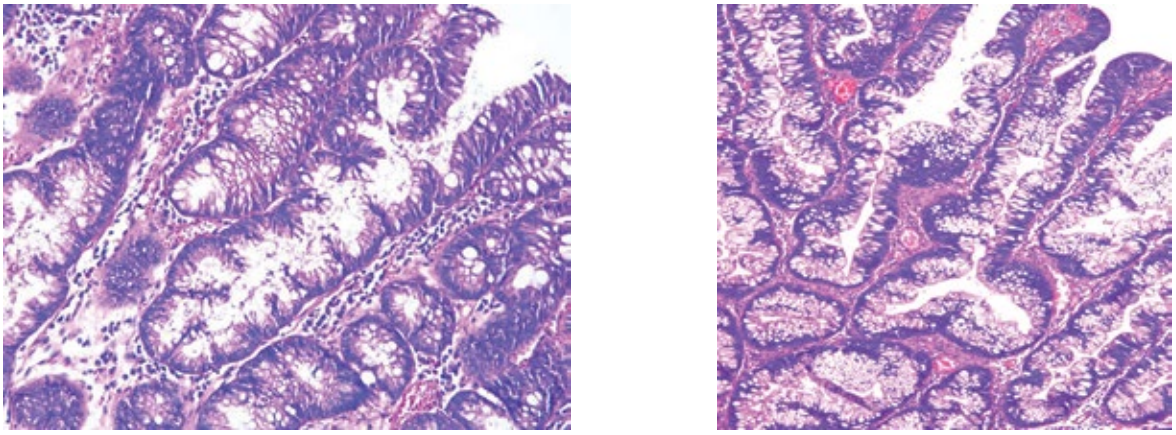

а б

Рис. 5. **Традиционная сидячая зубчатая аденома (TSA).**

Отличительная особенность — отходящие от основной крипты под прямым углом короткие крипты (а) и бульбовидное утолщение в концевом отделе (б); окраска гематоксилином и эозином. ×200.

к Muc-6 показало отсутствие экспрессии в HP и TSA **(см. рис. 6, ж, и)**, и очаговую слабую экспрессию преимущественно в основаниях крипт SSA **(см. рис. 6, з)**.

При выявлении участков дисплазии и подозрении на малигнизацию с инвазией в мышечную пластинку слизистой оболочки, а также с целью определения возможного наличия эмболов в кровеносных и лимфатических сосудах используется расширенная аналитическая панель антител к Desmin, Podoplanin (D2-40), CK20, CD34, **(рис. 7, а—г)**, Ki 67, Muc-6, CEA, CDX2.

Следующим этапом исследования стало проведение генетического анализа. В половине случаев SSA выявлена мутация в гене *BRAF*, в другой половине — мутация не определялась. 41,7% HP имели генетическую мутацию *BRAF*, 16,6% — генетическую мутацию *KRAS*, и в 41,7% — отсутствовала мутация генов *BRAF* и *KRAS*. У 58,4% TSA выявлена мутация *KRAS*, в 8,3% — *BRAF*, а в 33,3% мутация генов отсутствовала **(табл. 4)**. Однако статистические значимые различия между подтипами по генетическому профилю получены не были.

Таблица 4. **Мутация генов *KRAS* и *BRAF* в подтипах зубчатых аденом**

Подтип	BRAF P.V600E	KRAS	Нет
SSA	50,00%	0	50,00%
HP	41,70%	16,60%	41,70%
TSA	8,30%	58,40%	33,30%

Обсуждение

Проведенное исследование подтверждает важность детального изучения зубчатых аденом толстой кишки. Зубчатое строение всех трех подтипов (HP, SSA, TSA) имеет уникальную структуру, отличную друг от друга. Это касается как морфологии, так и иммуногистохимического фенотипа, а также молекулярно-генетического профиля.

В соответствии с нашим исследованием выявлено, что типичным положением SSA оказалась правая половина толстой кишки, а TSA — левая половина, что согласуется с большинством публикаций зарубежных коллег [1, 5]. В то время как HP диагностировался равномерно в обеих половинах толстой кишки. Многие зарубежные исследователи акцентируют внимание в большей степени на локализацию зубчатых аденом, а не на их гистологический тип [11]. В этом отношении аденомы, обнаруженные в правой половине толстой кишки, должны вызывать большую настороженность в плане возможного развития колоректального рака, чем в левой.

Иммунофенотип HP, TSA и SSA имеет свои особенности, которые необходимо учитывать при проведении дифференциальной диагностики между подтипами зубчатых аденом, но большую практическую значимость представляют иммуногистохимические маркеры при исследовании аденом с дисплазией и малигнизацией.

Полученные данные генетического анализа зубчатых аденом согласуются с зарубежными исследованиями HP и SSA, проведенными в Корее, США, Швейцарии и Австралии **(табл. 5)** [12]. Генетический профиль TSA, представленный в отдельных научных публикациях зарубежных ученых, имеет некоторые отличия по сравнению с нашим **(см. табл. 5)** [12, 13]. Так, по имеющимся данным, в 36—77% TSA выявлена мутация *BRAF* и лишь в 8—9% — мутация *KRAS* [13]. Однако также существуют публикации, отражающие генетические исследования TSA, в которых результаты сопоставимы с нашими [1, 14].

Среди них исследование японских коллег Shigeki Sekine и соавт. (2016), которые показали, что мутация *KRAS* встречается чаще в TSA, но и при дальнейшем подробном исследовании выявили генетические изменения, такие как PTPRK—RSPO3 и RNF43 в данном подтипе, которые приводят к активации WNT-путей, в дополнение к мутациям *KRAS* или *BRAF* [14].

В 2011 г. K. Kim и соавт. в своей научной публикации раскрывают различия в генетическом профиле зубчатых

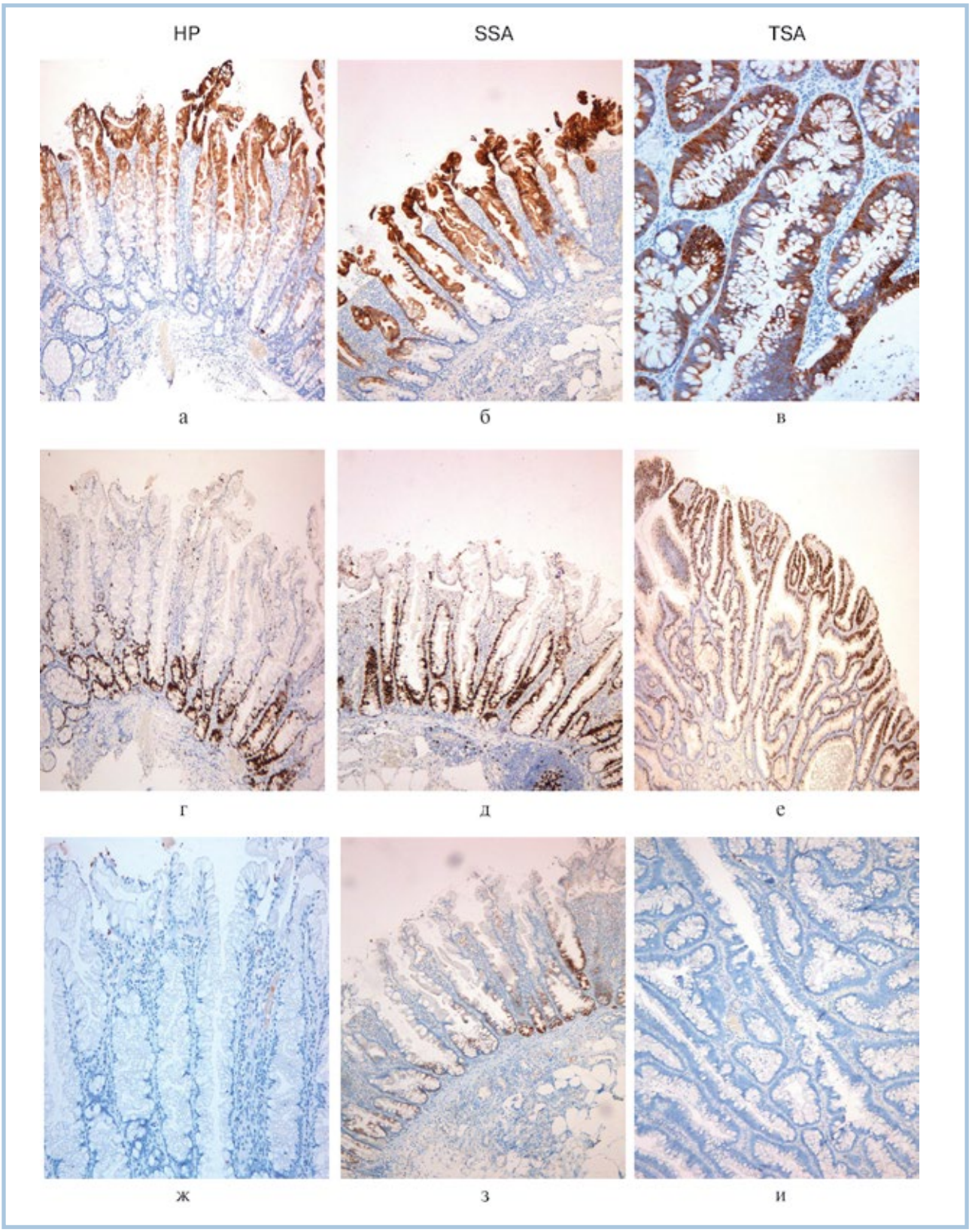

Рис. 6. **Иммуногистохимическое исследование подтипов зубчатых аденом с антителами к CK 20 (а—в), Ki-67 (г—е) и Muc-6 (ж—и). ×100 (а, б, г—з). ×200 (в, и).**

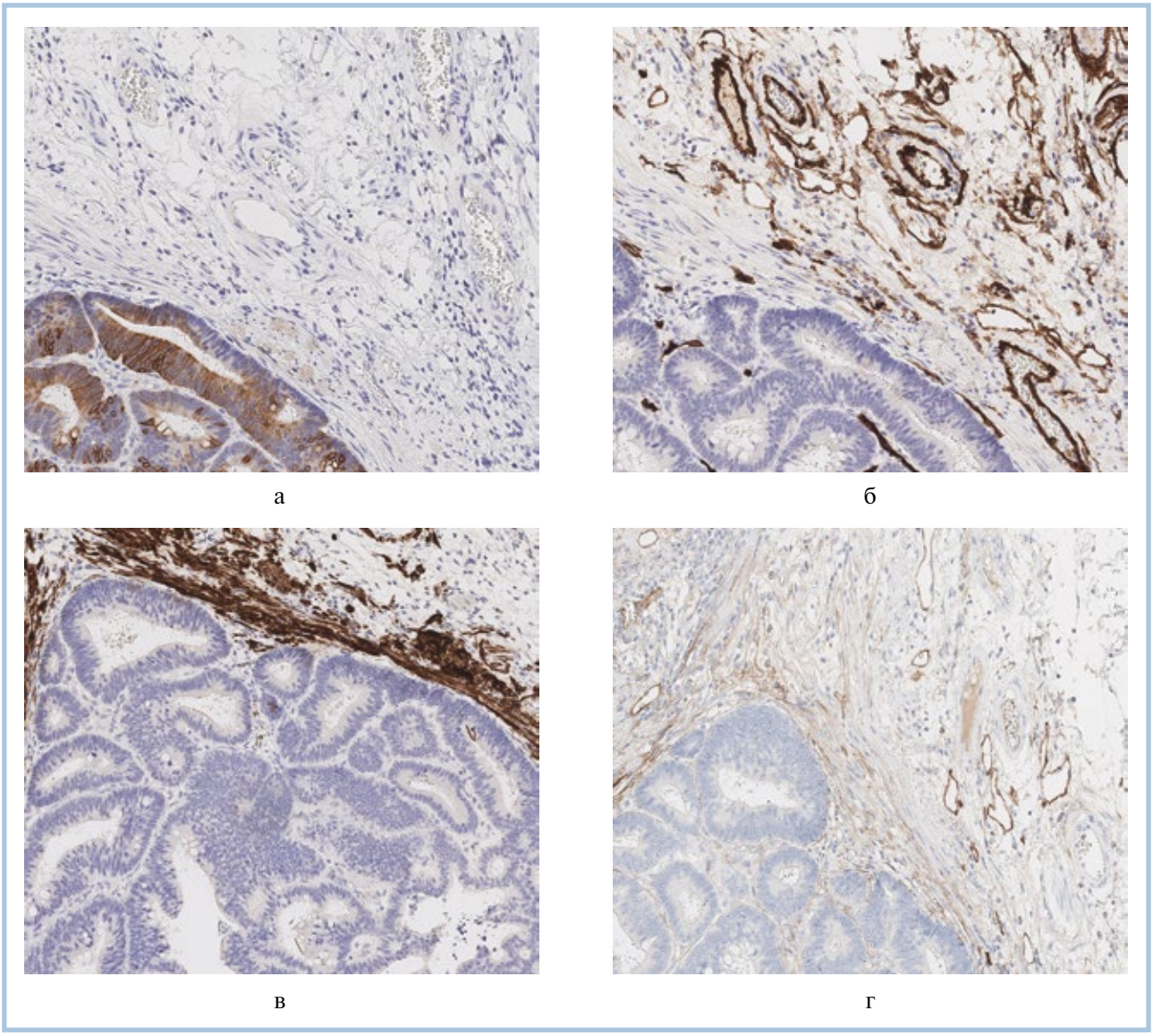

Рис. 7. **Иммуногистохимическое исследование SSA с малигнизацией по типу раннего рака толстой кишки. ×280.**

а — CK20 — выраженная экспрессия в опухолевых клетках; б — CD34 — экспрессия в стенке кровеносных сосудов, отсутствие эмболов в их просвете; в — Desmin — экспрессия в мышечной пластике слизистой оболочки, инвазия рака отсутствует; г — Poloplanin (d2) — экспрессия в стенке лимфатических сосудов, отсутствие эмболов в их просвете.

аденом в популяции жителей Кореи и Америки, сделав вывод, что на изменения в геноме влияют многие факторы, включая питание и образ жизни [11].

Исследование молекулярно-генетических особенностей зубчатых аденом толстой кишки — чрезвычайно важный аспект в комплексном их изучении. Так, H. Yang и соавт. (2015) в публикации описали два пути развития SSA толстой кишки: как из нормальной слизистой оболочки за счет мутации *BRAF* p.V600E+, так и из микровезикулярного подтипа при наличии вышеупомянутой мутации, но при условии дополнительного метилирования других генов [15]. Для трансформации из SSA в SSA с клеточной дисплазией важным условием является MLH-мутация, которая в дальнейшем приводит к развитию карциномы толстой кишки (CpG+MSI-H) **(рис. 8)**.

Особое место в изучении зубчатых аденом занимают смешанные полипы (mixed polyp), преимущественно состоящие из HP или SSA без дисплазии и TSA с дисплазией. Важным аспектом является определение их локализации и генетической мутации. Смешанные полипы проксимального отдела чаще имеют мутацию гена *BRAF*, а практически все полипы из дистального отдела толстой кишки — мутацию *KRAS*. По имеющимся данным, наличие мутации в гене *BRAF* ассоциируется с низким показателем выживаемости, а в гене *KRAS* предполагает неэффективность терапии с анти-EGFR-антителами при диссеминированном раке толстой кишки, однако данные о показателе выживаемости неоднозначны [16]. Таким образом, определение молекулярно-генетического профиля является необходимым в комплексном обследовании пациента с зубчатыми аденомами толстой кишки.

Таблица 5. **Молекулярно-генетические особенности MVHP, SSA и TSA по исследованиям разных стран**

Автор	Популяция	Молекулярные изменения	Зубчатые аденомы, %		
			MVHP	SSA	TSA
Kim и соавт.	Ю. Корея	KRAS	16,7	12,5	НД
		BRAF	66,7	60,7	НД
Sandmeier и соавт.	Швейцария	KRAS		25,0	НД
		BRAF		63,0	НД
Kim и соавт.	США	KRAS	6,0	8,0	17,0
		BRAF	88,0	81,0	76,0
O'Brien и соавт.	США	KRAS	13,2	6,9	НД
		BRAF	76,3	82,9	НД
Spring и соавт.	Австралия	KRAS	11,0	8,0	0,0
		BRAF	70,0	78,0	66,0
Konishi и соавт.	Япония	KRAS		8,0	НД
		BRAF		32,0	НД
Yang и соавт.	США	KRAS	13,2	7,1	28,0
		BRAF	76,3	82,1	60,0
Shakhpazyan и соавт.	Россия	KRAS	16,6	0	58,4
		BRAF	41,7	50	8,3

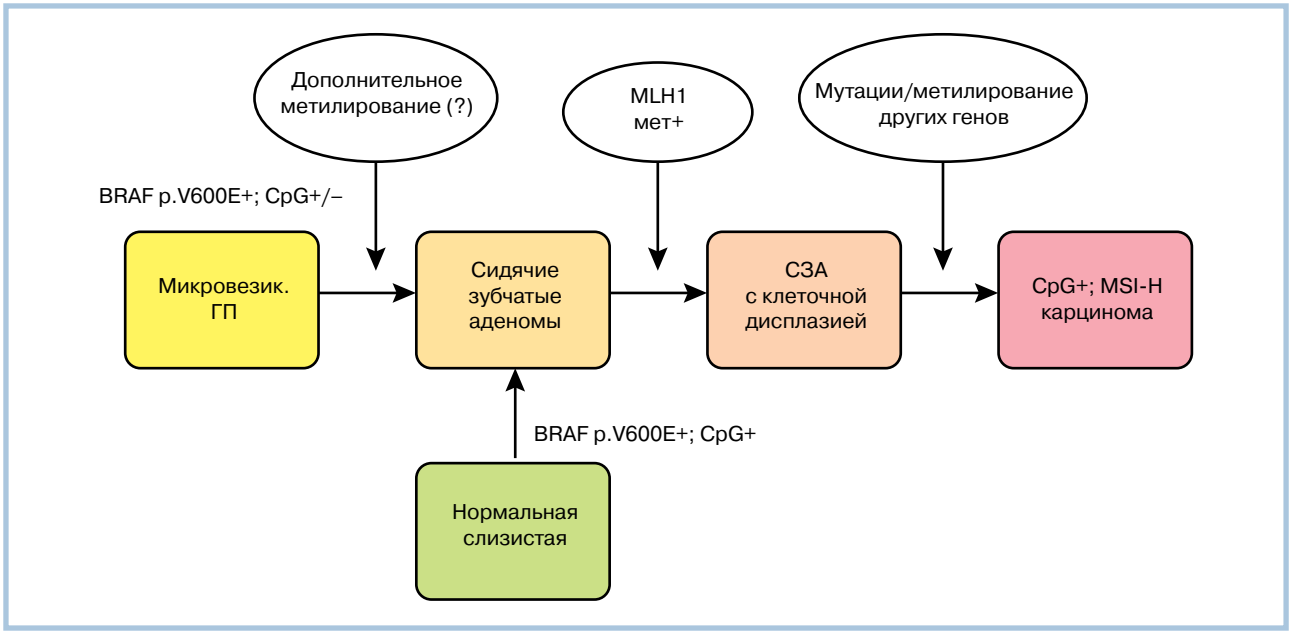

Рис. 8. **Варианты развития карциномы толстой кишки по зубчатому пути.**

Заключение

Зубчатые аденомы толстой кишки являются предметом повышенного внимания эндоскопистов и патологоанатомов. Это обстоятельство обусловлено тем, что каждая третья зубчатая аденома может стать предшественником колоректального рака. Крайне важным является комплексный клинико-морфологический подход к изучению зубчатых аденом толстой кишки с обязательной оценкой молекулярно-генетического профиля.

Участие авторов:
Концепция и дизайн исследования: Л.М.М.
Сбор и обработка материала: Р.А.К., А.Е.Б.
Статистическая обработка: Р.А.К., Н.К.Ш.
Генетическое исследование и обработка данных: Н.К.Ш.
Написание текста: Л.М.М., Р.А.К.
Редактирование: Л.М.М.
Конфликт интересов отсутствует.

ЛИТЕРАТУРА

1. Харлова О.А., Данилова Н.В., Мальков П.Г., Агейкина Н.В., Князев М.В. Зубчатые образования (serrated lesions) толстой кишки. *Архив патологии*. 2015;77(1):60-68.
2. Urbanski SJ, Kossakowska AE, Marcon N, Bruce WR. Mixed hyperplastic adenomatous polyps — an underdiagnosed entity. Report of a case of adenocarcinoma arising within a mixed hyperplastic adenomatous polyp. *Am J Surg Pathol*. 1984;8(7):551-556.
3. Longacre TA, Fenoglio-Preiser CM. Mixed hyperplastic adenomatous polyps/serrated adenomas. A distinct form of colorectal neoplasia. *Am J Surg Pathol*. 1990;14(6):524-537.
4. Torlakovic EE, Snover DC. Serrated adenomatous polyposis in humans. *Gastroenterology*. 1996;110(3):748-755.
5. Batts KP. The pathology of serrated colorectal neoplasia: practical answers for common questions. *Mod Pathol*. 2015;28(Suppl 1):S80-D87.
6. Bettington M, Walker N, Rosty C, Brown I, Clouston A, Wockner L, et al. The serrated pathway to colorectal carcinoma: current concepts and challenges. *Histopathology*. 2013;62(3):367-386.
7. Torlakovic E, Skovlund E, Snover DC, Torlakovic G, Nesland JM. Morphologic reappraisal of serrated colorectal polyps. *Am J Surg Pathol*. 2003;27(1):65-81.
8. Snover DC, Ahnen DJ, Burt RW, Odze RD. Serrated polyps of the colon and rectum and serrated polyposis In: Bosman TF, Carneiro F, Hruban RH, Theise ND, eds. *WHO classification of tumours of the digestive system*. Lyon, France: IARC Press; 2010:160-165.
9. Rex DK, Ahnen DJ, Baron JA, Batts KP, Burke CA, Burt RW, et al. Serrated lesions of the colorectum: review and recommendations from an expert panel. *Am J Gastroenterol*. 2012;107(9):1315-1329.
10. Inoue H, Kashida H, Kudo S, Sasako M, Shimoda T, Watanabe H, et al. The Paris endoscopic classification of superficial neoplastic lesions: esophagus, stomach, and colon: November 30 to December 1, 2002. *Gastrointest Endosc*. 2003;58(6,Suppl):3-43.
11. Kim KM, Lee EJ, Ha S, Kang SY, Jang KT, Park CK, et al. Molecular features of colorectal hyperplastic polyps and sessile serrated adenoma/polyps from Korea. *Am J Surg Pathol*. 2011;35(9):1274-1286.
12. Yamine L, Scapulatempo-Neto C, Reis RM, Guimarães DP. The serrated pathway in colorectal carcinogenesis. *World J Gastroenterol*. 2014;20(10):2634-2640.
13. Clouston AD, Walker NI. Polyps and tumour-like lesions of the large intestine. In: Shepherd NA, Warren BF, William GT, Greenson JK, Lauwers GY, Novelli MR, eds. *Morson and Dawson's gastrointestinal pathology*. 5th ed. Wiley-Blackwell; 2013;ch.37:647-684.

    doi:10.1002/9781118399668.ch37, 2013
14. Sekine S, Yamashita S, Tanabe T, Hashimoto T, Yoshida H, Taniguchi H, et al. Frequent PTPRK—RSPO3 fusions and RNF43 mutations in colorectal traditional serrated adenoma. *J Pathol*. 2016;239(2):133-138.
15. Yang HM, Mitchell JM, Sepulveda JL, Sepulveda AR. Molecular and histologic considerations in the assessment of serrated polyps. *Arch Pathol Lab Med*. 2015;139(6):730-741.
16. Федянин М.Ю., Трякин А.А., Тюляндин С.А. Маркеры эффективности терапии бевацизумабом у больных диссеминированным раком толстой кишки. *Российский онкологический журнал*. 2012;1:48-53.

Поступила 03.07.2016