doi: 10.17116/patol201779112-18

Эпителиальные кадгерины и ассоциированные с ними молекулы при инвазивном дольковом раке молочной железы

Ю.М. БРИЛЛИАНТ[1, 2], А.А. БРИЛЛИАНТ[1], С.В. САЗОНОВ[1, 2]

[1]ГАУЗ СО «Институт медицинских клеточных технологий» Минздрава Свердловской области, Екатеринбург, Россия; [2]ФГБОУ ВО «Уральский государственный медицинский университет» Минздрава России, Екатеринбург, Россия

Цель. Оценить экспрессию молекул клеточной адгезии Е-, Р-кадгеринов, а также кадгерин-катениновых комплексов в клетках инвазивного долькового рака молочной железы (РМЖ). **Материал и методы.** Исследованы 250 случаев постоперационного материала пациенток с диагнозом инвазивного долькового РМЖ. Во всех случаях с помощью иммуногистохимического метода определяли экспрессию молекул клеточной адгезии Е-кадгерина, Р-кадгерина, β-катенина, p120-катенина и виментина. Проводилось распределение исследованных случаев на молекулярно-биологические подтипы, основанное на определении рецепторов к эстрогену (ER), прогестерону (PR), HER-2/neu и индекса пролиферации Ki-67. **Результаты.** Обнаружено сохранение экспрессии Е-кадгерина на мембране опухолевых клеток в 93%, появление цитоплазматической экспрессии β-катенина в 60% случаев, p120-катенина в 72% случаев. Экспрессия Р-кадгерина выявлена в 82% случаев. Коэкспрессия Е- и Р-кадгерина отмечалась в 90% всех исследуемых случаев. Обнаружена корреляция между экспрессией Е- и Р-кадгеринов (V=0,34, p<0,05). **Заключение.** В клетках РМЖ наблюдаются коэкспрессия Е- и Р-кадгеринов, а также высвобождение молекул β- и p120-катенинов в цитоплазму опухолевых клеток, что приводит к активации внутриклеточных механизмов изменения структуры цитоскелета и уровня пролиферации. Указанные механизмы сопровождаются активацией эпителиально-мезенхимального перехода. Результатом реализации внутриклеточных механизмов является прогрессирование злокачественной опухоли и ее метастазирование.

Ключевые слова: Е-кадгерин, Р-кадгерин, p120-катенин, β-катенин, эпителиально-мезенхимальный переход, инвазивный дольковый рак молочной железы.

Epithelial cadherins and associated molecules in invasive lobular breast cancer

YU.M. BRILLIANT[1, 2], A.A. BRILLIANT[1], S.V. SAZONOV[1, 2]

[1]Institute for Medical Cell Technologies, Ministry of Health of the Sverdlovsk Region, Yekaterinburg, Russia; [2]Ural State Medical University, Ministry of Health of Russia, Yekaterinburg, Russia

Objective: to estimate the expression of cell adhesion molecules E- and P-cadherin, as well as that of cadherin-catenin complexes in invasive lobular breast cancer (BC) cells. **Material and methods.** 250 cases of postoperative material from patients diagnosed with invasive lobular BC were studied. The expressions of cell adhesion molecules E-cadherin, P-cadherin, β-catenin, p120 catenin, and vimentin were determined by immunohistochemical assay in all cases. The examined cases were divided into molecular biological subtypes, based on the evaluation of estrogen receptors (ER), progesterone receptors (PR), HER-2/neu, and Ki-67 proliferative index. **Results.** The membrane expression of E-cadherin on the tumor cells was found to be preserved in 93%; the cytoplasmic expression of β-catenin and p120-catenin appeared in 60 and 72% of cases, respectively. The expression of P-cadherin was detected in 82% of cases. The coexpression of E- and P-cadherin was noted in 90% of all the examined cases. There was a correlation between the expression of E- and P-cadherins (V=0.34; p<0.05). **Conclusion.** The BC cells showed the coexpression of E- and P-cadherins, as well as release of the molecules β- and p120-catenins into the cytoplasm of tumor cells, which leads to the activation of intracellular mechanisms for changing the structure of the cytoskeleton and the level of proliferation. The above-mentioned mechanisms are accompanied by the activation of epithelial-mesenchymal transition. The intracellular mechanisms resulted in progressive cancer and its metastasis

Keywords: E-cadherin, P-cadherin, p120-catenin, β-catenin, epithelial-mesenchymal transition, invasive lobular breast cancer.

Е- и Р-кадгерины — молекулы клеточной адгезии, которые локализуются на поверхности эпителиальных клеток и участвуют в образовании адгезионных контактов. Адгезия, опосредованная эпителиальными кадгеринами, является динамическим процессом, который регулируется сигнальными механизмами [1, 2].

Считается, что эпителиальные кадгерины играют существенную роль в патологии, в том числе при развитии рака молочной железы (РМЖ) [3—5]. Выявление взаимосвязи аберрантной экспрессии эпителиальных Е- и Р-кадгеринов, а также связанных с ними катенинов является важным аспектом в понимании механизмов, приводящим к развитию и обеспечению жизнедеятельности злокачественной опухоли [6]. Не менее важной задачей является выявление регуляторных механизмов, активированных эпителиальными кадгеринами и образуемыми

© Коллектив авторов, 2017

Бриллиант Юлия Михайловна — канд. мед. наук, науч. сотр. лаб. патоморфологии; e-mail: yulkat@bk.ru

ими кадгерин-катениновыми комплексами, влияющих на опухолевый рост.

Полученные данные по экспрессии эпителиальных кадгеринов и связанных с ними молекул часто отличаются и интерпретируются по-разному. С одной стороны, это может быть связано с отсутствием единой системы оценки исследуемых показателей [7, 8], с другой — с гетерогенностью РМЖ, наличием подтипов, которые отличаются по рецепторному статусу, имеют разные биологические свойства и клиническое течение. В связи с этим, по-видимому, целесообразно изучать экспрессию указанных выше показателей отдельно в разных молекулярно-биологических подтипах РМЖ [9, 10].

Цель исследования — оценить значение молекул клеточной адгезии E-, P-кадгеринов, а также кадгерин-катениновых комплексов для прогноза развития инвазивного долькового РМЖ.

Материал и методы

Исследование проводили в патологоанатомическом отделении ГАУЗ СО «Институт медицинских клеточных технологий» (Екатеринбург). Предметом исследования являлся операционный материал пациенток с диагнозом инвазивного долькового РМЖ, не получавших неоадъювантную химио- и лучевую терапию. Материал направляли для проведения исследования из ГБУЗ СО «Свердловский областной онкологический диспансер» (зав. патологоанатомическим отделением Н.В. Казанцева) и Городского маммологического центра при МАУЗ «Городская клиническая больница №40», Екатеринбург (зав. патологоанатомическим отделением к.м.н. О.Ю. Истомина). Исследовано 250 случаев инвазивного долькового РМЖ. Во всех случаях с помощью иммуногистохимического метода определяли экспрессию молекул клеточной адгезии E-, P-кадгеринов, а также β-катенина, p-120-катенина, связанных с внутриклеточным доменом изучаемых молекул, и виментина, являющегося маркером реализации эпителиально-мезенхимального перехода (ЭМП) в клетках опухоли.

В связи с гетерогенностью РМЖ, а также для выявления особенностей экспрессии кадгеринов и ассоциированных с ними молекул при разных вариантах РМЖ проводили распределение всех отобранных случаев по молекулярно-генетическим подтипам, основанное на определении иммуногистохимическим методом экспрессии к рецепторам эстрогена (ER), прогестерона (PR), HER-2/neu и индекса пролиферации Ki-67. Все случаи распределяли на следующие подтипы: люминальный А (ER+, PR любой, HER-2/neu–, Ki-67 <20%), люминальный В, HER-2-негативный (ER+, PR любой, HER-2/neu–, Ki-67 ⩾20%), люминальный В, HER-2-позитивный (ER+, PR любой, HER-2/neu+, Ki-67 любой), Erb-B2-сверхэкспрессирующий (ER–, PR–, HER-2/neu+, Ki-67 любой), тройной негативный (ER–, PR–, HER-2/neu–, Ki-67 любой) [9, 11].

В каждую группу исследования отобрано по 50 соответствующих случаев.

Иммуногистохимические исследования проводили с использованием автоматических систем окрашивания Ventana (США) и DAKO (Дания). Для определения экспрессии E-кадгерина использовались кроличьи моноклональные античеловеческие антитела E-cadherin (Clone EP700Y, Cell «Marque», США), β-катенина — мышиные моноклональные античеловеческие антитела β-catenin (Clone 14, «Ventana», США), p120-катенина — мышиные моноклональные античеловеческие антитела p120 catenin (Clone 98, «Ventana», США), P-кадгерина — мышиные моноклональные античеловеческие антитела P-cadherin (Clone 56C1, «Monosan», Нидерланды), виментина — мышиные моноклональные анти-свиные антитела Vimentin (Clone V9, «DAKO», Дания). Определение экспрессии HER-2/neu на клетках опухоли осуществляли с помощью кроличьих моноклональных антител c-erb-2/HER-2 (Clone 4B5, «Ventana», США). Определение экспрессии HER-2/neu на клетках опухоли проводили с помощью кроличьих моноклональных антител c-erb-2/HER-2 (Clone 4B5, «Ventana», США). Для определения индекса пролиферации опухоли использовали кроличьи моноклональные античеловеческие антитела KI-67 Antigen (Clone SP6, «Spring Bioscience», США), рецепторов к гормонам с помощью кроличьих моноклональных античеловеческих антител Estrogen Receptor (Clone SP1, «Spring Bioscience», США) и Progesterone Receptor (Clone SP2, «Spring Bioscience», США).

Экспрессию E-кадгерина оценивали как положительную при окрашивании 70% и более мембран исследуемых клеток — **рис. 1** [13]. Наличие экспрессии P-кадгерина определяли при мембранном окрашивании более 10% опухолевых клеток — **рис. 2** [14, 15]. Ядерную транслокацию β-катенина оценивали по окрашиванию ядер опухолевых клеток, цитоплазматическая экспрессия — по окрашиванию цитоплазмы клеток опухоли. Ядерную экспрессию β-катенина считали положительной при окрашивании хотя бы одной опухолевой клетки в поле зрения [16], цитоплазматическую — при окрашивании более 10% клеток опухоли — **рис. 3** [17]. Мембранное окрашивание β-катенина не учитывали. Цитоплазматическую транслокацию p120-катенина определяли по окрашиванию цитоплазмы опухолевых клеток, при этом мембранное окрашивание p120-катенина не учитывали. Экспрессию p120-катенина считали положительной при цитоплазматическом окрашивании более 10% опухолевых клеток — **рис. 4** [18, 19]. Экспрессию виментина расценивали как положительную при позитивном цитоплазматическом окрашивании более 1% опухолевых клеток в поле зрения [20].

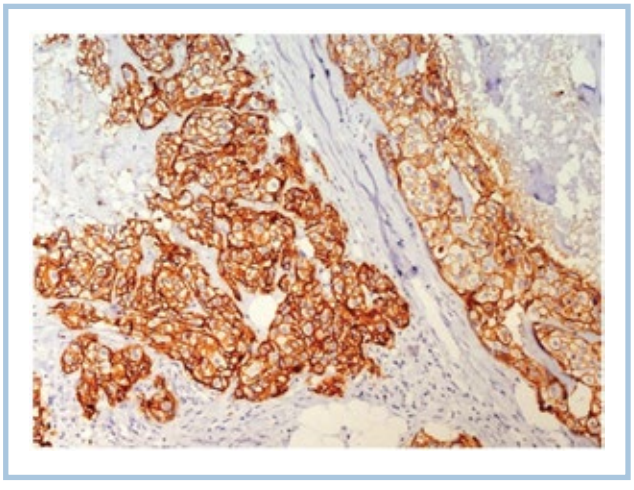

***Рис. 1.* Экспрессия E-кадгерина при инвазивном раке молочной железы.**

Окраска: иммуногистохимическая реакция HRP/DAB, докраска ядер гематоксилином Майера. ×100.

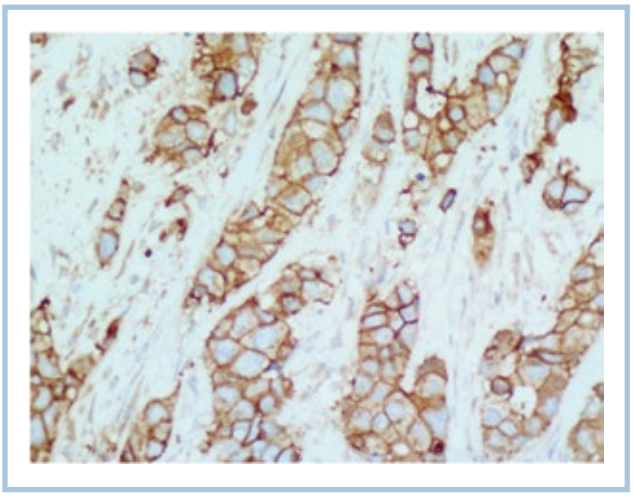

Рис. 2. **Мембранная экспрессия P-кадгерина при инвазивном раке молочной железы.**

Окраска: иммуногистохимическая реакция HRP/DAB, докраска ядер гематоксилином Майера. ×400.

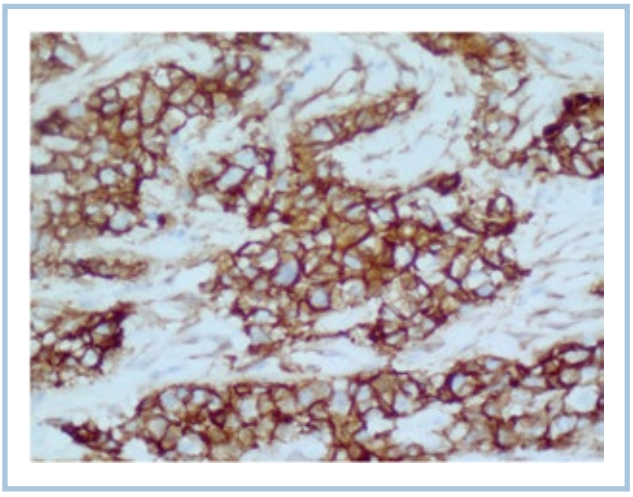

Рис. 3. **Цитоплазматическая экспрессия β-катенина при инвазивном раке молочной железы.**

Окраска: иммуногистохимическая реакция HRP/DAB, докраска ядер гематоксилином Майера. ×400.

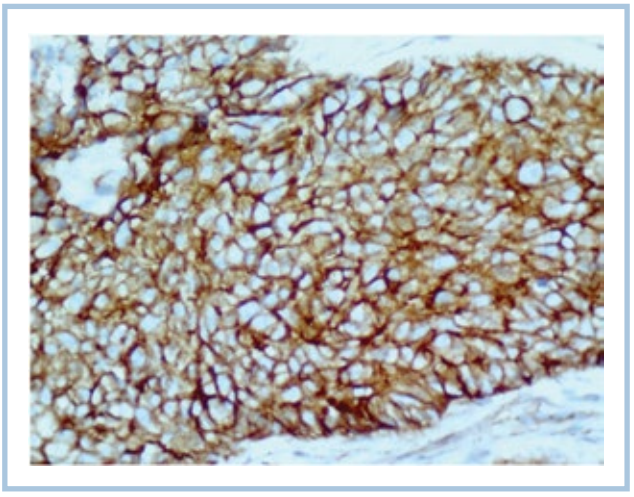

Рис. 4. **Цитоплазматическая экспрессия p120-катенина при инвазивном раке молочной железы.**

Окраска: иммуногистохимическая реакция HRP/DAB, докраска ядер гематоксилином Майера. ×400.

Ядерную экспрессию ER и PR на клетках карциномы оценивали по шкале Allred от 0 до 8 [21]. Оценку уровня мембранной экспрессии HER-2/neu опухолевыми клетками проводили по шкале от 0 до 3 [22, 23]. Уровень пролиферации клеток опухоли по экспрессии Ki-67 рассчитывали по процентному отношению числа окрашенных ядер опухолевых клеток ко всем клеткам. В каждом случае оценивали не менее 600 опухолевых клеток [24].

Статистический анализ данных проводили согласно общепринятым методам с использованием лицензионных программ StatSoft Statistica Base 12 и MS Excel 2010. Для выявления достоверности различий между двумя выборками применяли критерий χ^2 Пирсона. Для корреляционного анализа исследуемых групп параметров применяли коэффициент сопряженности Крамера (V), используемый для определения взаимосвязи номинальных признаков [25].

Результаты

Изучение экспрессии E-кадгерина и ассоциированных с ним молекул

В результате изучения экспрессии E-кадгерина выявлено отсутствие его экспрессии на клетках опухоли в 17 (7%) случаях. Снижение экспрессии E-кадгерина в группах исследования представлено в **табл. 1**.

Отсутствие экспрессии E-кадгерина при подтипе люминальный B (HER-2-негативный) встречалось достоверно чаще, чем в подтипах люминальный A, люминальный B (HER-2-позитивный), Erb-B2-сверхэкспрессирующий (на 18%) и тройной негативный (на 22%, $p<0{,}001$), а также в сравнении с группой, объединяющей все исследуемые случаи ($p<0{,}001$).

Важное значение для развития опухоли, увеличения инвазии и подвижности опухолевых клеток имеет не столько снижение экспрессии E-кадгерина на мембране клеток опухоли, сколько высвобождение молекул β- и p120-катенинов в результате потери связи с E-кадгерином и появление их экспрессии в цитоплазме (обе указанные молекулы), а также ядре (характерно для β-катенина в связи с его транслокацией в ядро и активацией ряда таргетных генов).

При оценке экспрессии β-катенина отдельно оценивали цитоплазматическое и ядерное окрашивание, оба варианта экспрессии β-катенина расценивали как отклонение от нормы. Мембранное окрашивание β-катенина считали нормальным. В результате проведенного исследования не выявлено ни одного случая ядерной экспрессии β-катенина. Цитоплазматическое окрашивание β-катенина на клетках опухоли определяли в 151 (60%) исследованном случае. Изменение экспрессии β-катенина в группах исследования представлено в **табл. 1**.

При анализе полученных данных выявлено, что число случаев с цитоплазматической экспрессией β-катенина

Таблица 1. **Экспрессия кадгеринов и ассоциированных молекул в клетках опухоли инвазивного долькового рака молочной железы**

Подтип	*n*	Отсутствие экспрессии Е-кадгерина, *n* (%)	Цитоплазматическая экспрессия β-катенина, *n* (%)	Цитоплазматическая экспрессия p120-катенина, *n* (%)	Экспрессия Р-кадгерина, *n* (%)	Экспрессия виментина, *n* (%)
Люминальный А	50	2 (4%)	32 (64%)	42 (84%)*	46 (92%)*	42 (84%)*
Люминальный В (HER-2-негативный)	50	11 (22%)*	31 (62%)	37 (74%)	25 (50%)*	28 (56%)*
Люминальный В (HER-2-позитивный)	50	2 (4%)	16 (32%)*	26 (52%)*	50 (100%)*	22 (44%)*
Erb-B2-сверхэкспрессирующий	50	2 (4%)	36 (72%)*	36 (72%)	40 (80%)	34 (68%)
Тройной негативный	50	0 (0%)	36 (72%)*	40 (80%)*	44 (88%)*	48 (96%)*

Примечание. * — $p<0,05$ при сравнении с общей группой.

было достоверно ниже в люминальном В (HER-2-позитивный) подтипе по сравнению с остальными группами ($p<0,001$) и с общей группой исследования ($p<0,001$). Показатель экспрессии β-катенина в цитоплазме опухолевых клеток в подтипах Erb-B2-сверхэкспрессирующий и Тройной негативный был достоверно выше, чем в общей группе исследования ($p<0,05$).

При оценке экспрессии p120-катенина как аберрантное расценивали цитоплазматическое окрашивание данной молекулы, как нормальное — мембранное окрашивание p120-катенина.

Выявлено нарушение экспрессии p120-катенина в 181 (72%) исследуемом случае. Значения экспрессии p120-катенина в группах исследования представлены в **табл. 1**. При анализе полученных данных выявлено, что число случаев с цитоплазматической экспрессией β-катенина достоверно ниже в люминальном В (HER-2-позитивный) подтипе по сравнению с остальными группами ($p<0,001$) и с общей группой исследования ($p<0,001$). Число случаев с экспрессией p120-катенина в цитоплазме опухолевых клеток в люминальном А и тройном негативном подтипах достоверно выше, чем в общей группе исследования ($p<0,05$).

Изучение экспрессии Р-кадгерина и ассоциированных с ним молекул

Экспрессия Р-кадгерина на мембране опухолевых клеток считается аберрантной во всех случаях и, по мнению многих авторов, является неблагоприятным прогностическим признаком в развитии РМЖ [14, 15].

В результате исследования обнаружена экспрессия Р-кадгерина в 205 (82%) случаях. При оценке экспрессии Р-кадгерина в группах исследования мы получили результаты, представленные в **табл. 1**.

Выявлено, что число случаев с наличием экспрессии Р-кадгерина в люминальном А, люминальном В (HER-2-позитивный) и тройном негативном подтипах было достоверно выше, чем в общей группе исследования ($p<0,05$). Наибольшее число случаев с наличием экспрессии Р-кадгерина отмечалось в подтипе люминальный В (HER-2-позитивный) — 100%, наименьшее — в подтипе люминальный В (HER-2-негативный) — 50%.

Коэкспрессия Е- и Р-кадгерина отмечалась в 226 (90%) случаях.

Исследование экспрессии маркера эпителиально-мезенхимального перехода виментина на клетках опухоли

Появление экспрессии виментина в цитоплазме опухолевых клеток расценивается многими авторами как этап реализации ЭМП, отражающий финальную стадию опухолевой дедифференцировки и связывается с высоким инвазивным потенциалом опухолевых клеток [20].

В результате исследования обнаружена экспрессия виментина в 174 (70%) случаях. При оценке наличия виментина в цитоплазме опухолевых клеток разных иммуногистохимических подтипов инвазивного долькового РМЖ мы получили результаты, представленные в **табл. 1**.

Проведен корреляционный анализ между всеми изучаемыми признаками, результаты которого представлены в **табл. 2**.

При анализе полученных данных в общей группе исследования выявлена положительная корреляционная связь слабой силы между экспрессией Е-кадгерина и Р-кадгерина на мембране опухолевых клеток (V=0,34, $p<0,05$). Кроме того, установлена отрицательная корреляционная связь умеренной силы между экспрессией p120-катенина и степенью развития регионарных метастазов (V=–0,33, $p<0,05$).

Обсуждение

При изучении 250 случаев инвазивного долькового РМЖ в 93% обнаружено сохранение экспрессии Е-кадгерина на мембране опухолевых клеток, который в большинстве случаев не исчезает при опухолевой трансформации клеток. Механизм, приводящий к исчезновению Е-кадгерина на мембране опухолевых клеток в 7% случаев, по-видимому, связан с активацией ЭМП, в результате которого в ядре опухолевых клеток активируются таргетные гены, блокирующие ген Е-кадгерина *CDH1*, ответственный за синтез Е-кадгерина на мембране клеток. Кроме того, при активации ЭМП в 70% случаев начинается синтез белка промежуточных филаментов виментина. При этом происходит изменение организации актинового цитоскелета, способствующее повышенной подвижности и миграции клеток опухоли. Таким образом, для большинства случаев РМЖ характерен неполный ЭМП, при котором опухолевые клетки сохраняют некоторые свой-

Таблица 2. **Взаимосвязь эпителиальных кадгеринов, ассоциированных с ними молекул, рецепторного статуса со стадией развития инвазивного долькового РМЖ, определяемая по коэффициенту Крамера (V)**

Параметр	E-кадгерин	P-кадгерин	β-Катенин	p120-катенин
P-кадгерин	0,34*			
β-Катенин	0,13	0,12		
p120-катенин	–0,06	0,01	0,01	
Виментин	0,11	0,06	0,06	–0,05
ER	–0,09	0,03	0,03	–0,04
PR	–0,15	–0,06	–0,06	0,03
HER-2	0,03	–0,12	0,12	–0,18
Ki-67	0,04	–0,01	0,01	0,1
T	0,09	–0,07	0,13	–0,17
N	0,10	0,02	–0,13	–0,33*

Примечание. * — $p<0,05$.

ства межклеточной адгезии эпителиальных клеток, но при этом дополнительно приобретают свойства клеток мезенхимального происхождения. Это означает, что опухолевые клетки с неполным ЭМП приобретают способность к клеточной миграции, являющейся основой последующего метастазирования клеток опухоли.

Изучена экспрессия P-кадгерина, который является звеном межклеточной адгезии в миоэпителии и в норме не экспрессируется в эпителиальных клетках протоков и концевых отделов молочной железы. Отсутствие экспрессии P-кадгерина, характерное для нормального статуса люминального эпителия молочной железы, выявлено только в 18% случаев РМЖ, т.е. в большинстве случаев обнаружено появление аберрантной экспрессии P-кадгерина на клетках опухоли. Механизмы, объясняющие данный процесс, на сегодняшний день не изучены, но, по всей видимости, аналогичны механизмам, реализующимся во время эмбриогенеза, на определенных стадиях которого отмечается экспрессия P-кадгерина в тканях экто- и энтодермального происхождения, в том числе эпителии протоков и концевых почках формирующейся молочной железы. Предполагают, что аберрантная экспрессия P-кадгерина связана с отсутствием эстрогена и/или рецепторов к эстрогену. Активация эстрогенового сигнального пути блокирует в ядре опухолевых клеток ген *CDH3*, ответственный за синтез P-кадгерина. При отсутствии эстрогена эстрогеновый сигнальный путь не реализуется и P-кадгерин начинает экспрессироваться на мембране опухолевых клеток [26]. При исследовании подтипов инвазивного долькового РМЖ с отсутствием экспрессии ER, действительно, обнаружен высокий уровень экспрессии P-кадгерина: 80% случаев в Erb-B2-сверхэкспрессирующем подтипе и 88% в тройном негативном подтипе. Однако P-кадгерин экспрессировался и во всех случаях опухолей люминального B (HER-2-негативный) подтипа. Данный результат может быть объяснен конкурентным участием рецепторов ERα и HER-2/neu в сигнальном пути с участием MAPK и Akt, которые обладают способностью фосфорилировать отдельные участки ERα и приводить к его лиганднезависимой активации [4, 26]. В присутствии HER-2/neu последний запускает механизмы с участием указанных молекул, и активации ER, запускающего эстрогеновый сигнальный путь, не происходит, а значит, ген *CDH3*, ответственный за экспрессию P-кадгерина, не блокируется **(рис. 5)**. В группе опухолей люминального A подтипа экспрессия P-кадгерина также высокая, это означает, что эстрогеновый сигнальный путь в данной группе также блокируется, но за счет других механизмов. Механизм блокирования активированным эстрогеновым сигнальным путем экспрессии P-кадгерина, по всей видимости, реализуется в большей степени в группе люминального B (HER-2-негативный) подтипа, где уровень выявления экспрессии P-кадгерина достаточно низкий (50%) по сравнению с общей группой и остальными группами исследования.

Коэкспрессия E- и P-кадгерина отмечалась в 90% всех исследуемых случаев РМЖ. Кроме того, выявлена взаимосвязь E- и P-кадгеринов ($V=0,34$, $p<0,05$). По данным ряда авторов, одновременная экспрессия обоих указанных кадгеринов связана с повышенной резистентностью клеток опухоли к различным воздействиям, в том числе к действию химических веществ, и запуском процесса метастазирования клеток. Клеточные механизмы, объясняющие патогенез этих изменений, на сегодняшний день остаются невыясненными [27].

E- и P-кадгерины связаны в комплексы с β- и p120-катенинами. В норме экспрессия указанных молекул отмечается исключительно на мембране эпителиальных клеток. Появление β- и p120-катенинов в цитоплазме клеток опухоли свидетельствует об их высвобождении из кадгерин-катениновых комплексов, где они инициируют каскад сигнальных путей. В ходе исследования выявлена цитоплазматическая экспрессия β-катенина в 60%, p120-катенина в 72% случаев РМЖ. При попадании в цитоплазму β-катенин в норме должен утилизироваться убиквитин-протеосомами при участии молекулы GSK-3β, его экспрессия не должна наблюдаться при иммуногистохимическом исследовании. Цитоплазматическая экспрессия β-катенина означает, что его утилизация блокируется. Это объясняется активацией сигнального пути Wnt, который подавляет активность GSK-3β и тем самым препятствует утилизации β-катенина, который транслоцируется в ядро и активирует ряд таргетных генов группы LEF/TCF, приводящих к синтезу молекул Slug и Snail, блокирующих синтез E-кадгерина. Таким образом, активируется ЭМП **(см. рис. 5)**. В группе люминального B подтипа (HER-2-позитивный) отмечена самая низкая частота экспрессии β-катенина (32%) и p120-катенина (52%) по сравнению с общей группой и другими группами исследования. При этом аберрантная экспрессия E-кадгерина была низкой (4%), в то время как гиперэкспрессия P-кадгерина отмечается во всех случаях. Таким образом, в данной

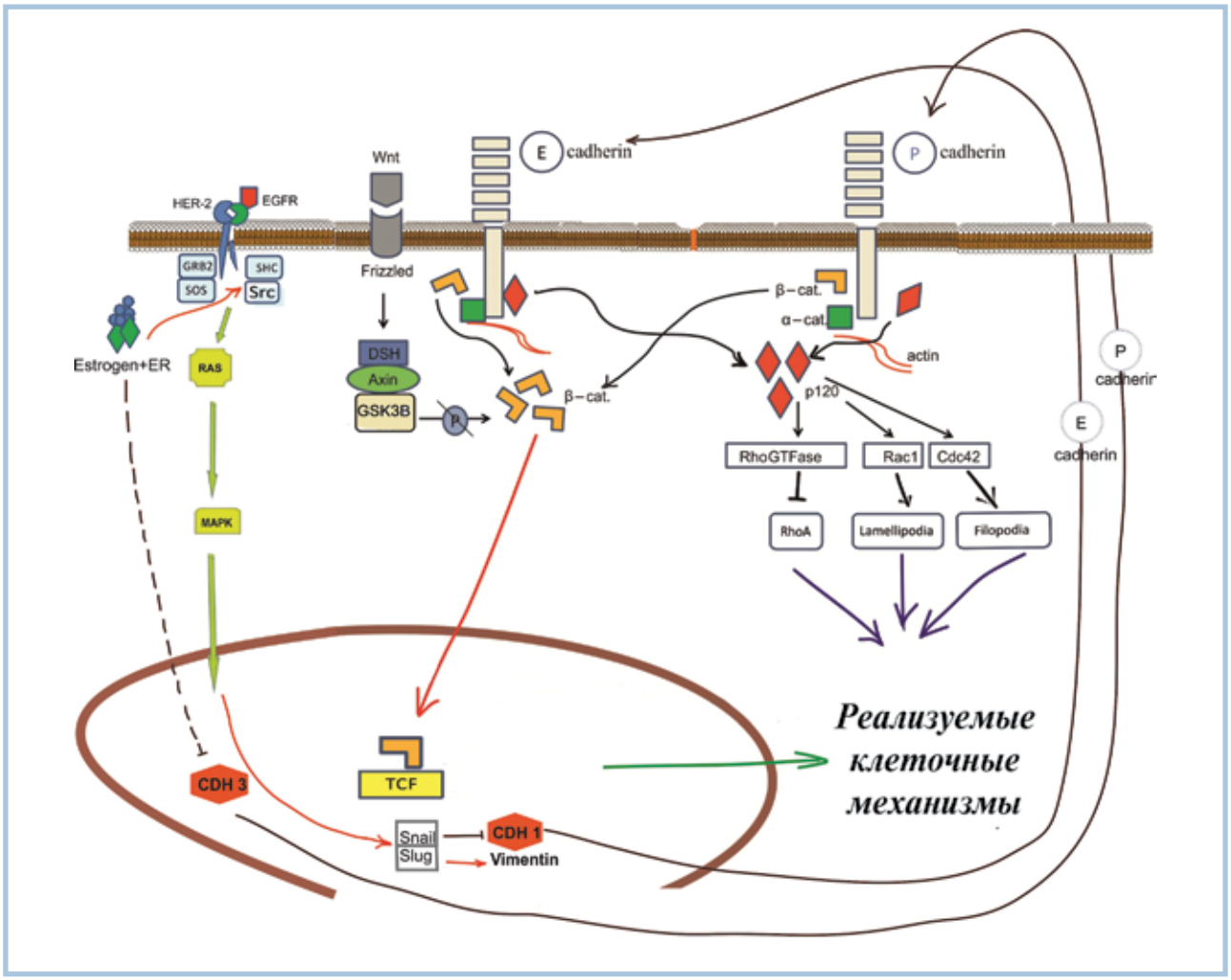

Рис. 5. **Механизмы, регулирующие экспрессию Е- и Р-кадгеринов опухолевыми клетками.**

группе исследования достоверно реже происходит высвобождение молекул β- и p120-катенинов из Р-кадгерин-катениновых комплексов, и аберрантные сигнальные пути, приводящие к увеличению миграции, подвижности, инвазии, повышению резистентности и выживаемости клеток опухоли, запускаются реже. Кроме того, при инвазивном дольковом РМЖ люминального В (HER-2-позитивный) подтипа редко происходит разрушение Р-кадгерин-катениновых комплексов в клетках опухоли, в результате чего не активируется молекула GSK-3β, высвобождаемая сигнальным путем Wnt, который запускается свободным β-катенином. Указанная молекула способствует фосфорилированию молекулы Snail и ее цитоплазматической транслокации, что является одним из факторов, активирующих ЭМП [28].

Выводы

1. В большинстве (93%) случаев инвазивного долькового РМЖ на клетках опухоли сохраняется экспрессия маркера эпителиальных клеток Е-кадгерина. В 70% случаев дополнительно появляется коэкспрессия виментина.

2. В большинстве случаев (82%) РМЖ, развивающегося из люминального эпителия, появляется экспрессия Р-кадгерина. Коэкспрессия Е- и Р-кадгеринов обнаружена в 90% случаев (V=0,34).

3. Появление экспрессии Р-кадгерина и цитоплазматической экспрессии молекул β-, p120-катенинов при РМЖ сопровождается активацией эпителиально-мезенхимального перехода.

Участие авторов:
Концепция и дизайн исследования: Ю.М.Б., С.В.С.
Сбор и обработка материала: Ю.М.Б., А.А.Б., С.В.С.
Статистическая обработка данных: Ю.М.Б., А.А.Б., С.В.С.
Написание текста: Ю.М.Б., С.В.С.
Редактирование: С.В.С.
Конфликт интересов отсутствует.

ЛИТЕРАТУРА

1. Halbleib JM, Nelson JM. Cadherins in development: cell adhesion, sorting, and tissue morphogenesis. *Genes Dev*. 2006;20(23): 3199-3214. doi:10.1101/gad.1486806
2. Засадкевич Ю.М., Сазонов С.В., Бриллиант А.А. Роль кадгеринов в норме и при развитии рака молочной железы. *Архив патологии*. 2015;77(3):57-64. doi:10.17116/patol201577357-64
3. Kotb AM, Hierholzer A, Kemler R. Replacement of E-cadherin by N-cadherin in the mammary gland leads to fibrocystic changes and tumor formation. *Breast Cancer Res*. 2011;13:R104. doi:10.1186/bcr3046
4. Weigelt B, Peterse JL, van't Veer LJ. Breast cancer metastasis: markers and models. *Nat Rev Cancer*. 2005;5(8):591-602. doi:10.1038/nrc1670
5. Франк Г.А., Завалишина Л.Э., Андреева Ю.Ю. Состояние внеклеточного матрикса и маркеры адгезии в уротелиальном раке мочевого пузыря. *Архив патологии*. 2005;67(3):11-14.
6. Cowin P, Rowlands W, Hatsell SJ. Cadherins and catenins in breast cancer. *Curr Opin Cell Biol*. 2005;17(5):499-508. doi:10.1016/j.ceb.2005.08.014
7. Qureshi HS, Linden MD, Divine G, Raju UB. E-cadherin status in breast cancer correlates with histologic type but does not correlate with established prognostic parameters. *Am J Clin Pathol*. 2006;125(3):377-385. doi:10.1309/wmx7drwtfvqp2lqt
8. Shi Y, Liu X, Sun Y, Wu D, Qiu A, Cheng H, Wu C, Wang X. Decreased expression and prognostic role of EHD2 in human breast carcinoma: correlation with E-cadherin. *J Mol Histol*. 2015;46(2):221-231. doi:10.1007/s10735-015-9614-7
9. Франк Г.А., Завалишина Л.Э., Пожарисский К.М., ред. *Рак молочной железы. Практическое руководство для врачей*. М.: Практическая медицина; 2014.
10. Brilliant AA, Sazonov SV, Zasadkevich YM. Chapter 21. Modification of receptor status in groups of proliferative activity of breast carcinomas. In: Joswik R, Zaikov GE, Haghi AK, eds. *Life chemistry research. Biological Systems*. Apple Academic Press; 2015:247-255. doi:10.1201/b18527-25
11. Семиглазов В.Ф., Палтуев Р.М., Семиглазова Т.Ю., и др. *Клинические рекомендации по диагностике и лечению рака молочной железы*. СПб.: АБВ-пресс; 2013.
12. Cheang MCU, Chia SK, Voduc D, Gao D, Leung S, Snider J, et al. Ki67 Index, HER2 status, and prognosis of patients with luminal B breast cancer. *J Natl Cancer Inst*. 2009;101(10):736-750. doi:10.1093/jnci/djp082
13. Kowalski PG, Rubin MA, Kleer CG. E-cadherin expression in primary carcinomas of the breast and its distant metastases. *Breast Cancer Res*. 2003;5:R217. doi:10.1186/bcr651
14. Vieira AF, Ricardo S, Ablett MP, Dionísio MR, Mendes N, Albergaria A, et al P-cadherin is coexpressed with CD44 and CD49f and mediates stem cell properties in Basal-like breast cancer. *Stem cells*. 2012;30(5):854-864. doi:10.1002/stem.1075
15. Paredes J, Figueiredo J, Albergaria A, Oliveira P, Carvalho J, Ribeiro AS, et al. Epithelial E- and P-cadherins: role and clinical significance in cancer. *Biochim Biophys Acta*. 2012;1826(2):297-311. doi:10.1016/j.bbcan.2012.05.002
16. Ng TL, Gown AM, Barry TS, Cheang MCU, Chan AKW, Turbin DA, et al. Nuclear beta-catenin in mesenchymal tumors. *Mod Pathol*. 2005;18:68-74. doi:10.1038/modpathol.3800272
17. Ikeda S, Fujimori M, Shibata S, Okajima M, Ishizaki Y, Kurihara T, et al. Combined immunochemistry of β-catenin, cytokeratin 7, and cytokeratin 20 is useful in discriminating primary lung adenocarcinomas from metastatic colorectal cancer. *BMC Cancer*. 2006;6(31). doi:10.1186/1471-2407-6-31
18. Liu Y, Wang Y, Zhang Y, Miao Y, Zhao Y, Zhang PX, et al. Abnormal expression of p120-catenin, E-cadherin, and small GTPases is significantly associated with malignant phenotype of human lung cancer. *Lung Cancer*. 2009;63(3):375-382. doi:10.1016/j.lungcan.2008.12.012
19. Sarrió D, Pérez-Mies B, Hardisson D, Moreno-Bueno G, Suárez A, Cano A, et al. Cytoplasmic localization of p120ctn and E-cadherin loss characterize lobular breast carcinoma from preinvasive to metastatic lesions. *Oncogene*. 2004;23:3272-3283. doi:10.1038/sj.onc.1207439
20. Korsching E, Packeisen J, Liedtke C, Hungermann D, Wülfing P, van Diest PJ, et al. The origin of vimentin expression in invasive breast cancer: epithelial—mesenchymal transition, myoepithelial histogenesis or histogenesis from progenitor cells with bilinear differentiation potential? *J Pathol*. 2005;206(4):451-457. doi:10.1002/path.1797
21. Hammond MEH, Hayes DF, Wolff AC, Mangu PB, Temin S. American Society of Clinical Oncology/College of American Pathologists guideline recommendations for immunohistochemical testing of estrogen and progesterone receptors in breast cancer. *J Oncol Pract*. 2010;6(4):195-197. doi:10.1200/JOP.777003
22. Bilous M, Dowsett M, Hanna W, Isola J, Lebeau A, Moreno A, et al. Current perspectives on HER2 testing: a review of national testing guidelines. *Mod Pathol*. 2003;16(2):173-182.
23. Wolff AC, Hammond MEH, Hicks DG, Dowsett M, McShane LM, Allison KH, et al. Recommendations for human epidermal growth factor receptor 2 testing in breast cancer: American Society of Clinical Oncology/College of American Pathologists clinical practice guideline update. *J Clin Oncol*. 2013;31(31):3997-4013. doi:10.1200/JCO.2013.50.9984
24. Jalava P, Kuopio T, Juntti-Patinen L, Kotkansalo T, Kronqvist P, Collan Y. Ki67 immunohistochemistry: a valuable marker in prognostication but with a risk of misclassification: proliferation subgroups formed based on Ki67 immunoreactivity and standardized mitotic index. *Histopathology*. 2006;48(6):674-682. doi:10.1111/j.1365-2559.2006.02402.x
25. Zar JH. *Biostatistical analysis*. 5th ed. Prentice-Hall/Pearson; 2010.
26. Shou J, Massarweh S, Osborne CK, Wakeling AE, Ali S, Weiss H, Schiff R. Mechanisms of tamoxifen resistance: increased estrogen receptor-HER2/neu cross-talk in ER/HER2-positive breast cancer. *J Natl Cancer Inst*. 2004; 96(12):926-935. doi:10.1093/jnci/djh166
27. Ribeiro AS, Sousa B, Carreto B, Mendes N, Nobre AR, Ricardo S, et al. P-cadherin functional role is dependent on E-cadherin cellular context: a proof of concept using the breast cancer model. *J Pathol*. 2013;229(5):705-718. doi:10.1002/path.4143
28. Lee JM., Dedhar S, Kalluri R, Thompson EW. The epithelial-mesenchymal transition: new insights in signaling, development, and disease. *J Cell Biol*. 2006;172(7):973-981. doi:10.1083/jcb.200601018

Поступила 08.07.2016