doi: 10.17116/patol201678448-53

УДК 616-02:615.357.631]-091

Последствия немедицинского использования анаболических стероидов

С.А. ПОВЗУН

Отдел патоморфологии и клинической экспертизы (руководитель — проф. С.А. Повзун) Санкт-Петербургского НИИ скорой помощи им. И.И. Джанелидзе (дир. — проф. В.Е. Парфенов), Санкт-Петербург

42-летняя женщина-бодибилдер, в течение 18 лет применявшая для наращивания мышечной массы анаболические андрогенные стероиды (ААС), умерла от разрыва печени. Причиной разрыва послужили множественные актиномикотические абсцессы, развившиеся на фоне иммунодефицитного состояния. Обнаруженные на вскрытии изменения в различных органах были связаны с нарушением гормонального баланса в организме. Приведены данные литературы, посвященные анализу последствий воздействия на организм ААС в супрафизиологических дозах и немедицинскому использованию этих препаратов.

Ключевые слова: актиномикоз печени, анаболические стероиды.

Artificial illness as a result of non-medical use of anabolic steroids

S.A. POVZUN

Department of Pathology and Clinical Expertise, I.I. Dzhanelidze Saint Petersburg Research Institute of Emergency Care, St.-Petersburg

A 42-year-old female body builder who had used anabolic androgenic steroids (AASs) for 18 years to build up muscle mass died from liver rupture. The cause of the latter was multiple abscesses caused by *Actinomyces*, which developed in the presence of immunodeficiency. The postmortem changes in different organs were due to hormonal imbalance. The paper gives the data available in the literature pertaining to the analysis of the effects of AASs taken in supraphysiological doses on the body and their non-medical application.

Keywords: hepatic actinomycosis, anabolic steroids.

Патолого-анатомическое наблюдение. Профессиональная спортсменка, 42 года, занимавшаяся с 24 лет бодибилдингом и самостоятельно применявшая на протяжении всего этого периода времени с целью наращивания мышечной массы анаболические андрогенные стероиды (ААС) и белковые препараты, при поднятии штанги во время тренировки почувствовала себя плохо, была госпитализирована в ближайший стационар. При УЗИ и КТ-исследовании выявлено увеличение печени с крупным мультикистозным образованием, предположительно расцененным как проявление эхинококкоза **(рис. 1)**. Отмечались гипербилирубинемия 74,6 ммоль/л, повышение активности АЛТ до 1340 ед., АСТ до 1005 ед. Для дальнейшего обследования и лечения через 2 дня больная в состоянии средней тяжести была переведена в НИИ скорой помощи им. И.И. Джанелидзе.

В НИИ в связи с наличием симптомов раздражения брюшины по правому фланку и подозрением на перитонит пациентке выполнена лапароскопическая операция, выявившая наличие в полости брюшины 250 мл лизированной крови, увеличение печени, нижний край которой располагался на 2 см ниже пупка, признаки внутрипеченочного холестаза. Видимых повреждений не найдено. Послеоперационный диагноз был сформулирован как «токсический гепатит, гематома печени (?), малый гемоперитонеум».

Проводилось симптоматическое лечение, состояние больной оставалось удовлетворительным, однако на 5-й день с момента госпитализации оно резко ухудшилось, по дренажной трубке из полости брюшины начала поступать неизмененная кровь, появилась перитонеальная симптоматика, в связи с чем больная была взята в операционную. В ходе лапаротомии в полости брюшины найдено и эвакуировано 1,5 л крови, на передней поверхности печени выявлены разрывы, при ревизии которых обнаружена полость диаметром около 10 см с подтекавшей из нее кровью. Гемостаз был достигнут прошиванием участков печени с элементами оментопексии, коагуляцией, использованием гемостатической губки и тампонированием участков разрыва пятью марлевыми тампонами. Фрагменты ткани из очага поражения взяты для биопсийного исследования. В послеоперационном периоде, несмотря на интенсивную терапию, состояние пациентки ухудшалось и на 10-е сутки с момента госпитализации в НИИ скорой помощи она скончалась.

На вскрытии при внешнем осмотре трупа, помимо хорошо выраженной мускулатуры и желтушности кожи и

© С.А. Повзун, 2016

Повзун Сергей Андреевич — д-р мед. наук, проф., руководитель отдела патоморфологии и клинической экспертизы; e-mail: s_povzun@mail.ru

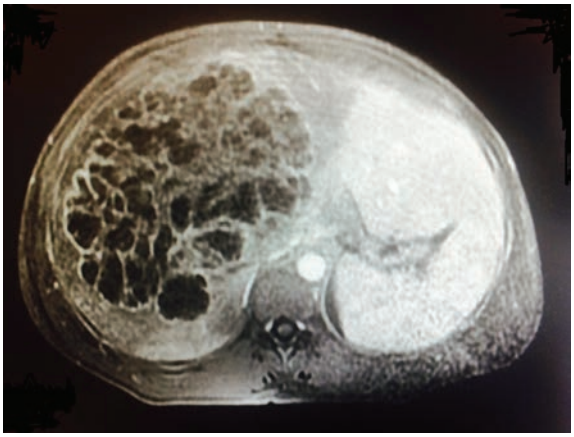

Рис. 1. **Компьютерная томограмма.Поражение правой доли печени, расценивавшееся как множественные кисты.**

склер, обращали на себя внимание наличие следов бритой щетины на подбородке, увеличение половых губ и клитора, атрофия молочных желез, представленных практически одними сосками, невыраженность подкожной жировой основы, толщина которой в эпигастральной области составляла 1,2 см. В обеих плевральных полостях найдено по 100 мл геморрагической жидкости, в эпикарде, висцеральной плевре и париетальной брюшине точечные кровоизлияния. Резко увеличенная печень имела размер 34×28×19×13 см и массу 3700 г. В правой ее доле после удалении тампонов обнаружена округлая полость диаметром 8 см с неровным дном ярко-желтого цвета **(рис. 2, а)**. На разрезе края полости на ширину 1,5—2 см имели такой же цвет, были суховатыми, с четкой границей с остальной тканью. Кроме этого, на латеральной поверхности правой доли имелся вертикальный неровный разрыв длиной около 10 см и глубиной до 4 см с немногочисленными свертками крови и грязно-желтыми полужидкими массами в глубине разрыва. Помимо описанных изменений, на разрезе **(см. рис. 2, б)** в VI—VIII сегментах имелось множество тесно расположенных полостей диаметром 1—1,5 см с мутным гноевидным содержимым. Дно и края полостей шириной около 0,5 см имели ярко-желтый цвет. Граница этих полостей с прилежащей тканью была четкой. В левой доле ткань на разрезе однородная, коричневая, глинистая.

Сердце упругое, размером 11×10×5 см и массой 280 г. В эндокарде левого желудочка выявлены точечные и сливные кровоизлияния в небольшом количестве. Толщина миокарда левого желудочка 1,2 см, правого желудочка 0,2 см. Миокард на разрезе коричневый, глинистый, тусклый, однородный. В легких имелась картина двусторонней нижнедолевой очаговой пневмонии, масса легких составляла 940 и 1020 г. Селезенка упругая, синюшная, масса 240 г и острый край разреза. В почках, масса которых составила 390 г, изменения соответствовали картине билирубинурийного нефроза.

Проявлением геморрагического синдрома, помимо точечных кровоизлияний в серозных оболочках и эндокарде, были следы измененной крови в желудке, 300 мл измененной крови в тонкой кишке и окрашенные кровью каловые массы в толстой кишке, хотя явного источника кровотечения обнаружить не удалось.



а

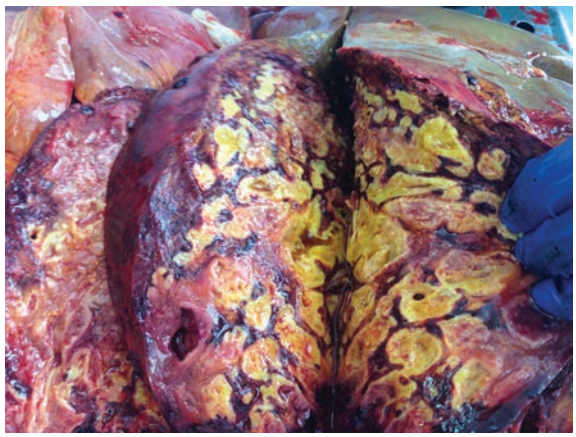

б

Рис. 2. **Актиномикотические абсцессы печени.**

а — вид снаружи; б — вид на разрезе.

Изменения других органов заключались в атрофии эндометрия и яичников, истончении коркового вещества надпочечников до 0,1 см.

В биоптате печени, исследование которого произведено в день смерти больной, выявлен актиномикоз в виде множества полостей с нейтрофильными лейкоцитами и друзами актиномицетов **(рис. 3)**.

При гистологическом исследовании секционного материала обнаружены множественные изменения, комплекс которых был обусловлен самостоятельным приемом (введением) пациенткой ААС.

Так, в печени, помимо описанного уже актиномикоза, имелись распространенные дисциркуляторные так называемые центролобулярные и мостовидные некрозы. Сохранившиеся гепатоциты были увеличены, имели средний диаметр 44 мкм (при норме 20—25), ядра в них также были крупными, с маргинацией хроматина, с одним, реже двумя ядрышками. В цитоплазме гепатоцитов содержались мелкие и средние жировые вакуоли. Миоциты поясничной мышцы имели средний диаметр 118 мкм (при норме 50—100), при этом в некоторых из них он достигал 190 мкм. В поджелудочной железе обращало на себя внимание резкое увеличение в диаметре островков Лангерганса, максимальный диаметр которых составлял 650 мкм при верхней границе нормы 225 мкм. Передняя

доля гипофиза состояла исключительно из клеток с эозинофильной цитоплазмой. Щитовидная железа построена из средних и крупных фолликулов, выстланных однорядным кубическим эпителием, заполненных плотным, местами растрескавшимся в препарате эозинофильным коллоидом без вакуолей резорбции. В яичнике имелись многочисленные белые тела, одиночная мелкая киста, выстланная однорядным кубическим эпителием и заполненная слабоэозинофильной жидкостью. Дистальные канальцы почек обтурированы многочисленными билирубиновыми цилиндрами. Белая пульпа селезенки представлена редкими периартериолярными лимфоидными муфтами и единичными фолликулами без светлых центров. В парааортальном лимфатическом узле ткань была разреженной, без четкого рисунка фолликулов.

Таким образом, посмертное гистологическое исследование выявило рабочую гипертрофию скелетных мышц, дистрофические изменения и гипертрофию кардиомиоцитов, многочисленные дисгормональные изменения и признаки иммунодефицитного состояния, на фоне которого и возникло актиномикотическое поражение печени.

Патологоанатомический диагноз сформулирован следующим образом:

Основное заболевание

Актиномикоз печени, гнойно-некротическая форма с массивным поражением правой доли.

Фоновое заболевание

Вторичное иммунодефицитное состояние вследствие многолетнего самостоятельного приема анаболических гормонов.

Осложнения

Паренхиматозная желтуха. Билирубинурийный нефроз (масса почек 390 г). Операция 05.06.15: диагностическая лапароскопия. Разрыв правой доли печени с кровоизлиянием в полость брюшины 10.06.15. Операция 10.06.15: лапаротомия, остановка кровотечения из разрыва печени, тампонада печени, санация и дренирование полости брюшины. Массивные дисциркуляторные некрозы печени. Геморрагический синдром. Двусторонняя нижнедолевая пневмония. Двусторонний гидроторакс по 100 мл.

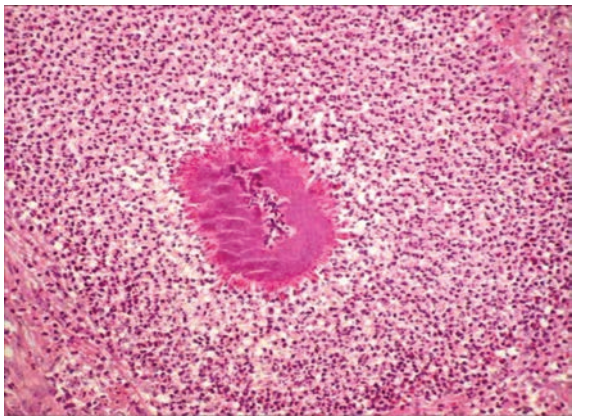

***Рис. 3.* Абсцесс с актиномицетами в центре.**
Окраска гематоксилином и эозином. ×100.

Практика немедицинского использования препаратов анаболического действия

Анализ зарубежной литературы показал, что для достижения высоких результатов указанные препараты в процессе тренировок используются главным образом бодибилдерами, тяжелоатлетами, армрестлерами и кикбоксерами. При этом бóльшая часть этих препаратов оказывается запрещенной к применению у людей, производится подпольно и приобретается на «черном рынке». Вместе с тем в настоящее время в ряде стран, таких как США, Бразилия, страны Скандинавии, эти препараты все чаще используются не спортсменами, а любителями, занимающимися фитнесом. По данным H. Pope и соавт. [1], количество таких лиц в США, подавляющее большинство из которых мужчины, достигает 3 млн человек. По другим данным опроса, 2% студентов вузов США употребляли ААС в течение последних 12 мес [2]. Напротив, употребление ААС очень редко встречается среди жителей стран Восточной Азии, таких как Китай, Корея и Япония, возможно из-за того, что в их культурах меньше внимания обращается на состояние мускулатуры у мужчин [3].

Спортсмены и бодибилдеры-любители комбинируют различные стероиды циклами в виде нарастающих и снижающихся концентраций. Обычно это сочетание андрогенов и нестероидных препаратов. Последние выбираются с целью обеспечения дальнейшего анаболического эффекта (человеческий соматостатин, инсулиноподобный фактор роста-1 и инсулин) и чтобы уменьшить побочный эффект от ААС, усилить потерю жира и воды (диуретики, тироксин, и агонисты β_2-адренергических рецепторов), реактивировать продукцию эндогенного тестостерона по окончании цикла (гонадотропины) и уменьшить риск обнаружения ААС в моче (диуретики) [4]. Бодибилдеры также сочетают ААС с эритропоэтином для интенсификации тренировок и более быстрого восстановления после них.

ААС применяют перорально, трансдермально или в виде внутримышечных инъекций. Сводный анализ результатов 10 исследований показал, что у 25,4—39,7% (в среднем 32,5) принимающих ААС развивается зависимость, причем это почти исключительно мужчины: из 363 человек с зависимостью от ААС были только 2 женщины. Число лиц с зависимостью от ААС среди жителей США составляет около 1 млн [1].

Потребители ААС часто сочетают их использование с опиатами [5]. Это позволяет им продолжать тренировку, несмотря на боль в мышцах и суставах. Естественно, у части их них возникает опиатная зависимость [6].

Механизм, за счет которого препараты тестостерона позволяют достигать более высоких спортивных результатов, недостаточно изучен. Использование ААС приводит к увеличению мышечной массы за счет гипертрофии волокон как 1-го, так и 2-го типа, при этом не меняется ни общее количество, ни процентное соотношение этих волокон [7].

Тестостерон повышает в крови уровень соматостатина и инсулиноподобного фактора роста-1, хотя циркулирующий в крови соматостатин не является важным медиатором влияния тестостерона на мышечную массу, а вот инсулиноподобный фактор роста-1, воздействуя на соответствующие рецепторы, является важным медиатором миогенного эффекта тестостерона [8]. Тестостерон также увеличивает количество митохондрий в миоцитах и доставку кислорода в ткани за счет увеличения количества эритроцитов в крови, расширения сети капилляров в мышцах. Он повышает в крови уровень 2,3-бифосфоглицерата, который облегчает передачу гемоглобином кислорода в ткани [9].

ААС стимулируют эритропоэз за счет повышения чувствительности костного мозга к эритропоэтину [10] и

увеличения доступности железа для эритропоэза [11]. Они могут также повышать мотивацию и настроение, что косвенно может влиять на спортивные результаты.

Помимо препаратов тестостерона, используются запрещенные к медицинскому применению модуляторы андрогенных рецепторов [12]. Другими препаратами, применяемыми для андрогенной стимуляции, служат экзогенный человеческий хорионический гонадотропин, антиэстрогены, такие как тамоксифен, кломифен и ралоксифен, и ингибиторы ароматазы, такие как тестолактон, летрозол и анастрозол, — введение этих препаратов приводит к повышению уровня тестостерона в сыворотке крови [13].

Соматотропный гормон (СТГ) стимулирует липолиз и окисление жирных кислот, обеспечивая энергию и тем самым предотвращая катаболизм белков. На организменном уровне СТГ угнетает окисление глюкозы и ее утилизацию, хотя в то же время усиливает окисление глюкозы печенью. СТГ оказывает антагонистическое действие в отношении инсулина, обеспечивает анаболизм белков и уменьшает синтез мочевины, тормозит окисление белков, увеличивает общую массу тела (за счет внеклеточной жидкости и клеточной массы), уменьшает массу жировой ткани [14].

В Интернете кроме предложений о продаже рекомбинантного СТГ, предлагают пептиды, регулирующие синтез гипофизом СТГ, миметики гормона грелина и другие факторы роста.

Инсулин, применяемый наряду с ААС, усиливает синтез белков: его введение сопровождается повышением синтеза белка в миоцитах на 70% [15]. При этом авторы полагают, что инсулин непосредственно стимулирует синтез белков независимо от трансмембранного транспорта глюкозы или аминокислот.

Использование агонистов β-адренергических рецепторов основано на их способности влиять на увеличение мышечной массы за счет угнетения катаболизма белков и снижения общей массы жира в организме [16].

Негативные эффекты применяемых препаратов. Негативное влияние ААС реализуется одновременно по многим направлениям. На тканевом уровне оно заключается при применении их в супрафизиологических дозах в активации перекисного окисления липидов [17] и ускорении в различных тканях апоптоза [18, 19].

Одной из мишеней для ААС является миокард. У потребителей этих препаратов описываются развитие кардиомиопатии [20], инфаркта миокарда [21], нарушения проводимости [22]. Так, в исследовании H. Far и соавт. [23] при сравнении 87 аутопсийных наблюдений лиц, использовавших ААС, с контрольной группой из 173 умерших мужчин продемонстрировано значительное увеличение массы сердца даже в соотношении с общей массой тела. В другой работе на материале 4 летальных исходов у потребителей ААС продемонстрирована гипертрофия миокарда желудочков в сочетании с кардиосклерозом и миоцитолизом с развитием терминального состояния по сердечному типу [24]. Исследованиями с применением эхокардиографии [25] и магнитно-резонансной томографии [26] у потребителей ААС продемонстрированы признаки кардиомиопатии со снижением фракции выброса желудочков и диастолической дисфункцией, при этом если функциональные изменения рассматриваются как принципиально обратимые, то изменения, сопровождающиеся кардиосклерозом, уже нет.

Помимо непосредственного воздействия на миокард, ААС при длительном употреблении вызывают дислипидемию в виде снижения соотношения в крови липопротеидов высокой и низкой плотности [27], что сопровождается более выраженными проявлениями атеросклероза венечных артерий сердца, изменениями физиологических показателей, в том числе нарушениями ритма сердца [28]. Так, обследование 143 тяжелоатлетов, длительное время использовавших ААС, выявило у них большее количество известковых отложений в венечных артериях сердца, чем у мужчин их возраста в популяции [29].

Из числа описанных в литературе летальных исходов у лиц, употреблявших ААС, большинство летальных случаев обусловлено внезапной сердечной смертью [30].

В ряде исследований описано развитие психологических и психиатрических симптомов у лиц, использующих ААС. Эти отклонения заключаются в маниакальной или гипоманиакальной симптоматике, а также депрессивной симптоматике при отмене ААС, проявления представляются дозозависимыми и развиваются, как правило, у лиц, получающих более 1000 мг тестостерона в неделю [31]. Изменения поведения прослежены и у лабораторных животных, получавших супрафизиологические дозы ААС [32]. У лиц, применяющих ААС, отмечены склонность к криминальному поведению и насильственным действиям, в том числе к убийствам [33].

Показано, что у потребителей ААС частым симптомом является мышечная дисморфофобия [34]. Поскольку прием ААС по принципу обратной связи сопровождается картиной гипогонадизма, которая в случае отмены препаратов может длиться недели и даже месяцы и сопровождаться повышенной утомляемостью, утратой либидо и депрессией, для устранения этих явлений бывшие пользователи вновь начинают прием ААС.

В связи с тем что супрафизиологические дозы ААС влекут за собой ускорение апоптоза и в клетках центральной нервной системы [35], это сопровождается нарушением запоминания пространственных образов, продемонстрированным у получавших ААС тяжелоатлетов [36].

Наличие в крови высоких концентраций тестостерона сопровождается по принципу обратной связи снижением стимуляции половых желез гипоталамо-гипофизарной системой у мужчин, у которых на ранних стадиях приема ААС отмечается повышение половой активности. В дальнейшем это проявляется возникновением залысин, угнетением сперматогенеза, атрофией яичек, бесплодием и эректильной дисфункцией, которые, по данным одних авторов, являются обратимыми после отмены препаратов [37], а по другим — могут оказаться необратимыми даже если функция гипоталамуса и гипофиза приходит в норму [38]. Прием ААС у мужчин часто сопровождается гинекомастией и появлением угрей на коже. Прием ААС у женщин ведет к гипофункции яичников, что проявляется нарушениями менструального цикла вплоть до развития аменореи, гирсутизмом, изменением (обратимым) голоса, а в тяжелых случаях дефицитом костной массы [37]. Некоторые исследователи в качестве последствия длительного приема мужчинами ААС указывают на возможность возникновения на этом фоне доброкачественной гиперплазии и рака предстательной железы [39].

Длительный прием ААС сопровождается нарушениями иммунитета [40]. В их основе лежат нарушение синтеза иммуноглобулина, в том числе класса А [41, 42], повышение содержания в крови IL-1β, TNF-α, снижение продукции IL-6, -2, -4, -5, IFN, снижение активности лимфоцитов, особенно натуральных киллеров, нарушение диффе-

ренцировки Т-лимфоцитов [41], нарушение синтеза и экскреции супероксид-аниона, снижение оксидативной активности нейтрофильных лейкоцитов вопреки наблюдающейся активации фагоцитоза [43].

Качественная характеристика используемых препаратов. Развитие искусственной болезни у потребителей ААС обусловлено не только супрафизиологическими дозами ААС, но и качеством используемых препаратов, 80% из которых приобретается на «черном рынке», при этом 90—99% стероидов, продаваемых через Интернет — подделка. Стероиды и другие применяемые с целью наращивания мышечной массы гормоны составляют две из шести групп наиболее часто подделываемых препаратов [44]. Основным производителем сырья для подделок является Китай, а производителями — США, Канада и Мексика. Исследование 2818 препаратов из числа продаваемых в Бразилии показало, что почти в половине из них не содержалось заявленного вещества, а в 28,3% содержались вещества, не обозначенные на этикетках [45]. Судебно-химический анализ 40 анаболических стероидов, осуществленный немецкими специалистами, в 37,5% случаев не обнаружил в них заявленного вещества [46].

Проведенный в 2007 г. анализ препаратов показал, что в 35% случаев доза ААС составляла от 102 до 459% от указанной на этикетках, в 60% проб обнаружены неидентифицируемые стероидные компоненты, в 21% — тяжелые металлы [47]. Официальный сайт Агентства по пищевым продуктам и лекарственным препаратам (FDA, США, 2011) указывает, что продаваемые на «черном рынке» инъекционные ААС на деле нередко оказываются кунжутным или кукурузным маслом, водой с искусственным подсластителем, магнезией или разбавленным молоком. Исход таких инъекций неизвестен. Наконец, специально проведенное микробиологическое исследование [48] показало, что такого рода инъекционные препараты зачастую оказываются загрязненными обитающими на коже сапрофитными бактериями.

Заключение

Как свидетельствует практика, приобщение к западным ценностям, помимо прочего, влечет за собой и ряд негативных влияний. Не только профессиональное, но и «бытовое» использование ААС принимает характер эпидемии, с жертвами которой, по-видимому, все чаще придется сталкиваться врачам-патологоанатомам и судебно-медицинским экспертам, поэтому представления о мультиорганной патологии, возникающей при употреблении ААС, должны способствовать правильной оценке тех или иных клинических ситуаций.

Конфликт интересов отсутствует.

ЛИТЕРАТУРА

1. Pope H, Wood R, Rogol A, Nyberg F, Bowers L, Bhasin S. Adverse health consequences of performance-enhancing drugs: an endocrine society scientific statement. *Endocr Rev*. 2014;35(3):341-375. doi:10.1210/er.2013-1058
2. Johnson LD, O'Malley PM, Bachman JG et al. Monitoring the future national results on drug use: overview of key findings. 2012. Monitoring the Future website. Available at: http://www.monitoringthefuture.org/data/12data/pr12tl.pdf
3. Kanayama G, Hudson J, Pope H Jr. Culture, psychosomatics and substance abuse: the example of body image drugs. *Psychother Psychosom*. 2012;81(2):73-78. doi:10.1159/000330415
4. Kanayama G, Hudson J, Pope H Jr. Illicit anabolic—androgenic steroid use. *Horm Behav*. 2010;58(1):111-121. doi:10.1016/j.yhbeh.2009.09.006
5. Skarberg K, Nyberg F, Engstrom I. Multisubstance use as a feature of addiction to anabolic-androgenic steroids. *Eur Addict Res*. 2009;15(2):99-106. doi:10.1159/000199045
6. Johansson P, Lindqvist A, Nyberg F, Fahlke C. Anabolic androgenic steroids affects alcohol intake, defensive behaviors and brain opioid peptides in the rat. *Pharmacol Biochem Behav.* 2000;67(2):271-279. doi:10.1016/s0091-3057(00)00365-8
7. Sinha-Hikim I, Artaza J, Woodhouse L, Gonzalez-Cadavid N, Singh A, Lee M et al. Testosterone-induced increase in muscle size in healthy young men is associated with muscle fiber hypertrophy. *Am J Physiol Endocrinol Metab*. 2002;283(1):E154-E164. doi:10.1152/ajpendo.00502.2001
8. Serra C, Bhasin S, Tangherlini F, Barton E, Ganno M, Zhang A et al. The role of GH and IGF-I in mediating anabolic effects of testosterone on androgen-responsive muscle. *Endocrinology*. 2011;152(1):193-206. doi:10.1210/en.2010-0802
9. Coviello A, Kaplan B, Lakshman K, Chen T, Singh A, Bhasin S. Effects of graded doses of testosterone on erythropoiesis in healthy young and older men. *J Clin Endocrinol Metab*. 2008;93(3):914-919. doi:10.1210/jc.2007-1692
10. Bachman E, Travison T, Basaria S, Davda M, Guo W, Li M et al. Testosterone induces erythrocytosis via increased erythropoietin and suppressed hepcidin: evidence for a new erythropoietin/hemoglobin set point. *J Gerontol A Biol Sci Med Sci*. 2014;69(6):725-735. doi:10.1093/gerona/glt154
11. Guo W, Bachman E, Li M, Roy C, Blusztajn J, Wong S et al. Testosterone administration inhibits hepcidin transcription and is associated with increased iron incorporation into red blood cells. *Aging Cell*. 2013;12(2):280-291. doi:10.1093/gerona/glt154
12. Kohler M, Thomas A, Geyer H, Petrou M, Schänzer W, Thevis M. Confiscated black market products and nutritional supplements with non-approved ingredients analyzed in the cologne doping control laboratory 2009. *Drug Test Anal*. 2010;2(11-12):533-537. doi:10.1002/dta.186
13. Handelsman D. The rationale for banning human chorionic gonadotropin and estrogen blockers in sport. *J Clin Endocrinol Metab*. 2006;91(5):1646-1653. doi:10.1210/jc.2005-2569
14. Carroll P, Christ E, Bengtsson B, Carlsson L, Christiansen J, Clemmons D et al. Growth hormone deficiency in adulthood and the effects of growth hormone replacement: a review. *J Clin Endocrinol Metab*. 1998;83(2):382-395. doi:10.1210/jcem.83.2.4594
15. Biolo G, Declan Fleming R, Wolfe R. Physiologic hyperinsulinemia stimulates protein synthesis and enhances transport of selected amino acids in human skeletal muscle. *J Clin Invest.* 1995;95(2):811-819. doi:10.1172/jci117731
16. Davis E, Loiacono R, Summers R. The rush to adrenaline: drugs in sport acting on the β-adrenergic system. *Br J Pharmacol.* 2008;154(3):584-597. doi:10.1038/bjp.2008.164.
17. Neri M, Bello S, Bonsignore A, Cantatore S, Riezzo I, Turillazzi E, Fineschi V. Anabolic androgenic steroids abuse and liver toxicity. *Mini Rev Med Chem*. 2011;11(5):430-437.

doi:10.2174/138955711795445916

18. Fanton L, Belhani D, Vaillant F, Tabib A, Gomez L, Descotes J et al. Heart lesions associated with anabolic steroid abuse: Comparison of post-mortem findings in athletes and norethandrolone-induced lesions in rabbits. *Exp Toxicol Pathol*. 2009;61(4):317-323.

doi:10.1016/j.etp.2008.-09.007

19. Basile J, Binmadi N, Zhou H, Yang Y, Paoli A, Proia P. Supraphysiological doses of performance enhancing anabolic-androgenic steroids exert direct toxic effects on neuron-like cells. *Front Cell Neurosci*. 2013;7:69.

doi:10.3389/fncel.2013.00069.eCollection 2013

20. Ahlgrim C, Guglin M. Anabolics and cardiomyopathy in a bodybuilder: case report and literature review. *J Cardiac Failure*. 2009;15(6):496-500.

doi:10.1016/j.cardfail.2008.12.014

21. Hourigan L, Rainbird L, Dooris M. Intracoronary stenting for acute myocardial infarction (AMI) in a 24-year-old man using anabolic androgenic steroids. *Austr N Z J Med*. 1998;28(6):838-839.

doi:10.1111/j.1445-5994.1998.tb01568.x

22. Furlanello F, Bentivegna S, Cappato D, De Ambroggi L. Arrhythmogenic effects of illicit drugs in athletes. *Ital Heart J*. 2003;4(12):829-837.

doi:10.1097/hjr.0b013e3280ecfe3e

23. Far H, Ågren G, Thiblin I. Cardiac hypertrophy in deceased users of anabolic androgenic steroids: an investigation of autopsy findings. *Cardiovasc Pathol*. 2012;21(4):312-316.

doi:10.1016/j.carpath.2011.10.002

24. Montisci M, El Mazloum R, Cecchetto G, Terranova C, Ferrara S, Thiene G, Basso C. Anabolic androgenic steroids abuse and cardiac death in athletes: Morphological and toxicological findings in four fatal cases. *Forens Sci Int*. 2012;217(1-3):e13-e18.

doi:10.1016/j.forsciint.2011.10.032

25. Montisci R, Cecchetto G, Ruscazio M, Snenghi R, Portale A, Viel G et al. Early myocardial dysfunction after chronic use of anabolic androgenic steroids: combined pulsed-wave tissue Doppler imaging and ultrasonic integrated backscatter cyclic variations analysis. *J Am Soc Echocardiogr*. 2010;23(5):516-522.

doi:10.1016/j.echo.2010.03.005

26. Luijkx T, Velthuis B, Backx F, Buckens C, Prakken N, Rienks R et al. Anabolic androgenic steroid use is associated with ventricular dysfunction on cardiac MRI in strength trained athletes. *Int J Cardiol*. 2013;167(3):664-668.

doi:10.1016/j.ijcard.2012.03.072

27. Wolffenbuttel B, Hartgens F, Rietjens G, Keizer H, Kuipers H. Effects of androgenic anabolic steroids (AAS) on apolipoproteins and lipoprotein(a). *Atherosclerosis*. 1997;134(1-2):171.

doi:10.1016/s0021-9150(97)88900-9

28. Achar S, Rostamian A, Narayan S. Cardiac and metabolic effects of anabolic-androgenic steroid abuse on lipids, blood pressure, left ventricular dimensions, and rhythm. *Am J Cardiol*. 2010;106(6):893-901.

doi:10.1016/j.amjcard.2010.05.013

29. Santora L, Marin J, Vangrow J, Minegar C, Robinson M, Mora J, Frieds G. Coronary calcification in body builders using anabolic steroids. *Prev Cardiol*. 2006;9(4):198-201.

doi:10.1111/j.1559-4564.2006.05210.x

30. Lusetti M, Licata M, Silingardi E, Reggiani Bonetti L, Palmiere C. Pathological changes in anabolic androgenic steroid users. *J Forens Legal Med*. 2015;33:101-104.

doi:10.1016/j.jflm.2015.04.014

31. Pope HG, Brower KJ. Anabolic-androgenic steroid-related disorders. In: Sadock B, Sadock V, eds. *Comprehensive textbook of psychiatry*. 9th ed. Philadelphia: Lippincott Williams-Wilkins; 2009:1419-1431.

32. Clark A, Henderson L. Behavioral and physiological responses to anabolic-androgenic steroids. *Neurosci Biobehav Rev*. 2003;27(5):413-436.

doi:10.1016/s0149-7634(03)00064-2

33. Porcerelli H, Sandler B. Anabolic-androgenic steroid abuse and psychopathology. *Psychiatr Clin North Am*. 1998;21(4):829-833.

doi:10.1016/s0193-953x(05)70043-5

34. Rohman L. The relationship between anabolic androgenic steroids and muscle dysmorphia: a review. *Eating Disord*. 2009;17(3):187-199.

doi:10.1080/10640260902848477

35. Estrada M, Varshney A, Ehrlich B. Elevated testosterone induces apoptosis in neuronal cells. *J Biol Chem*. 2006;281(35):25492-25501.

doi:10.1074/jbc.m603193200

36. Kanayama G, Kean J, Hudson J, Pope H. Cognitive deficits in long-term anabolic-androgenic steroid users. *Drug Alcohol Depend*. 2013;130(1-3):208-214.

doi:10.1016/j.drugalcdep.2012.11.008

37. Nieschlag E, Vorona E. MECHANISMS IN ENDOCRINOLOGY: Medical consequences of doping with anabolic androgenic steroids: effects on reproductive functions. *Eur J Endocrinol*. 2015;173(2):R47-R58.

doi:10.1530/EJE-15-0080

38. Boregowda Price D. Persistent primary hypogonadism associated with anabolic steroid abuse. *Fertil Steril*. 2011;96(1):e7-e8.

doi:10.1016/j.fertnstert.2011.04.029

39. Reardon C, Creado S. Drug abuse in athletes. *Subst Abuse Rehabil*. 2014;5:95-105.

doi:10.2147/sar.s53784

40. Brenu EW, McNaughton L, Marshall-Gradisnik SM. Is there a potential immune dysfunction with anabolic androgenic steroid use?: a review. *Mini Rev Med Chem*. 2011;11(5):438-445.

doi:10.2174/138955711795445907

41. Shephard R, Rhind S, Shek P. Exercise and the immune system. *Sports Med*. 1994;18(5):340-369.

doi:10.2165/00007256-199418050-00006

42. Frati P, Busardo F, Cipolloni L, Dominicis E, Fineschi V. Anabolic androgenic steroid (AAS) related deaths: autoptic, histopathological and toxicological findings. *Curr Neuropharmacol*. 2015;13(1):146-159.

doi:10.2174/1570159X13666141210225414

43. Marin D, Bolin A, de Cassia Macedo dos Santos R, Curi R, Otton R. Testosterone suppresses oxidative stress in human neutrophils. Cell Biochem Funct. 2010;28(5):394-402.

doi:10.1002/cbf.1669

44. Melrose D, Ocker L, Bonnette R, Spaniol F. The internet and steroids: a less than honest relationship. *Strength Conditioning J*. 2011;33(2):95-99.

doi:10.1519/ssc.0b013e318211cb16

45. da Justa Neves D, Marcheti R, Caldas E. Incidence of anabolic steroid counterfeiting in Brazil. *Forens Sci Int*. 2013;228(1-3):e81-e83.

doi:10.1016/j.forsciint.2013.02.035

46. Ritsch M, Mußhoff F. Gefahren und Risiken von Schwarzmarktanabolika im Sport — Eine gaschromatographisch-massenspektrometrische Analyse. Sportverletz Sportschaden. 2000;14(1):1-11.

doi:10.1055/s-2000-7396

47. Llewellin W. *William Llewelyn's Anabolics*. Jupiter (FL): Molecular Nutrition; 2009.

48. Graham M, Ryan P, Baker J, Davies B, Thomas N, Cooper S et al. Counterfeiting in performance- and image-enhancing drugs. *Drug Test Anal*. 2009;1(3):135-142.

doi:10.1002/dta.30

Поступила 17.11.2015