doi: 10.17116/patol201678229-35

УДК 616.127-091.8

Некомпактный миокард левого желудочка. Клинико-морфологическое исследование

Л.Б. МИТРОФАНОВА[1], О.М. МОИСЕЕВА[1], Д.А. ХАЩЕВСКАЯ[1], Н.А. МИТРОФАНОВ[1], Т.М. ПЕРВУНИНА[1], Е.В. ЗАКЛЯЗЬМИНСКАЯ[2], Г.Б. КОВАЛЬСКИЙ[3]

[1]ФГБУ «ФМИЦ им. В.А. Алмазова», Санкт-Петербург, Россия; [2]РНЦХ им. Б.В. Петровского РАМН, Москва, Россия; [3]ГБУЗ «Городское патологоанатомическое бюро», Санкт-Петербург, Россия

Проведен анализ данных клинического, макро- и микрометрического, гистологического и иммуногистохимического исследования сердца больных с некомпактным миокардом левого желудочка (НМЛЖ). Исследовали материал, полученный от 7 больных: 5 сердец реципиентов после трансплантации сердца, 1 сердце умершего пациента и 1 препарат эндомиокардиальной биопсии. Сравнительное исследование показало, что данное заболевание несет в себе морфологические черты одновременно как НМЛЖ, так и рестриктивной, гипертрофической и дилатационной кардиомиопатий. Полученные данные позволяют предположить, что фенотип НМЛЖ может формироваться под влиянием различных модифицирующих факторов (гемодинамических, воспаления).

Ключевые слова: некомпактный миокард левого желудочка, гистологическое и иммуногистохимическое исследование, магнитно-резонансная томография.

Left ventricular noncompaction: A clinical and morphological study

L.B. MITROFANOVA[1], O.M. MOISEEVA[1], D.A. KHASHCHEVSKAYA[1], N.A. MITROFANOV[1], T.M. PERVUNINA[1], E.V. ZAKLYAZMINSKAYA[2], G.B. KOVALSKY[3]

[1]V.A. Almazov Federal Medical Research Center, Saint Petersburg, Russia; [2]B.V. Petrovsky Russian Research Center of Surgery, Russian Academy of Medical Sciences, Moscow, Russia; [3]City Pathoanatomical Bureau, Saint Petersburg, Russia

The data of clinical, macro- and micrometric, histological, and immunohistochemical studies of the heart were analyzed in patients with left ventricular noncompaction (LVNC). Materials from 7 patients: 5 hearts of recipients after heart transplantation, one heart of a dead patient, and one endomyocardial biopsy specimen were investigated. The investigations showed that this disease was accompanied by a preponderance of a noncompact layer with its ratio to a compact layer (2.4:6.6) in the left ventricle and by myocardial hypertrophy and fibrosis in all cases, by endocardial fibroelastosis and discomplexation of muscle fibers by more than 15% of the specimen area in 6 of the 7 cases, by right ventricular hypertrabeculation and myocarditis in 5 cases, and by lipomatosis and impaired connexin 43 expression in 4 cases. Only one of the four patients was found to have MYH 7 gene mutation. The results of MRI of the extracted heart coincided with morphological findings in 100% of cases. The comparative study demonstrated that this disease had simultaneously morphological features of both LVNC and restrictive, hypertrophic, dilated cardiomyopathy. The findings may suggest that the LVNC phenotype may be formed under the influence of various modifying factors (hemodynamic and inflammatory ones).

Keywords: left ventricular noncompaction, histological and immunohistochemical examination, magnetic resonance imaging.

В последнее время в связи с углубленным исследованием сердца лиц, нуждающихся в трансплантации, все чаще стали диагностировать некомпактный миокард левого желудочка (НМЛЖ), характеризующийся выделяющимися трабекулами с глубокими межтрабекулярными синусами (некомпактный слой), с резким истончением истиной стенки ЛЖ (компактный слой) и соотношением некомпактного и компактного слоев (НС/КС) более 2. При магнитно-резонансной томографии (МРТ) сердце при НМЛЖ выглядит губчатым. В 40% случаев в процесс может вовлекаться и правый желудочек (ПЖ).

НМЛЖ относится к генетическим заболеваниям, ассоциированным с мутациями в генах, кодирующих ряд белков митохондриальных, цитоскелетных, саркомерных и клеточных соединений: ACTC1 (актина), MYH 7 (тяжелых цепей миозина), MYBPC3 (белка, связывающего миозин), TNNT2, TNNI3 (тропонинов), TPM1 (тропомиозина), Taz (тафаззина), DTNA (дистробревина), CYPHER/ZASP (белка Z-диска саркомера), LMNA (ламина), DMD (дистрофина) [1]. В последнее время появились сообщения о мутациях в миокардспецифичном Mib1 со снижением активности желудочкового трансмембранного рецепторного белка NOTCH1, что приводит к нарушению формирования трабекул и уплотнению истиной стенки ЛЖ с формированием НМЛЖ [2].

Описаны как спорадические, так и семейные формы данной патологии. Результаты генетических исследований позволили American Heart Association классифициро-

© Коллектив авторов, 2016

Митрофанова Любовь Борисовна — д-р мед. наук, зав. отделением патологической анатомии; e-mail: lubamitr@rambler.ru

вать НМЛЖ как первичную кардиомиопатию (КМП) [3]. Вместе с тем мутации генов, кодирующих саркомерные белки (ACTC, MYH7, MYBPC3, TNNT2, TNNI3, TPM1), могут быть причиной развития наряду с НМЛЖ гипертрофической (ГКМП), дилатационной (ДКМП) и рестриктивной кардиомиопатии (РКМП). Существует мнение, что различные кардиомиопатии фенотипически могут проявляться в варианте «некомпактного миокарда». В пользу этого представления свидетельствует отсутствие специфических генофенотипических ассоциаций для НМЛЖ. Поэтому в рекомендациях Европейского общества кардиологов НМЛЖ рассматривается как «неклассифицируемая кардиомиопатия» [4].

Цель настоящего исследования — провести анализ данных клинического, макро- и микрометрического, гистологического и иммуногистохимического исследования сердца больных с НМЛЖ.

Материал и методы

Исследовали материал, полученный от 7 больных: 5 сердец реципиентов после трансплантации сердца, 1 сердце умершего пациента (5 мужчин и 1 женщина, средний возраст 41±12 лет) и 1 препарат эндомиокардиальной биопсии, выполненной у девочки 12 лет с НМЛЖ. Проводили: 1) анализ истории болезни; 2) морфометрию сердца с вычислением соотношения НС/КС в верхушечной, средней, базальной трети всех стенок желудочков; 3) гистологическое исследование фрагментов миокарда обоих предсердий, ЛЖ, ПЖ и межжелудочковой перегородки (МЖП) с использованием PAS-реакции, окрасок гематоксилином и эозином, конго красным и трихромом Массона (по 2 кусочка миокарда каждой локализации, всего 10 в каждом случае); 4) иммуногистохимическое исследование парафиновых блоков миокарда ПЖ с антителами к HLA-DR, CD3, CD45, CD68 (для диагностики миокардита), саркомерному α-актину, α- и β-тяжелым цепям миозина, тропонину T, десмину, дистрофину N, клон 34C5, эмерину, γ-катенину, коннексину 43, винкулину (для дополнительного иммунофенотипирования кардиомиопатии); 5) МРТ оперативно удаленного сердца реципиентов (в 5 случаях); 6) генетическое исследование крови больных с трансплантированным сердцем, их родных братьев, сестер и родителей (в 4 случаях); также были составлены родословные. Диагноз миокардита устанавливали в соответствии с постановлением Европейского общества кардиологов 2013 с подсчетом среднего количества $CD3^+$-, $CD45^+$-, $CD68^+$-клеток на 1 мм^2 ([5]) и учетом оценки экспрессии HLA-DR: 1 балл — экспрессия антигена на единичных клетках воспалительного инфильтрата, 2 балла — на всех клетках инфильтрата, 3 балла — на всех клетках инфильтрата и на эндотелии некоторых сосудов, 4 балла — на всех клетках инфильтрата, на эндотелии сосудов и вдоль всех капилляров. Распространенность фиброза и липоматоза миокарда, степень утолщения стенок интрамуральных артерий оценивали также в баллах. Использовали прямое секвенирование по Сенгеру последовательностей генов *ACTC1*, *MYH 7*, *MYBPC3*, *TNNT2*, *TPM1*, *Taz*, *DTNA*, *CYPHER/ZASP*, *LMNA*. Критерием НМЛЖ при МРТ являлось НС/КС >2,3 [6]. МРТ извлеченного сердца проводили на 3-тесловом томографе Magnetom Trio Siemens (Германия) в режимах T1; T1fs (режим жироподавления); T2; T2 tirm dark fluid (с подавлением сигнала от воды и жира); T2 hemo (в режиме Эхо); dif (в режиме диффузии) в четырехкамерной, двухкамерной позициях, по длинной и короткой оси без погружения в жидкость. МРТ извлеченного сердца позволяет поставить диагноз НМЛЖ на основании соотношения некомпактного к компактному слою более 2 без учета конечно-диастолической характеристики миокарда. На этом же томографе проводили МРТ у 3 реципиентов и 12-летней пациентки из списка ожидания на трансплантацию сердца.

Результаты исследования

По эхокардиографическому исследованию диагноз НМЛЖ был поставлен только одному (впоследствии умершему) больному. Этим методом у 2 больных была выявлена ГКМП, у 3 — ДКМП, у 1 (девочки 12 лет) — РКМП. МРТ до трансплантации сердца провели только в 3 случаях (в одном с диагнозом ДКМП и в 2 с диагнозом ГКМП по эхокардиографическому исследованию; **рис. 1**) и выявили НМЛЖ. У девочки 12 лет из списка ожидания на трансплантацию сердца данные МРТ позволили снять диагноз РКМП в пользу НМЛЖ (клинические диагнозы каждого больного по эхокардиографическому исследованию и МРТ представлены в **таблице**). Таким образом, эхокардиографическое исследование только в 1 из 7 случаев установило диагноз НМЛЖ, тогда как МРТ — во всех 4 случаях. В результате клинический диагноз основывался в 4 случаях на данных эхокардиографического исследования и в 3 — на данных МРТ. Четырем пациентам был поставлен диагноз НМЛЖ, одному — ДКМП, еще одному — ГКМП. Результаты МРТ извлеченного сердца в 100% случаев совпали с морфологическим заключением. В анамнезе у 5 пациентов были указания на перенесенные вирусные заболевания. У 2 пациентов были выявлены нарушения проведения электрического импульса по левой ножке пучка Гиса, у 3 — фибрилляция предсердий, у 3 — желудочковые нарушения ритма.

При морфологическом исследовании средняя масса сердца составила 652±151 г (от 436 до 870). В 5 случаях выявлена резко выраженная дилатация всех камер с расширением фиброзных колец клапанов. У 2 пациентов отмечался фиброэластоз эндокарда обоих желудочков, у 1 — только ЛЖ **(рис. 2)**, у 1 — только ПЖ, у 1 — правого предсердия. У девочки 12 лет фиброэластоз ПЖ отмечался в

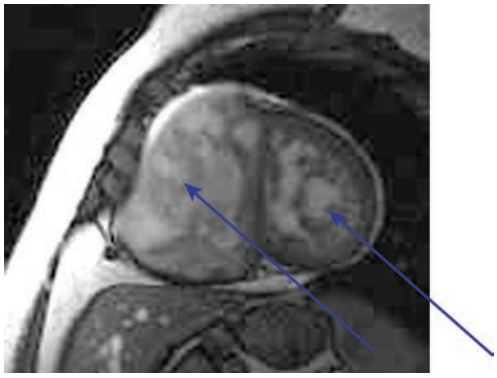

Рис. 1. **Магнитно-резонансная томограмма мужчины 43 лет.**
«КИНО» — режим, губчатый миокард левого и правого желудочков (указан стрелками).

Клинические и морфологические данные пациентов с некомпактным миокардом левого желудочка

Показатель	Пациент №1	Пациент №2	Пациент №3	Пациент №4	Пациент №5	Пациент №6	Пациент №7
Возраст, годы	34	21	43	34	55	57	12
Пол	М	М	М	Ж	М	М	Ж
Диагноз по эхокардиографическому исследованию	ГКМП	ДКМП	ДКМП	ГКМП	НМЛЖ	ДКМП	РКМП
Диагноз по МРТ	НМЛЖ	—	НМЛЖ	—	—	НМЛЖ	НМЛЖ
Диагноз по МРТ извлеченного сердца	НМЛЖ	НМЛЖ	—	НМЛЖ	НМЛЖ	НМЛЖ	—
Вирусная инфекция, предшествующая клиническому дебюту заболевания	Нет	Да	Да	Нет	Да	Да	Да
Время между клиническим дебютом заболевания и терминальной ХСН, годы	18	3	23	15	8	1	2
Трансплантация сердца	Да	Да	Да	Да	Умер до трансплантации	Да	В списке ожидания трансплантации
Нарушения сердечного ритма	Фибрилляция предсердий	Нет	Фибрилляция предсердий, желудочковая тахикардия	Нет	Фибрилляция предсердий, желудочковая тахикардия, блокада левой ножки пучка Гиса	Блокада левой ножки пучка Гиса	Желудочковые экстрасистолы и тахикардия
Масса сердца, г	563	580	706	436	870	789	—
Сочетание с врожденными пороками и аномалиями развития сердца	Дефект и аневризма межпредсердной перегородки				Двустворчатый аортальный клапан		Дефект межжелудочковой перегородки
Некомпактный/компактный слои стенки ЛЖ	2,5 во всех третях всех стенок	3 в средней трети передней, боковой и задней стенок	3 во всех третях задней стенки	4 в верхушечной трети	6,6 в средней трети передней, боковой и задней стенок	2,5 во всех третях всех стенок	2,4 во всех третях всех стенок
Некомпактный/компактный слои стенки ПЖ	1 во всех третях всех стенок	3 во всех третях всех стенок	5 во всех третях всех стенок	0,7 во всех третях всех стенок	2,2 во всех третях всех стенок	10 во всех третях всех стенок	3 во всех третях всех стенок
Эндокардиальный фиброэластоз	ПЖ	ЛЖ	Нет	ПЖ	ПЖ, ЛЖ	ПЖ, ЛЖ	ПЖ
Максимальная толщина МЖП, мм	15	10	25	10	10	18	—
Дискомплексация мышечных волокон	ЛЖ, ПЖ, МЖП, обоих предсердий	ЛЖ, ПЖ, МЖП	ЛЖ, ПЖ, МЖП	ЛЖ, ПЖ, МЖП	ЛЖ, ПЖ, МЖП	ЛЖ, ПЖ, МЖП, обоих предсердий	ПЖ, МЖП
Утолщение стенок интрамуральных артерий, баллы	4	4	4	4	4	4	4
Миокардит	Хронический	Нет	Нет	Острый	Острый	Хронический	Хронический
Фиброз, баллы	4	4	4	4	4	4	4
Липоматоз, баллы	4	Нет	Нет	2	Нет	4	3
HLA-DR+, баллы	4	2	1	4	4	4	4
$CD45^+$, клеток/мм^2	50±10	21±15	35±10	26±12	90±17	22±9	22±13
$CD3^+$, клеток/мм^2	23±8	5±1	6±1	23±11	60±10	17±8	20±11
$CD68^+$, клеток/мм^2	52±12	43±10	38±9	45±15	123±23	23±11	10±9
Очаговое отсутствие/перераспределение экспрессии коннексина 43	Нет	Да	Нет	Да	Да	Да	Нет



Рис. 2. **Некомпактный миокард мужчины 21 года.**
Фиброэластоз левого желудочка.



Рис. 3. **Некомпактный миокард левого желудочка мужчины 21 года.**
Некомпактный слой 1,5 см, компактный слой 0,5 см, соотношение 3 к 1.

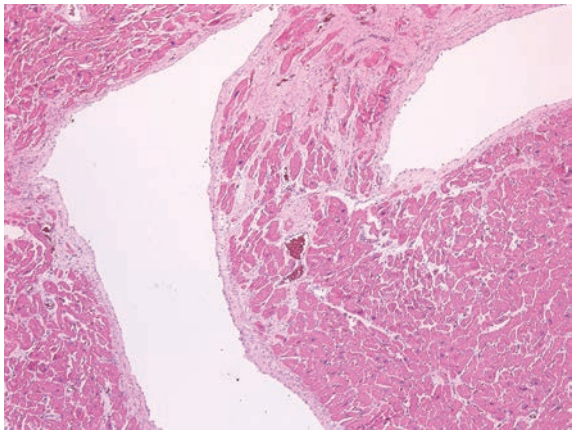

Рис. 4. **Некомпактный миокард левого желудочка мужчины 57 лет.**
Глубокие синусы между трабекулами левого желудочка, очаговый фиброз миокарда трабекул; ×50, окраска гематоксилином и эозином.

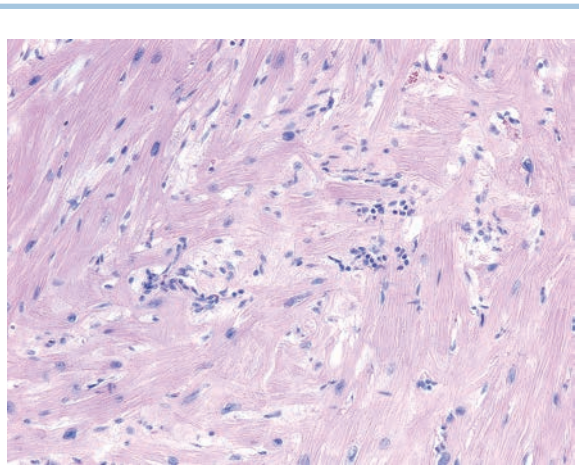

Рис. 5. **Некомпактный миокард женщины 34 лет.**
Дискомплексация мышечных волокон левого желудочка. Гипертрофия и гиперхроматоз ядер кардиомиоцитов. Острый миокардит; ×400, окраска гематоксилином и эозином.

эндомиокардиальном биоптате. В 7 случаях обнаружен мелко- и крупноочаговый фиброз миокарда. У всех обследованных пациентов соотношение НС/КС варьировало от 2,4 до 6,6 (у девочки — по данным МРТ). У 1 пациента некомпактный миокард выявлялся в верхушечной трети ЛЖ, у 2 — в средней трети передней, боковой и задней стенок ЛЖ **(рис. 3)**, у 1 — в области задней стенки во всех третях, у остальных пациентов он распространялся на всю площадь ЛЖ. У 5-ти пациентов была повышенная трабекулярность ПЖ с НС/КС от 2,2 до 10. Максимальная толщина МЖП достигала 2,5 см. Было выявлено сочетание НМЛЖ с бикуспидальным аортальным клапаном (n=1), аневризмой и дефектом межпредсердной перегородки (n=1). При гистологическом исследовании у всех 6 взрослых пациентов выявлялись глубокие синусы между трабекулами ЛЖ **(рис. 4)**, выраженная гипертрофия кардиомиоцитов (4 балла) с гипертрофией, гиперхроматозом и полиморфизмом их ядер, перинуклеарными вакуолями; мелкоочаговый и/или крупноочаговый фиброз миокарда (4 балла), утолщение стенок интрамуральных артерий (4 балла). Наряду с этим у 4 больных определялся диффузный кардиосклероз (фиброз — оплетка каждого кардиомиоцита; 4 балла), у 3 — липоматоз желудочков, МЖП и предсердий (4 балла). У большинства пациентов (n=5) в миокарде обоих желудочков и МЖП, а также и в обоих предсердиях (n=2) наблюдалась дискомплексация мышечных волокон суммарной площадью более 15% от всей площади препаратов **(рис. 5)**. Только у 1 больного дискомплексация мышечных волокон занимала площадь менее 15% площади препаратов. У девочки в эндомиокардиальном биоптате выявлялись дискомплексация мышечных волокон на более 15% площади препаратов, гипертрофия и дистрофия кардиомиоцитов, фиброз и липоматоз. Использование PAS-реакции и конго красного позволило

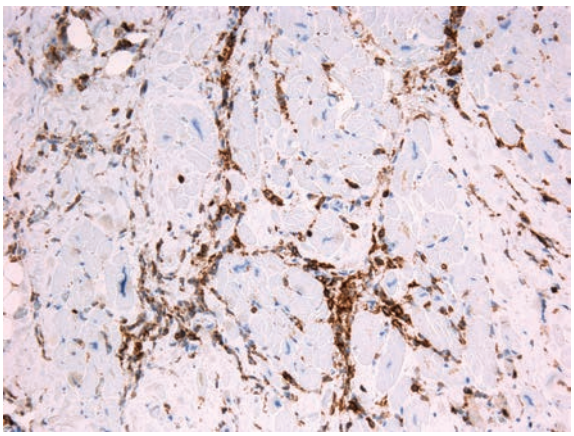

Рис. 6. **Некомпактный миокард левого желудочка женщины 34 лет.**

Острый миокардит; ×200, антитело к CD45 («DAKO», Дания).



Рис. 7. **Некомпактный миокард мужчины 57 лет.**

Очаговое снижение и перераспределение экспрессии коннексина 43 в мышечных волокнах; ×400, антитело к коннексину 43 («Diagnostic BioSystems», США).

исключить гликогеноз и амилоидоз у всех наших пациентов. У 5 пациентов наблюдались признаки миокардита. Причем у 4 из них он был диффузный, распространенный, присутствовал в желудочках, межжелудочковой перегородке и предсердиях, с лимфоцитарно-макрофагальной инфильтрацией. У 1 из этих 4 пациентов в инфильтрате также присутствовали эозинофильные лейкоциты, плазмоциты и единичные многоядерные гигантские клетки, у 2 — выраженный некроз мышечных волокон с агрессивной реакцией клеточного инфильтрата и внедрением клеток в кардиомиоциты. У девочки в эндомиокардиальном биоптате также диагностировался лимфоцитарно-макрофагальный миокардит, который по данным МРТ наблюдался в обоих желудочках и межжелудочковой перегородке. При иммуногистохимическом исследовании НМЛЖ, в том числе и у девочки 12 лет, в 5 случаях с воспалительной инфильтрацией миокарда количество позитивных клеток с экспрессией антигенов CD3, CD45, CD68 на 1 мм^2 было более 15, а экспрессия HLA-DR — 4 балла **(рис. 6)**, что в соответствии с постановлением Европейского общества кардиологов (2013) свидетельствовало в пользу миокардита, а у 2 пациентов с некрозом мышечных волокон — в пользу острого миокардита. Экспрессия дистрофина, эмерина, плакоглобина, десмина, винкулина, саркомерного α-актина, α- и β-тяжелых цепей миозина, тропонина Т была нормальной. Очаговое отсутствие/перераспределение экспрессии коннексина 43 выявлялось у 4 взрослых **(рис. 7)**.

Лишь в образцах ДНК одного пациента (мужчины 21 года, пациент №2, **см. таблицу**) и его матери была найдена делеция c.5754_5756 в 38-м экзоне гена *MYH7*, кодирующего тяжелые цепи миозина, имеющая патогенетическое значение. У этих пациентов также обнаружили генетические изменения в 23-м интроне — NM 000257.2:c.3100-155C>T и в 28-м интроне *MYH7* — rs3729820 (NM_000257.2:c.3972+15C>T) в гетерозиготном состоянии. Ретроспективные эхокардиографическое и МРТ-исследования подтвердили наличие признаков НМЛЖ у матери этого пациента.

Обсуждение

НМЛЖ — кардиомиопатия с чрезвычайно разнообразными клиническими проявлениями, которая может иметь черты как ДКМП, так ГКМП и РКМП, что затрудняет дифференциальный диагноз этих заболеваний. НМЛЖ может сочетаться с различными врожденными пороками и аномалиями сердца [7], в том числе и такими, которые описаны в настоящем исследовании: аневризмой и дефектом межпредсердной перегородки, двустворчатым аортальным клапаном.

Эхокардиографический метод не всегда позволяет отличить НМЛЖ от других кардиомиопатий, что наглядно продемонстрировано в нашем исследовании. Применение МРТ значительно повышает точность диагностики данной патологии [8].

В 5 из 6 случаев НМЛЖ выявили фиброэластоз эндокарда, что соответствует данным A. Burke и соавт. и Y. Hamamichi и соавт. [7, 8] и фенотипически сближает данную патологию с РКМП. Генез фиброэластоза эндокарда по-прежнему неясен. Есть мнение, что он обусловлен субэндокардиальной ишемией в ответ на усиленное изометрическое сокращение гипертрофированных трабекул [9]. Во всех случаях наблюдали фиброз, а в 4 — липоматоз миокарда, что часто встречается при аритмогенной дисплазии/кардиомиопатии правого желудочка. Однако остальные морфологические признаки данной первичной кардиомиопатии (преимущественная дилатация правого желудочка с резко выраженным истончением его стенки) не определяли. В отличие от ранее опубликованных морфологических исследований, которые не выявили гистологических особенностей, свойственных НМЛЖ [10, 11], нами отмечены признаки дискомплексации мышечных волокон у всех обследованных больных, что сближает данную патологию с ГКМП. Однако в исследовании L. Dellefave и соавт. имеется описание одного случая, в котором выявлялась дискомплексация мышечных волокон при НМЛЖ [12]. Причем так же, как и в наших 2 случаях, она определялась не только в желудочках, но и в предсер-

диях. Дискомплексация мышечных волокон при НМЛЖ упоминается и в обзоре C. Stöllberger, J. Finsterer [13]. Если дискомплексация мышечных волокон, выявляемая у больных с НМЛЖ, более характерна для ГКМП, то очаговое отсутствие экспрессии коннексина 43 сближает данную патологию с ДКМП. Об этом свидетельствуют и данные A. Salameh и соавт., указывающие на снижение экспрессии данного белка и содержания его mRNA при ДКМП, в то время как при ГКМП наблюдается их увеличение [14]. Считается, что перегруппировка коннексина 43 в клеточной мембране приводит к увеличению риска возникновения аритмий и контрактильной дисфункции миокарда как при ДКМП, так и при ГКМП.

Иммуногистохимическое исследование с антителами к дистрофину, эмерину, саркомерному α-актину, α- и β-тяжелым цепям миозина, тропонину Т выполнено в целях подтверждения мутаций в одном из генов, кодирующих эти белки при НМЛЖ, однако экспрессия данных антигенов в наших случаях была равномерной, соответствовала норме, равно как и экспрессия плакоглобина, десмина, винкулина, которые используются для диагностики других первичных кардиомиопатий. Интересно, что даже в случае нахождения мутации в гене *MYH7*, кодирующем синтез тяжелых цепей миозина, экспрессия этого антигена в миокарде оставалась нормальной.

В 4 из 6 случаев НМЛЖ обнаружили повышенную трабекулярность ПЖ, которая, очевидно, является проявлением основного заболевания. Впервые гипертрабекулярность ПЖ описана Ze-Zhou Song (2008) как сочетание НМЛЖ с аритмогенной кардиомиопатией [15].

НМЛЖ — гетерогенное генетическое заболевание, при котором частота семейных случаев может варьировать от 18 до 64% [16]. В нашем исследовании был выявлен только один (14%) такой случай. Мутации в гене *MYH7* выявляются у 13—16% больных с НМЛЖ [17]. Известно, что пациенты с мутациями в данном гене имеют вариабельный фенотип. Так, одна и та же мутация в одной семье может сопровождаться фенотипом ДКМП, ГКМП, РКМП или НМЛЖ [18]. Молекулярные основы фенотипической пластичности мутаций *MYH7* остаются неизвестными [19]. При НМЛЖ описаны делеции в 6, 10, 11, 12, 16, 23 и 28-м экзонах гена *MYH7*. В наших наблюдениях выявлена еще не описанная мутация в 38-м экзоне. Существует мнение, что на тип кардиомиопатии у пациентов со специфическими мутациями саркомерных генов могут влиять различные модифицирующие факторы и в первую очередь гемодинамические [20, 21]. Вместе с тем нельзя исключить вклад вирусной инфекции и активного воспалительного процесса, с высокой частотой выявляемого в настоящем исследовании, в фенотипическую трансформацию кардиомиопатий [22]. Кроме того, миокардит может служить фактором запуска прогрессии заболевания и сердечной недостаточности, что отражено в единичных описаниях подобных случаев [23].

Заключение

Сравнительное клинико-морфологическое исследование 7 случаев НМЛЖ позволило показать, что данное заболевание в большинстве случаев сопровождается фиброэластозом эндокарда, гипертрабекулярностью ПЖ, гипертрофией и фиброзом миокарда, дискомплексацией мышечных волокон с нарушением экспрессии коннексина 43, что несет в себе черты одновременно как НМЛЖ, так и РКМП, ГКМП, ДКМП. У половины больных выявлялся липоматоз миокарда как при аритмогенной кардиомиопатии. Обнаруженный в 71% случаев миокардит, по-видимому, служит причиной прогрессии заболевания и сердечной недостаточности.

Представленные данные позволяют предположить, что фенотип НМЛЖ может формироваться под влиянием различных модифицирующих факторов (гемодинамических, воспаления).

Синдром НМЛЖ является генетически гетерогенным состоянием. Поэтому при данном заболевании генетическое исследование целесообразно выполнять не столько с целью подтверждения диагноза, сколько для определения дальнейшей судьбы родственников больного.

Конфликт интересов отсутствует.

ЛИТЕРАТУРА

1. Ichida F. Left ventricular noncompaction. *Circ J*. 2009;73:19-26. doi:10.1253/circj.CJ-08-0995.
2. Luxán G, Casanova JC, Martínez-Poveda B, Prados B, D'Amato G, MacGrogan D et al. Mutations in the NOTCH pathway regulator MIB1 cause left ventricular noncompaction cardiomyopathy. *Nat Med*. 2013;19(2):193-201. doi:10.1038/nm.3046.
3. Maron BJ, Towbin JA, Thiene G, Antzelevitch C, Corrado D, Arnett D et al. Contemporary definitions and classification of the cardiomyopathies. *Circulation*. 2006;113:1807-1816. doi:10.1161/CIRCULATIONAHA.106.174287.
4. Elliott P, Andersson B, Arbustini E, Bilinska Z, Cecchi F, Charron P et al. Classification of the cardiomyopathies: a position statement from the European Society of Cardiology Working Group on Myocardial and Pericardial Diseases. *Eur Heart J*. 2008;29:270-276. doi:10.1093/eurheartj/ehm342.
5. Caforio ALP, Pankuweit S, Arbustini E, Basso C, Gimeno-Blanes J, Felix SB et al. Current state of knowledge on aetiology, diagnosis, management, and therapy of myocarditis: a position statement of the European Society of Cardiology Working Group on Myocardial and Pericardial Diseases. *Eur Heart J*. 2013;34(33):2636-2648,2648a-2648d. doi:10.1093/eurheartj/eht210.
6. Petersen SE, Selvanayagam JB, Wiesmann F, Robson MD, Francis JM, Anderson RH et al. Left ventricular non-compaction: insights from cardiovascular magnetic resonance imaging. *J Am Coll Cardiol*. 2005;46:101-105. doi:10.1016/j.jacc.2005.03.045.
7. Burke A, Mont E, Kutys R, Virmani R. Left ventricular noncompaction: a pathological study of 14 cases. *Hum Pathol*. 2005;36:403-411. doi:10.1016/j.jsha.2009.06.009.
8. Hamamichi Y, Ichida F, Hashimoto I, Uese KH, Miyawaki T, Tsukano S et al. Isolated noncompaction of the ventricular myo-

cardium: ultrafast computer tomography and magnetic resonance imaging. *Int J Cardiovasc Imaging.* 2001;17(4):305-314.

doi:10.3348/kjr.2011.12.6.686.

9. Captur G, Muthurangu V, Cook C, Flett AS, Wilson R, Barison A et al. Quantification of left ventricular trabeculae using fractal analysis. *J Cardiovasc Magn Reson*. 2013;15:36-45.

doi:10.1186/1532-429X-15-36.

10. Chin TK, Perloff JK, Williams RG, Jue K, Mohrmann R. Isolated noncompaction of left ventricular myocardium: a study of eight cases. *Circulation*. 1990;82:507-513.

doi:10.1161/01.

11. Finsterer J, Stollberger C, Feichtinger H. Histological appearance of left ventricular hypertrabeculation/noncompaction. *Cardiology*. 2002;98:162-164.

doi:10.1159/000066316.

12. Dellefave LM, Pytel P, Mewborn S, Mora B, Guris DL, Fedson S et al. Sarcomere mutations in cardiomyopathy with left ventricular hypertrabeculation. *Circ Cardiovasc Genetics*. 2009;2:442-449.

doi:10.1161/CIRCGENETICS.109.861955.

13. Stöllberger C, Finsterer J. Left ventricular hypertrabeculation/noncompaction. *J Am Soc Echocardiogr*. 2004;17(1):91-100.

doi:10.1016/S0894-7317(03)00514-5.

14. Salameh A, Krautblatter S, Karl S, Blanke K, Gomez DR, Dhein S et al. The signal transduction cascade regulating the expression of the gap junction protein connexin43 by beta-adrenoceptors. *Br J Pharmacol*. 2009;158(1):198-208.

doi:10.1111/j.1476-5381.2009.00344.x.

15. Song ZZ. A combination of right ventricular hypertrabeculation/noncompaction and arrhythmogenic right ventricular cardiomyopathy: a syndrome? *Cardiovasc Ultrasound*. 2008;6:63.

doi:10.1186/1476-7120-6-63.

16. Hoedemaekers YM, Caliskan K, Michels M, Frohn-Mulder I, van der Smagt JJ, Phefferkorn JE. The importance of genetic counseling, DNA diagnostics, and cardiologic family screening in left ventricular noncompaction cardiomyopathy. *Circ Cardiovasc Genet*. 2010;3:232-239.

doi:10.1161/CIRCGENETICS.109.903898.

17. Probst S, Oechslin E, Schuler P, Greutmann M, Boye P, Knirsch W et al. Sarcomere gene mutations in Isolated left ventricular noncompaction cardiomyopathy Do Not Predict Clinical Phenotype. *Circ Cardiovasc Genet*. 2011;4:367-374.

doi:10.1161/CIRCGENETICS.110.959270.

18. Rodríguez I, Dumont C, Cazón L et al. Mutation in the alpha-cardiac actin gene associated with apical hypertrophic cardiomyopathy, left ventricular non-compaction, and septal defects. *Eur Heart J*. 2007;16:1953-1961.

doi:10.1093/eurheartj/ehm266.

19. Hoedemaekers YM, Caliskan K, Majoor-Krakauer D, van der Laar I, Michels M, Witsenburg M et al. Cardiac b-myosin heavy chain defects in two families with non-compaction cardiomyopathy: linking non-compaction to hypertrophic and dilated cardiomyopathies? *Eur Heart J*. 2007;28(22):2732-2737.

doi:10.1093/eurheartj/ehm429.

20. Wolf CM, Moskowitz IPG, Arno S, Branco DM, Semsarian C, Bernstein SA et al. Somatic events modify hypertrophic cardiomyopathy pathology and link hypertrophy to arrhythmia. *Proceedings of the National Academy of Sciences of the USA*. 2005;102(5):18123-18128.

doi:10.1073/pnas.0509145102.

21. Ommen SR, Lopez-Jimenez F. Obesity and hypertrophic cardiomyopathy: chickens, eggs, and causality: clinical skills remain the key to caring for patients. *Journal of the American College of Cardiology*. 2013;62(5):458-459.

doi:10.1016/j.jacc.2013.03.063.

22. Kuusisto J, Kärjä V, Sipola P, Kholová I, Peuhkurinen K, Jääskeläinenet P et al. Low-grade inflammation and the phenotypic expression of myocardial fibrosis in hypertrophic cardiomyopathy. *Heart*. 2012;98:1007-1013.

doi:10.1136/heartjnl-2011-300960.

23. Luckie M, Khattar R S. Resolution of echocardiographic features of left ventricular non-compaction and systolic dysfunction following treatment for heart failure. *European Heart Journal Echocardiol*. 2010;11(4):E16.

doi:10.1093/ejechocard/jep205.

Поступила 25.06.2015