УДК 618.146-053.9-091.8

Патология эндометрия в пожилом и старческом возрасте (скрининговое исследование)

Л.В. АДАМЯН[1], Н.С. МЕЛЬНИКОВА[2], О.В. ЗАЙРАТЬЯНЦ[1], Е.В. БАЛИЦКИЙ[2], Р.А. КОРТУКОВА[3], О.В. КОЗЛОВА[2]

[1]ГБОУ ВПО «Московский государственный медико-стоматологический университет им. А.И. Евдокимова» Минздрава России; [2]ФГБУ «Клиническая больница»; [3]ФГБУ «Поликлиника №5» Управления делами Президента РФ, Москва

Endometrial pathology in elderly and senile age (a screening study)

L.V. ADAMYAN[1], N.S. MELNIKOVA[2], O.V. ZAIRATYANTS[1], E.V. BALITSKY[2], R.A. KORTUKOVA[3], O.V. KOZLOVA[2]

[1]A.I. Evdokimov Moscow State University of Medicine and Dentistry, Ministry of Health of Russia; [2]Clinival Hospital, Department for Presidential Affairs of the Russian Federation, Moscow; [3]Polyclinic Five, Department for Presidential Affairs of the Russian Federation, Moscow

Изучены результаты ежегодного диспансерного обследования 288 женщин в возрасте 60—87 лет. Патология эндометрия при первичном и повторном обращении у 92,9% пациенток представлена железисто-фиброзными полипами, которые как рецидивировали, так и возникали *de novo*. У 7,1% женщин диагностированы аденокарциномы, развившиеся через 4—14 лет после удаления полипов. Очаговые нарушения дифференцировки эпителиального компонента полипов эндометрия при рецидиве или повторном развитии отмечены в 97,3% наблюдений. У 88% пациенток жалобы отсутствовали и рецидивы патологии эндометрия, в том числе одна из трех аденокарцином, диагностированы благодаря диспансерному обследованию. Ложноположительные диагнозы патологии эндометрия при ультразвуковом исследовании составили 5,2%. Золотым стандартом диагностики патологии эндометрия следует признать сочетание гистероскопии и морфологического исследования.

Ключевые слова: патология эндометрия в пожилом и старческом возрасте, рецидивы патологии эндометрия, полипы эндометрия, аденокарциномы эндометрия.

The results of an annual prophylactic medical examination were studied in 288 women aged 60—87 years. Primary and repeated visits revealed that 92.9% of the patients had endometrial pathology presented with glandular-fibrous polyps that both recurred and occurred *de novo*. Adenocarcinomas developing 4—14 years after polypectomy were diagnosed in 7.1% of the women. Focal impairments in the differentiation of an epithelial component of endometrial polyps in their recurrences and repeated development were noted in 97.3% of cases. In 88% of the patients, complaints were absent and recurrent endometrial pathology, including one of three adenocarcinomas, were diagnosed by prophylactic medical examination. The false-positive diagnoses of endometrial pathology by ultrasound study were 5.2%. Hysteroscopy in combination with morphology study should be recognized to be the gold standard for diagnosing pathologic endometrial lesions.

Key words: endometrial pathology in elderly and senile age, recurrent endometrial pathology, endometrial polyps, endometrial adenocarcinomas.

Согласно демографическим прогнозам, в результате старения населения к 2030 г. каждый пятый человек в мире будет старше 65 лет [1]. В связи с этим особую актуальность в акушерстве и гинекологии приобрели проблемы постменопаузального периода, в частности профилактика, диагностика и лечение патологических процессов эндометрия у пожилых пациенток. Женщин пожилого и старческого возраста относят к группе риска по возникновению различной внутриматочной патологии на фоне инволютивных изменений репродуктивной системы и широкого спектра соматических и психоэмоциональных заболеваний [2, 3]. По данным разных авторов, частота различных патологических процессов эндометрия в период постменопаузы зависит от ее длительности и в среднем составляет: полипы — 39,2—69,3%, атрофия — 16,7—47,4%, гиперплазия без атипии — 3,3—4,9%, гиперплазия с атипией — 0,5—5,2% и аденокарциномы — 0,5—14% [4, 5]. Особенности патологических процессов эндометрия у больных старших возрастных групп остаются недостаточно изученными. Их клинические проявления обычно слабо выражены, поэтому для профилактики и своевременной диагностики внутриматочной патологии необходимы ежегодные диспансерные обследования [5, 6].

Цель работы — клинико-морфологический анализ патологических процессов эндометрия у больных пожилого и старческого возраста по результатам скрининга, а также оценка эффективности ежегодной диспансеризации в плане профилактики и ранней диагностики заболеваний эндометрия.

Материал и методы

Нами проведено обследование 288 женщин в периоде стойкой постменопаузы. Возраст пациенток составил 60—87 лет (средний 67,6±5,6 года) и соответствовал пожилому и старческому возрастному периоду по классификации ВОЗ. Возраст наступления менопаузы варьировал от 38 до 56 лет (в среднем 44,9±6,8 года).

© Коллектив авторов, 2013

Зайратьянц Олег Вадимович — д-р мед. наук, проф., зав. каф. патологической анатомии; e-mail: ovzair@mail.ru



Рис. 1. **Атрофическая слизистая оболочка тела матки, кистозный вариант.**
Окраска гематоксилином и эозином. ×200.

Все пациентки были прикреплены для ежегодного диспансерного обследования к медицинским учреждениям системы Управления делами Президента РФ (поликлиники №3—5 и при Центральной клинической больнице УДП РФ). В связи с подозрением на наличие патологии эндометрия, по данным ультрасонографии, они были направлены в 2008—2011 гг. в гинекологическое отделение ФГБУ «Клиническая больница» УДП РФ для проведения диагностических и лечебных мероприятий.

Был проведен ретроспективный анализ клинических данных, результатов ультрасонографии, гистероскопии и патогистологического исследования у пациенток с выявленными рецидивами и повторным развитием патологии эндометрия (РПЭ), прослежены отдаленные (от 1 года до 4 лет) результаты лечения.

Под РПЭ понимали не только рецидив конкретного заболевания (например, рецидив полипа эндометрия при его неполном удалении), но и повторное развитие или возникновение другой патологии эндометрия *de novo* у той же больной.

Результаты и обсуждение

У 15 (5,2%) женщин, за 1—5 лет до последнего обследования леченных по поводу железисто-фиброзных полипов эндометрия (ЖФПЭ), при скрининговом ультразвуковом исследовании (УЗИ) в ходе ежегодной диспансеризации диагнозы РПЭ оказались ложноположительными. Толщина эндометрия, определенная ультрасонографически, варьировала от 7 до 15 мм (в норме менее 4 мм), в одном наблюдении отмечена неоднородность М-эхо. Гистероскопия и патогистологическое исследование соскоба из полости матки не подтвердили наличия рецидива. Гистероскопически был выявлен тонкий атрофичный эндометрий, в ряде случаев с петехиальными кровоизлияниями, в 4 (26,7%) наблюдениях в сочетании с синехиями полости матки. Морфологически диагностирована атрофическая слизистая оболочка тела матки, иногда с отеком и кровоизлияниями в строме, причем в 5 (33,3%) наблюдениях — ее кистозный вариант, при котором эндометрий нередко толще, что и было выявлено на УЗИ **(рис. 1)**. Полагают, что кистозный вариант атрофической слизистой оболочки тела матки развивается в период пременопаузы у пациенток, с гиперпластическими процессами эндометрия в анамнезе [7]. Повторное УЗИ этих женщин через 1—4 года не обнаружило утолщения эндометрия у 14 (93,3%) пациенток, и только у одной (6,7%) его толщина вновь составила 12 мм (гистероскопически и гистологически выявлены атрофическая слизистая оболочка тела матки с отеком стромы и синехии в ее полости).

Обращает на себя внимание, что 4 (26,7%) пациентки с ложноположительным ультрасонографически выявленным РПЭ принимали тамоксифен (селективный модулятор рецепторов эстрогенов) при комбинированной тера-

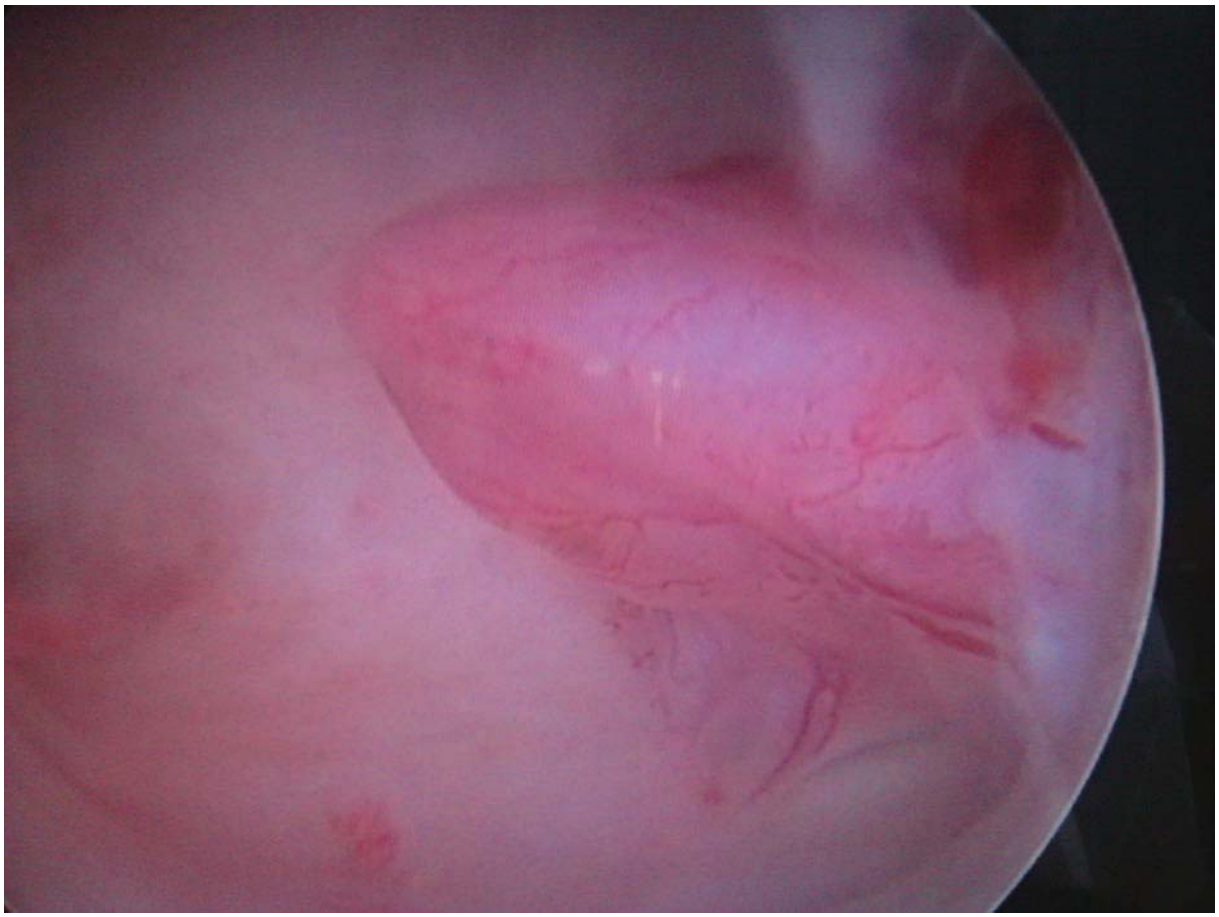

Рис. 2. **Гистероскопия. Повторный рецидив полипа эндометрия (больная, 74 года, постменопауза 22 года). Полип размером около 10 мм в области левого угла матки. Слизистая оболочка полости матки атрофична.**

пии по поводу рака молочной железы. Известно, что у больных, особенно в менопаузе, он может приводить к развитию гиперпластических изменений, полипов и даже аденокарцином эндометрия. При терапии тамоксифеном рекомендуется периодически проводить УЗИ матки [7, 8]. У пациенток, принимавших тамоксифен, были диагностированы лишь кистозный вариант атрофии эндометрия и менее выраженная атрофия с отеком стромы, что при УЗИ создавало картину его утолщения.

РПЭ выявлены у 42 (14,6%) из 288 обследованных женщин. Возраст больных не отличался от такового у женщин без РПЭ и составил 60—84 года (средний 66,0±5,5 года). В анамнезе гормональную терапию (норколут, дюфастон) после удаления ЖФПЭ получали 4 (9,5%) пациентки.

В 39 (92,9%) наблюдениях патология эндометрия при первичном обращении, так же как и при ее рецидиве, была представлена ЖФПЭ. У 15 (35,7%) больных ЖФПЭ при первичном обращении были диагностированы в репродуктивном и пременопаузальном периодах, а у 27 (64,3%), как и РПЭ, — в период постменопаузы.

Рецидивы или повторное развитие ЖФПЭ были обнаружены в сроки от 1 года до 17 лет (в среднем 4,9±4,1 года) после их первого выявления, у одной больной было диагностировано повторное появление полипов эндометрия через каждые 2—3 года. Анализ лечения ЖФПЭ при первичном обращении выявил, что в 29 (74%) наблюдениях рецидивы развивались у тех больных, которым не производили гистероскопию, в связи с чем не было гарантировано их полное удаление. Это позволяет предположить, что по крайней мере в части наблюдений ЖФПЭ возникали не *de novo*, а являлись истинными рецидивами патологического процесса.

У 37 (94,9%) больных из 39 с рецидивами или повторным развитием ЖФПЭ жалобы отсутствовали и РПЭ были диагностированы благодаря ежегодному диспансерному УЗИ органов малого таза. Только 2 (5,1%) пациентки обратились в поликлинику с жалобами на кровяные выделения на фоне длительной постменопаузы.

ЖФПЭ при РПЭ были солитарными у 34 (87,2%) пациенток и множественными (2—3) — у 5 (12,8%). Размер полипов колебался от 4 до 35 мм (в среднем 10,3±7,3 мм). Локализовались они преимущественно в области левого угла (33,3%), дна (25,9%) и правого угла (14,8%) матки, были как на ножке, так и на широком основании **(рис. 2)**. Сопоставление их локализации при первичном и повторном обнаружении в 10 наблюдениях, где имелись данные гистероскопии при первом обращении, показало, что у 4 пациенток она совпадает, что позволяет сделать вывод об истинном рецидиве ЖФПЭ только в 10% наблюдений.

а

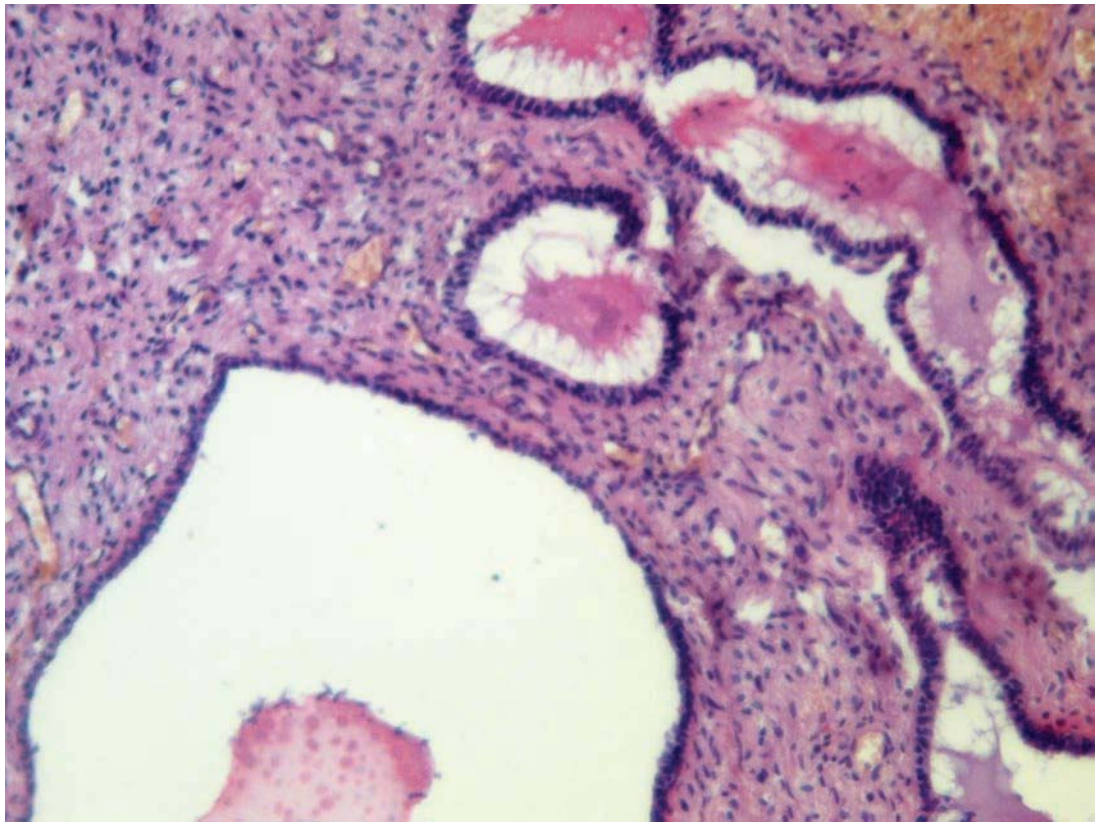

б

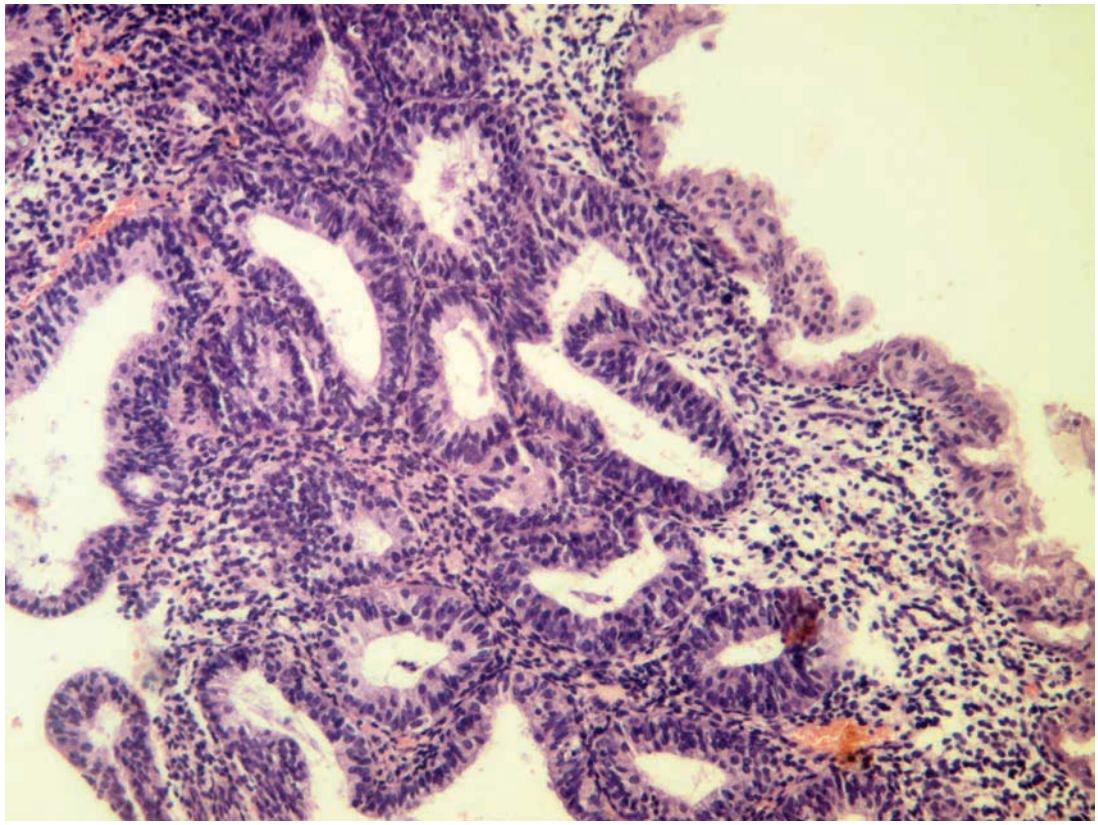

Рис. 3. **Очаги метаплазии и гиперплазии в железисто-фиброзных полипах при их рецидиве.**

а — секреторная трансформация эпителия и кистозное расширение просвета части желез; б — очаг сложной атипической гиперплазии. Окраска гематоксилином и эозином. ×200.

а

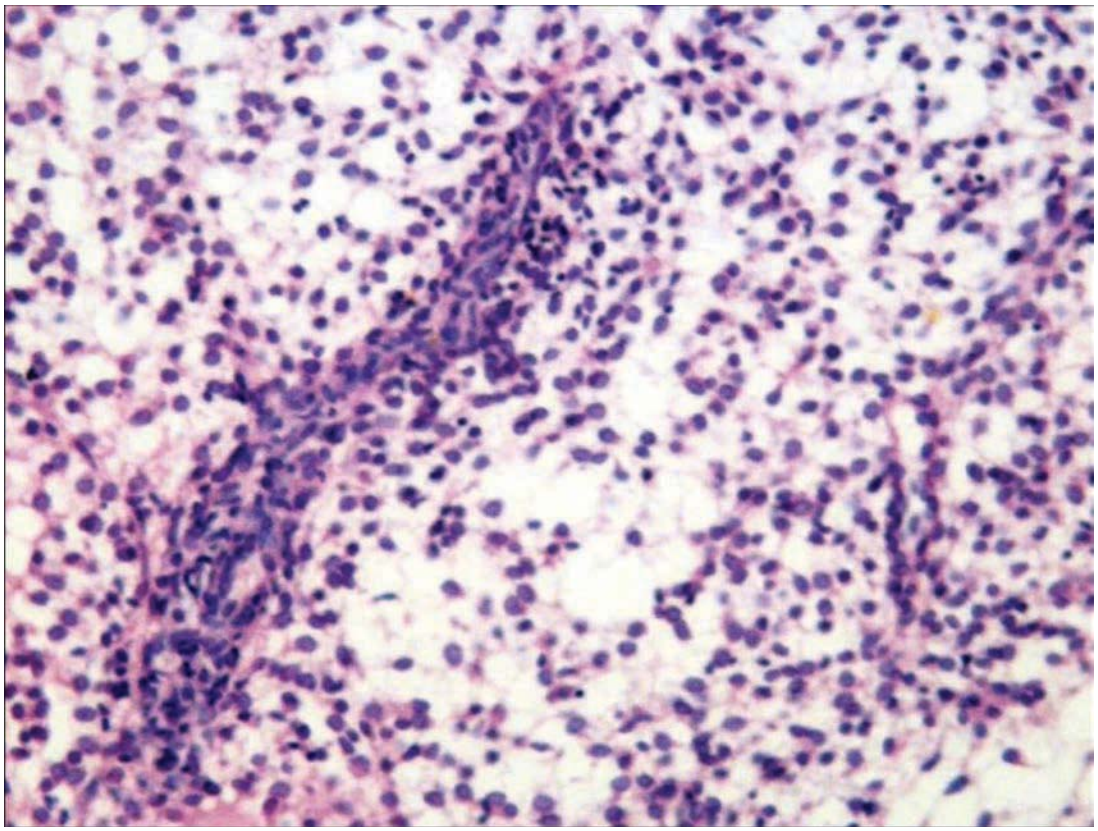

б

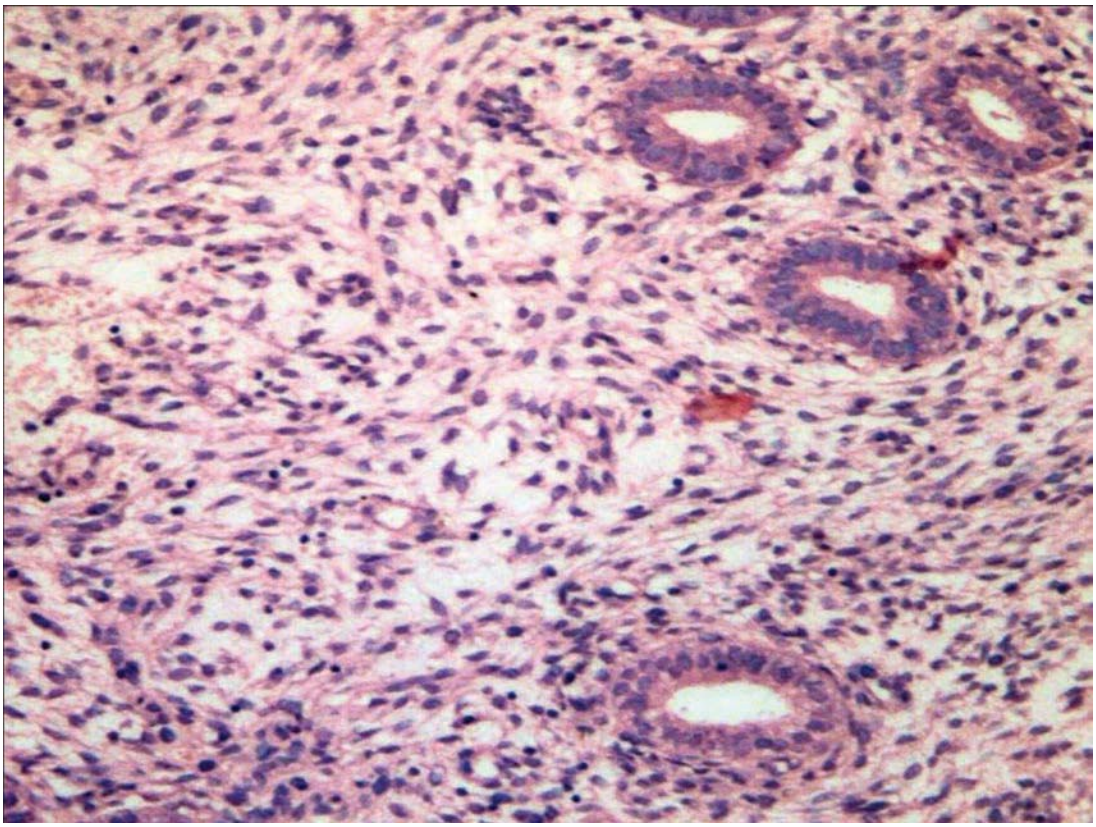

Рис. 4. **Хронический эндометрит.**

а — преимущественно периваскулярная лимфоплазмоклеточная инфильтрация и отек стромы эндометрия; б — фибробластоподобная трансформация стромальных клеток с формированием фигур «водоворота» вокруг желез и сосудов. Окраска гематоксилином и эозином. ×160.

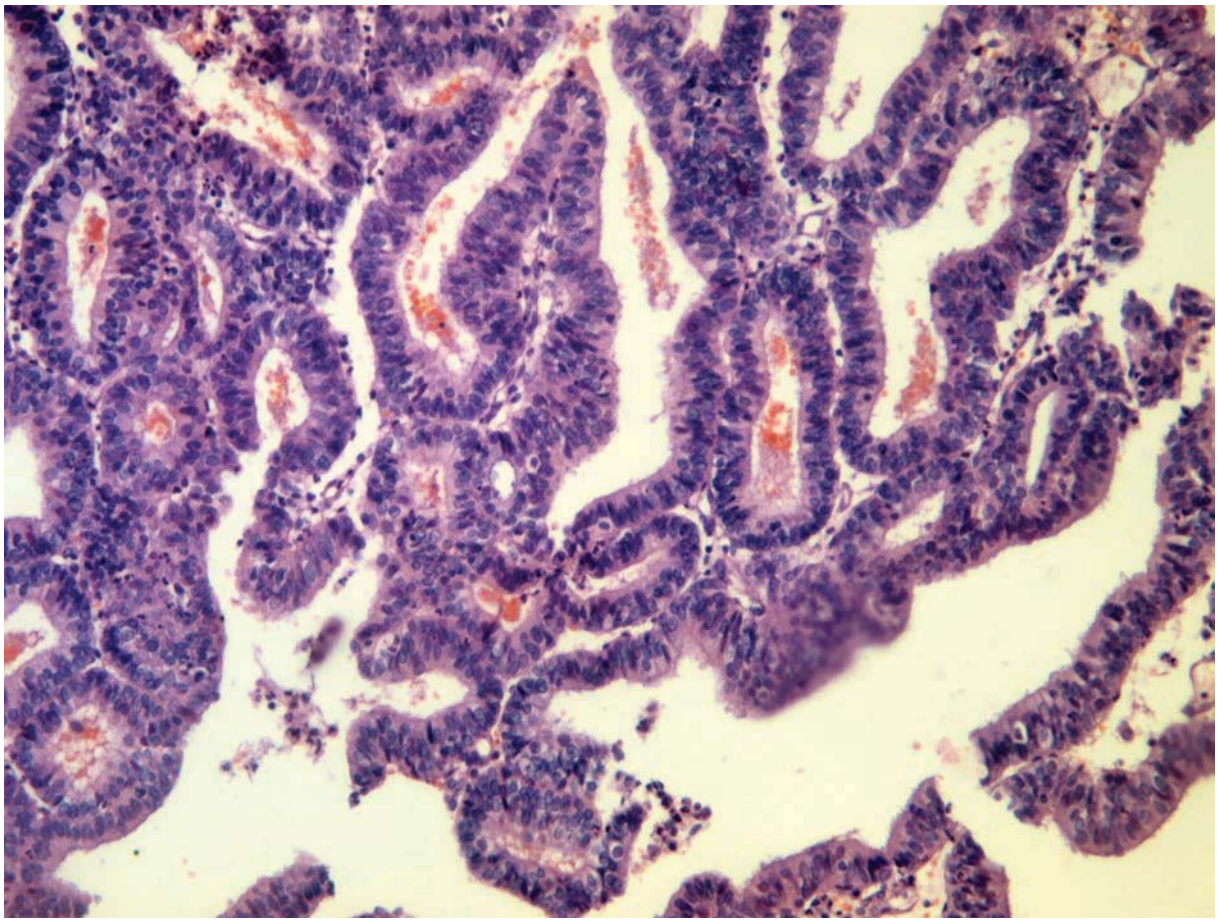

Рис. 5. **Высокодифференцированная эндометриальная аденокарцинома.**
Окраска гематоксилином и эозином. ×100.

Гистологически полипы состояли из желез различной формы и величины, неравномерно распределенных в строме с умеренным или выраженным склерозом.

Очаги простой гиперплазии с метаплазией эпителия желез (эозинофильной, секреторной, мерцательно-клеточной) в ЖФПЭ были отмечены при первичном обращении у 29 (74,4%) пациенток, а при их рецидивах — у 38 (97,3%). У 1 больной при рецидиве полипа был обнаружен очаг сложной атипической гиперплазии **(рис. 3, а, б)**. Такие аденоматозные полипы рассматривают как предраковые поражения, и у женщин в постменопаузе они являются показанием к гистерэктомии [7]. Рост частоты нарушений дифференцировки эпителия желез в ЖФПЭ с возрастом больных и при РПЭ может свидетельствовать о повышении риска неопластической трансформации. Однако гиперпластических или метапластических изменений эндометрия у женщин с ЖФПЭ не выявлено (отмечена атрофия слизистой тела матки).

Представляет интерес обнаруженное у 4 (9,5%) больных сочетание ЖФПЭ и хронического эндометрита, причем у 3 при рецидивах или повторном развитии полипов. Диагноз хронического (неспецифического) эндометрита устанавливали, руководствуясь общепринятыми диагностическими критериями [7, 9, 10]. За пределами полипов в строме эндометрия определялись: преимущественно периваскулярная лимфоплазмоклеточная инфильтрация, в одном наблюдении — наличие в поверхностных отделах функционального слоя лимфоидных фолликулов со светлыми центрами и в двух — фибробластоподобная трансформация стромальных клеток с формированием фигур «водоворота» вокруг желез и сосудов — очаговый перигландулярный и периваскулярный склероз **(рис. 4, а, б)**. Нельзя исключить взаимного негативного влияния этих патологических процессов эндометрия. Возможно, у больных в постменопаузе хроническое воспаление эндометрия в большей степени, чем нарушения эндокринного гомеостаза (в отличие от пациенток молодого возраста), может быть причиной образования ЖФПЭ или их рецидива. Однако длительное существование полипов, особенно крупных, и их рецидивы могут в свою очередь приводить к развитию реактивного хронического воспаления как самого полипа, так и окружающего эндометрия [7, 9, 10].

Одной пациентке с ЖФПЭ была произведена экстирпация матки в связи с тем, что удалить полип эндоскопически не представлялось возможным, 6 больным была выполнена электро- или химическая абляция эндометрия, остальным — выскабливание полости матки. Диспансерное наблюдение в течение 1—4 лет повторного РПЭ не выявило.

У 3 (7,1%) пациенток из 42 при РПЭ через 4—14 лет после удаления ЖФПЭ были обнаружены эндометриальные аденокарциномы. Возраст больных составил от 72 до 84 лет, длительность постменопаузы — 20—34 года. У 1 (33,3%) пациентки жалобы отсутствовали, аденокарцинома была диагностирована в ходе очередного ежегодного диспансерного обследования. У 2 (66,7%) больных новообразования эндометрия были выявлены при обращении в поликлинику в связи с маточными кровотечениями.

При гистероскопическом исследовании аденокарциномы эндометрия были представлены локальными разрастаниями в виде полипа или «цветной капусты» в области дна и передней стенки матки. Их локализация в одном наблюдении не совпала с ранее удаленным ЖФПЭ, а в двух других случаях гистероскопию при удалении полипов не производили, и их место расположения осталось не уточненным, поэтому вопрос о возможной малигнизации ЖФПЭ при рецидиве остался открытым.

Гистологически опухоли были представлены умеренно- и высокодифференцированными эндометриальными аденокарциномами **(рис. 5)** с инвазией в пределах половины толщины миометрия (стадия IB по классификации FIGO, 1998) [7, 9, 10].

Больным с аденокарциномами была успешно выполнена экстирпация матки. Последующее наблюдение в сроки от 1 года до 4 лет прогрессирования онкологического заболевания не выявило.

Следует отметить, что аденокарциномы были обнаружены у 1% от числа всех обследованных больных и у 7,1% пациенток с РПЭ, что соответственно в 100 и 700 раз превышает их частоту у женщин в общей популяции (около 0,01%). При этом нарушения дифференцировки эпителиального компонента ЖФПЭ отмечены при РПЭ в 38 (97,3%) случаях. Это позволяет отнести больных пожилого и старческого возраста с ЖФПЭ к группе риска развития аденокарциномы эндометрия. Известно, что $^{2}/_{3}$ аденокарцином эндометрия выявляются у женщин в постменопаузе, причем пик заболеваемости приходится на возраст 55—69 лет [11].

Заключение

Патология эндометрия при первичном обращении и при рецидивах у 92,9% пациенток была представлена ЖФПЭ. В большинстве (74%) наблюдений рецидив или повторное развитие полипов эндометрия обнаружено у больных, которым при первичном обращении не проводили гистероскопию. У 10% пациенток при первичном и повторном обследовании сравнение результатов гистероскопии выявило совпадение локализации ЖФПЭ. По-видимому, они могут развиваться как *de novo*, так и рецидивировать. У 7,1% женщин диагностированы аденокарциномы, развившиеся через 4—14 лет после удаления полипов. Очаговые нарушения дифференцировки эпителиального компонента ЖФПЭ при рецидивах или повторном развитии отмечены в 97,3% наблюдений. Это позволяет отнести больных пожилого и старческого возраста с ЖФПЭ к группе риска развития аденокарциномы эндометрия. У 88% пациенток жалобы отсутствовали и РПЭ, в том числе одна из трех аденокарцином, было диагностировано только благодаря ежегодному диспансерному обследованию. Исследование подтвердило высокую эффективность ежегодной диспансеризации женщин пожилого и старческого возраста в плане профилактики и ранней диагностики заболеваний эндометрия. При этом важно учитывать возможность получения ложноположительных результатов при УЗИ (5,2% наблюдений). Золотым стандартом диагностики патологии эндометрия следует признать сочетание гистероскопии и морфологического исследования.

ЛИТЕРАТУРА

1. *Kenemans P., van Unnik G.A., Mijatovic V., van der Mooren M.J.* Perspectives in hormone replacement therapy. Maturitas. 2001; 38: 41—8.
2. *Сухих Г.Т., Адамян Л.В.* Состояние и перспективы репродуктивного здоровья населения России. В кн.: Современные технологии в диагностике и лечении гинекологических заболеваний. М.; 2007: 5—19.
3. *Lee S.C., Kaunitz A.M., Sanchez-Ramos L., Rhatigan R.M.* The oncogenic potential of endometrial polyps: a systematic review and meta-analysis. Obstet. Gynecol. 2010; 116 (5): 1197—205.
4. *Бреусенко В.Г., Голова Ю.А., Каппушева Л.М., Шилина Е.А., Климова И.В.* Внутриматочная патология в постменопаузе: диагностика и лечение. Акушерство и гинекология. 2003; 2: 36—40.
5. *Dreisler E., Sorensen S.S., Ibsen P.H.* Prevalence of endometrial polyps and abnormal uterine bleeding in a Danish population aged 20—74 years. Ultrasound Obstet. Gynecol. 2009; 33 (1): 102—8.
6. *Schmidt T., Breidenbach M., Nawroth F.* Hysteropscopy for asymptomatic postmenopausal women with sonographically thickened endometrium. Maturitas. 2009; 62 (2): 176—8.
7. *Кондриков Н.И.* Патология матки. М.: Практическая медицина; 2008: 128—255.
8. *Минченкова А.В.* Роль трансвагинального ультразвукового исследования в выявлении патологии эндометрия у женщин постменопаузального периода, принимающих тамоксифен. В кн.: Материалы IX Всероссийского научного форума «Мать и дитя». М.; 2007: 467.
9. *Kurman R.J., Ellenson L.H., Ronnet B.M.* Blaustein's pathology of the female genital tract. 6-th ed. New York; London: Springer Science; 2011: 305—452.
10. *Weidner N., Dabbs D.J., Peterson M. In: Weidner N., Cote R.J., Suster S., Weiss L.M.*, eds. Modern surgical pathology. 2nd ed. Philadelphia: Elsevier; 2009; vol. 2: 1298—314.
11. *Plataniotis G., Castiglione M.* Endometrial cancer: ESMO Clinical Practice Guidelines for diagnosis, treatment and follow-up. Ann. Oncol. 2010; 21 (Suppl. 5): 41—5.

Поступила 30.05.2013