УДК 616.35-006.6-085.277.3.015.2:615.849.1]-091.8

Патоморфоз рака прямой кишки при неоадъювантной химиолучевой терапии

А.Ю. АБРОСИМОВ, Б.А. БЕРДОВ, Д.В. ЕРЫГИН, Л.М. КОНДРАШОВА, Е.Ф. ЛУШНИКОВ, А.А. НЕВОЛЬСКИХ

ФГБУ «Медицинский радиологический научный центр» Минздрава России, Обнинск

Pathomorphism of rectal cancer during neoadjuvant chemoradiotherapy

A.YU. ABROSIMOV, B.A. BERDOV, D.V. ERYGIN, L.M. KONDRASHOVA, E.F. LUSHNIKOV, A.A. NEVOLSKIKH

Medical Radiology Research Center, Ministry of Health of the Russian Federation, Obninsk

Исследован патоморфоз рака прямой кишки (РПК) у 99 больных при неоадъювантной химиолучевой терапии с использованием двух препаратов (5-фторурацил и кселода). Морфологическое исследование показало качественно сходные проявления патоморфоза (некроз опухоли, воспаление, склероз), более выраженные при использовании кселоды. Выделено три степени патоморфоза РПК: опухоль не изменена, изменена, не определяется.

Ключевые слова: рак прямой кишки, неоадъювантная химиолучевая терапия, патоморфоз.

The pathomorphism of rectal cancer (RC) was studied in 99 patients who received neoadjuvant chemoradiotherapy using two drugs (5-fluorouracil and xeloda). A morphological study indicated the qualitatively similar manifestations of pathomorphism (tumor necrosis, inflammation, and sclerosis) which were more pronounced in the use of xeloda. Three degrees of the pathomorphism of RC have been identified: the tumor was unchanged, changed, and undetectable.

Key words: rectal cancer, neoadjuvant chemoradiotherapy, pathomorphism.

Рак прямой кишки (РПК) привлекает внимание многих специалистов как в силу высокой распространенности болезни, так и вследствие неудовлетворительных результатов современных методов лечения. Хотя пролонгированная химиолучевая терапия с отсроченным оперативным вмешательством является стандартом лечения больных местнораспространенным РПК в разных странах, тем не менее продолжаются поиски оптимальных режимов терапии [1—3].

Целью настоящего исследования явилось изучение патоморфоза РПК после химиолучевой терапии с применением двух препаратов фторпиримидинового ряда — 5-фторурацила (5-ФУ) и кселоды (капецитабин).

Обследованы 99 больных местно-распространенным РПК, которым в 2002—2012 гг. было проведено комбинированное лечение с использованием на первом этапе химиолучевой терапии в суммарной очаговой дозе 48—50 Гр. Лучевую терапию проводили в классическом режиме фракциями по 2 Гр ежедневно. Применяли два режима химиотерапии. У 52 больных (1-я группа) с 1-го по 5-й и с 29-го по 33-й день лучевой терапии проводили непрерывную инфузию 5-ФУ в дозе 500 мг/м^2 в сочетании с болюсным введением лейковорина. У 47 больных (2-я группа) в дни проведения лучевой терапии применяли монохимиотерапию кселодой в дозе 1650 мг/м^2/сут. Сравнительная характеристика больных представлена в **таблице**.

Оценка патоморфоза в обеих группах проведена на разных структурных уровнях: личностном, организменном, органном, тканевом и клеточном.

На личностном уровне больные отдавали предпочтение лечению кселодой, поскольку пероральное использование препарата удобнее для пациента и не требует центрального венозного доступа с применением специальных насосов при длительной перфузии 5-ФУ.

На организменном уровне мы не отметили каких-либо особенностей в состоянии различных систем организма при обоих методах воздействия, равно как и повреждения органов и тканей малого таза, но показатель токсичности был меньше при использовании кселоды. Поскольку сроки наблюдения были небольшими, не было возможности достоверно количественно оценить такой показатель, как общая выживаемость, но прогрессирование болезни было обусловлено метастазированием, а не местным рецидивом опухоли.

На органном уровне при морфологическом исследовании удаленной прямой кишки во всех случаях определялась циркулярная или полуциркулярная опухолевая язва с валикообразными приподнятыми краями и сужением просвета кишки разной степени выраженности **(рис. 1)**. По сравнению с данными перед началом проведения терапии отмечалось уменьшение протяженности опухоли по длиннику и внутрикишечного компонента с улучшением проходимости.

При последующем гистологическом исследовании (окрашивание срезов гематоксилином и эозином; выборочно окраска пикрофуксином, толуидиновым синим, альциановым синим, ШИК-реакция, реакция с антитела-

© Коллектив авторов, 2013

Абросимов Александр Юрьевич — д-р мед. наук, зав. клинико-морфологическим отд.; 249036 Обнинск, ул. Королева, д. 4; e-mail: lushn@mrrc.obninsk.ru

Характеристика больных

Параметр	1-я группа (*n*=52)	2-я группа (*n*=47)	*p*
Возраст (медиана), годы	30—76 (61)	38—74 (60)	0,494*
Мужчины/женщины	18/16	15/32	0,806
Расстояние от анального края (медиана), см	0—11 (7)	5 (1—12)	0,069*
Протяженность опухоли (медиана), см	(6,1)	(6,3)	0,726*
Клиническая стадия, cTNM 2002 г., %:			
II	6 (11,5)	2 (4,3)	1,000
III	42 (80,8)	41 (87,2)	0,425
IV	4 (7,7)	4 (8,5)	1,000
Морфологический тип, *n*(%):			
аденокарцинома	48 (92,3)	42 (89,4)	0,732
муцинозная аденокарцинома	4 (7,7)	5 (11,6)	
Степень дифференцировки, %:			
G1—G2	46 (88,5)	46 (97,9)	0,115
G3	6 (11,5)	1 (2,1)	
Вид операции, %:			
брюшно-промежностная экстирпация	25 (48,1)	24 (51,1)	0,841
сфинктерсохраняющая	27 (51,9)**	23 (48,9)***	
Интервал ЛТ—операция (медиана), дни	31—66 (41)	31—631 (52)	<0,001*
Степень патоморфоза, %:			
I	2 (3,8)	0 (0)	0,273
II	49 (94,3)	42 (89,4)	0,302
III	1 (1,9)	5 (10,6)	0,080

Примечание. * — при сравнении по количественным переменным использован ранговый критерий Манна—Уитни; ** — у 2 из 25 больных выполнены передние резекции; *** — у всех больных — передние резекции; при сравнении групп по категориальным переменным использован метод Фишера; ЛТ — лучевая терапия.

ми к Ki-67) найдены разнообразные качественно сходные проявления патоморфоза **(рис. 2)**. После лечения 5-ФУ язвенная поверхность была покрыта фибрином с большим числом зернистых лейкоцитов. После лечения кселодой язвы были представлены коагуляционным некрозом с небольшим числом плазматических клеток. Строма опухоли в виде соединительной ткани разной степени зрелости преобладала над паренхимой. Среди пучков коллагена находили преимущественно лейкоциты, иногда с образованием микроабсцессов (5-ФУ), или лимфоциты, макрофаги, плазматические клетки, гигантские клетки типа инородных тел и единичные лаброциты (кселода). Соединительная ткань в виде тяжей разной величины и зрелости распространялась на окружающие ткани и органы. Кровеносные сосуды опухоли были представлены капиллярами и тонкостенными лакунообразными сосудами.

На тканевом уровне отмечены уменьшение количества опухолевых желез, разнообразие их размеров и различная структура эпителиального пласта, резко отличная от тех картин, которые находили в биопсийном материале. Наряду с железистоподобными структурами в опухоли были кистозные образования разной конфигурации и размера, просвет которых в одних участках был заполнен слизью, в других — некротизированными клетками или гомогенными бесструктурными массами. Среди волокнистой стромы находили разной величины комплексы раковых клеток в виде тяжей и пластов разной структуры, озера слизи.

На клеточном уровне выявляли разнообразные изменения структуры, величины, формы раковых клеток и ядер. Фракция роста (Ki-67) в разных опухолях была неодинаковой как по локализации, так и количеству клеток. Большинство клеток погибало по типу некроза (пикноз, рексис клеток и ядер), редко — по типу апоптоза и патологии митоза. Встречалось обызвествление погибших клеток. Раковые клетки в опухоли не нашли в 6 случаях: у 1 больного при использовании 5-ФУ и у 5 — кселоды.

Представленные картины описательного типа следует рассматривать с нескольких точек зрения: проявление, факторы и механизмы патоморфоза.

Проявления патоморфоза болезни и опухоли у всех больных были качественно однотипны и представлены ранее многими исследователями, в том числе и в нашем центре [4—7]. Основу патоморфоза составляют несколько классов биологических явлений: повреждение опухоли, воспаление как ответная реакция на повреждение, восстановление и продолжение опухолевого роста, терминальная дифференцировка части раковых клеток и фиброз (склероз). Все названные явления хорошо известны, за исключением терминальной дифференцировки. Это биологическое явление в последнее время рассматривается как особый вид гибели клетки.

Степень патоморфоза заслуживает специального обсуждения, поскольку существует несколько классификаций состояния опухоли [8—11]. По нашему мнению, классификация должна строиться на одном основании (повреждение и гибель паренхимы) без смешения изменений паренхимы, стромы и воспаления. Относительно оценки состояния паренхимы мы считаем, что следует выделить три степени ее повреждения: опухоль не изменена по сравнению с биопсийными находками, включая спонтанные изменения, изменена любым образом и опухоль не определяется. Такое разделение степеней более объективно, чем глазометрическое выделение долей или процен-



а



б

Рис. 1. **Макропрепарат прямой кишки.**

а — резецированный фрагмент кишки; б — серийные поперечные срезы кишки.

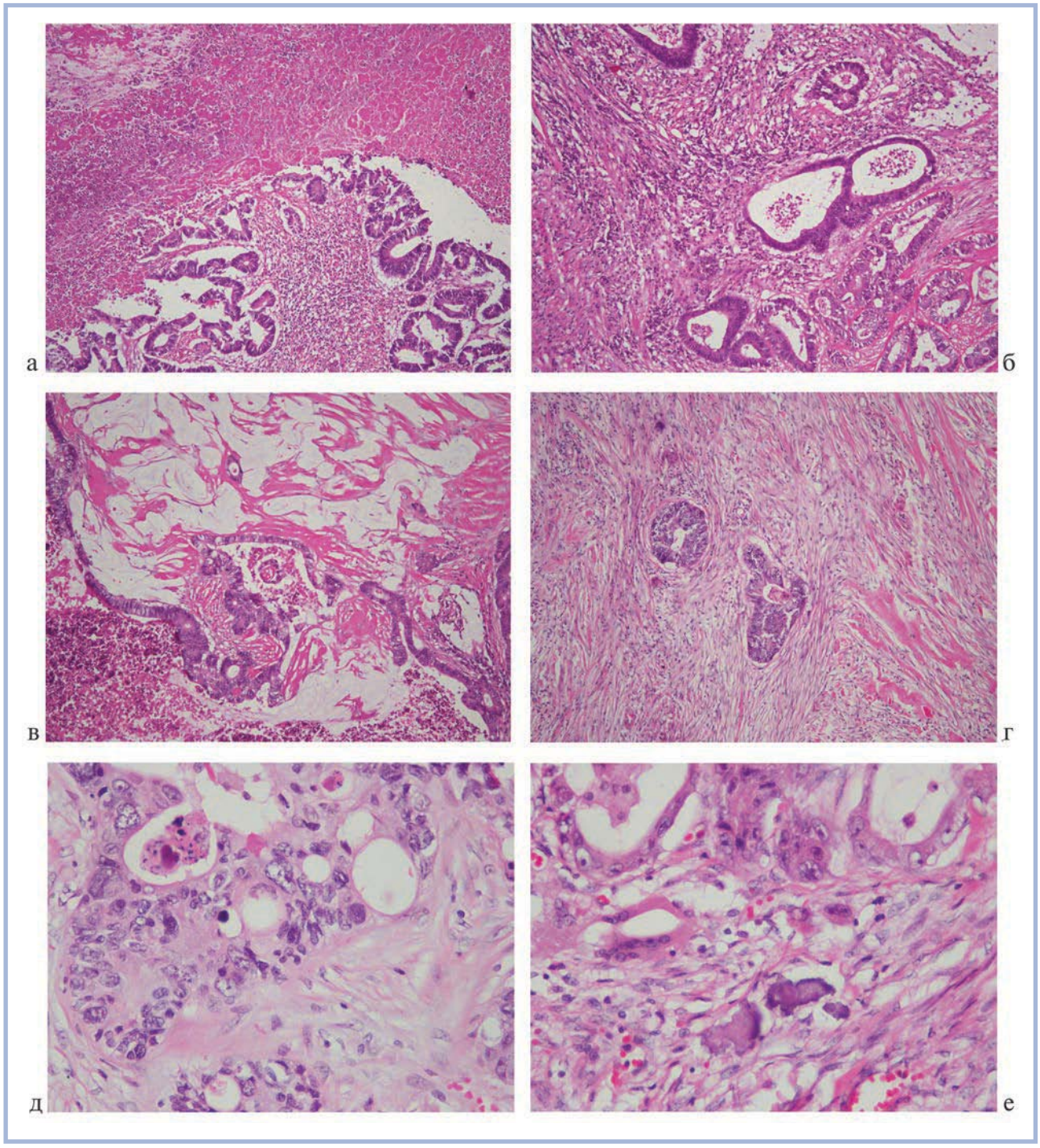

Рис. 2 (а—е). **Терапевтический патоморфоз аденокарциномы прямой кишки.**

а — обширные поля некроза; б — воспалительная инфильтрация; в — участки слизеобразования в опухоли с некрозом и воспалением; г — выраженный фиброз стромы опухоли; д — выраженный полиморфизм клеток опухоли; е — очаги обызвествления стромы. Окраска гематоксилином и эозином (а—е). ×100 (а—г); ×400 (д, е).

Окончание рис. 2 см. на след. стр.

тов изменения структуры и клеток новообразования, степени развития воспаления и фиброза.

Качественные и количественные показатели патоморфоза обусловлены многими факторами, которые условно можно представить как медицинские и биологические. К первым относятся такие показатели, как состояние больного, метод лечения, время и критерии оценки эффективности терапии, методы диагностики, квалификация оценивающего специалиста и используемые им классификации. К биологическим факторам следует отнести состояние систем организма больного и особенности опухоли. Анализ наших случаев показал, что степень патоморфоза опухоли не связана с ее биологией (степень дифференцировки аденокарциномы, характер метастази-

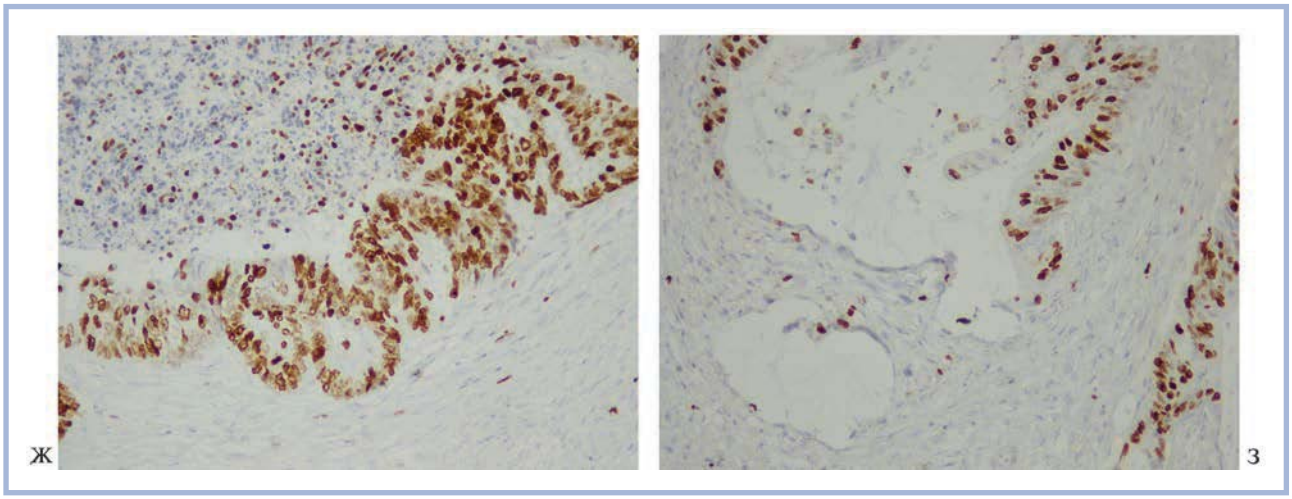

Рис. 2 (ж—з). **Терапевтический патоморфоз аденокарциномы прямой кишки.**

ж — активная пролиферация опухолевых клеток по периферии участка некроза; з — умеренная пролиферация клеток в участке слизеобразования. Иммуногистохимическая реакция с антителами к Ki-67 (ж, з). ×200 (ж, з).

рования и клиническая стадия), но обусловлена методом лечения и длительностью интервала между окончанием химиолучевого лечения и операцией.

В общую картину патоморфоза вносят различного рода неопределенности: разнообразие гистологических, цитологических и молекулярно-биологических типов РПК, многообразие явлений и их сочетание во времени, которые невозможно оценить при однократном исследовании опухоли.

Механизмы патоморфоза в нашем случае связаны с комбинированным действием излучения и химиопрепарата, раздельное действие которых в общем плане известно, но неизвестен механизм их совместного действия. То, что действие излучения является решающим в лечении, показывают морфологические находки при сравнении разных видов терапии. Гибель паренхимы осуществляется преимущественно по механизмам некроза раковых клеток, тогда как апоптоз, патология митоза, терминальная дифференцировка и, по-видимому, аутофагия играют меньшую роль. Значимость оксигенации раковых клеток показывает их различное состояние по периферии опухоли и в центральных отделах железистоподобных образований, где кислородное обеспечение отсутствует и наступает коагуляционный некроз.

Заключение

Сравнение патоморфоза РПК при использовании двух препаратов фторпиримидинового ряда (5-ФУ и кселоды) показало преимущество второго из-за способа введения, его меньшей токсичности и большей степени повреждения опухоли вплоть до полного исчезновения. Полагаем, что целесообразно различать три степени терапевтического патоморфоза РПК: опухоль не изменена по сравнению со спонтанными характеристиками, изменена и не определяется. Механизмы сочетанного использования лучевой и химиотерапии подлежат дальнейшему изучению.

ЛИТЕРАТУРА

1. *Цыб А.Ф., Мардынский Ю.С.*, ред. Терапевтическая радиология: Руководство для врачей. М.: «МК»; 2010.
2. *Aschele C., Lonardi S., Pinto C., Rosati G., Artale S., Tagliagambe A. et al.* Primary tumor response to preoperative chemoradiation with or without oxaliplatin in locally advanced rectal cancer: phatologic results of the STAR-01 randomized phase III trial. J. Clin. Oncol. 2011; 29 (20): 2773—80.
3. *Hofheinz R.D., Wenz F., Post S., Matzdorff A., Hartmann J., Muller L. et al.* Chemoradiotherapy with capecitabine versus fluorouracil for locally advanced rectal cancer: a randomized, multicentre, non-inferiority, phase 3 trial. Lancet Oncol. 2012; 13 (6): 579—88.
4. *Загребин В.М.* Количественная морфология рака прямой кишки при лучевом и комбинированном лечении: Автореф. дис. ... д-ра мед. наук. М.; 1990. 43 с.
5. *Зарецкая А.И.* Повреждения клеток рака прямой кишки при предоперационном облучении: Автореф. дис. ... канд. биол. наук. Обнинск; 1989. 23 с.
6. *Сахарова О.В.* Цитологическая диагностика и лучевой патоморфоз рака прямой кишки. Автореф. дис. ... канд. мед. наук. М.; 1984. 20 с.
7. *Лушников Е.Ф.* Лучевой патоморфоз опухолей человека. М.: Медицина; 1977. 327 с.
8. *Лавникова Г.А.* Некоторые закономерности лучевого патоморфоза опухолей человека и их практическое использование. Вестник академии медицинских наук. 1976; 6: 13—9.
9. *Chetty R., Gill P., Govender D., Bateman A., Hee Jin Chang, Deshpande V. et al.* International study group on rectal cancer regression grading: interobserver variability with commonly used regression grading systems. Hum. Pathol. 2012; 43 (11): 1917—23.
10. *Dworak O., Keilholz L., Hoffmann A.* Pathological features of rectal cancer after preoperative radiochemotherapy. Int. J. Colorectal Dis. 1997; 12: 19—23.
11. *Mandart A., Dalibard F., Mandart J., Marnay J., Henry-Amar M., Pefiot J. et al.* Pathologic assessment of tumor regression after preoperative chemoradiotherapy of esophageal carcinoma. Cancer. 1994; 73: 2680—6.

Поступила 18.06.2013