УДК 616.24-002-02:616.98:578.832.1]-091.8

Динамика экспрессии тканевого фактора в легких в зависимости от стадии развития респираторного дистресс-синдрома на фоне пневмонии при гриппе A/H1N1

Е.В. ПРУТКИНА, А.В. СЕПП, Н.Н. ЦЫБИКОВ

ГБОУ ВПО «Читинская государственная медицинская академия» Минздрава России

Lung tissue factor expression changes in relation to the stage of respiratory distress syndrome in the presence of pneumonia in A/H1N1 influenza

E.V. PRUTKINA, A.V. SEPP, N.N. TSYBIKOV

Chita State Medical Academy, Ministry of Health of the Russian Federation

Исследовали парафиновые срезы легких 35 умерших больных во время эпидемии гриппа A/H1N1, из них в 10 случаях диагностирована экссудативная, в 16 — пролиферативная и в 9 — фибротическая стадия острого респираторного дистресс-синдрома. Методом иммуногистохимии в срезах определяли экспрессию тканевого фактора (TF) клетками легких. Обнаружили, что TF экспрессируют эндотелий, нейтрофилы, макрофаги, альвеолоциты 2-го типа, бронхиальный эпителий и эпителий в состоянии метаплазии. В экссудативную стадию наибольшая экспрессия TF отмечалась эндотелиоцитами, наименьшая — макрофагами и клетками метаплазированного эпителия. В пролиферативную стадию экспрессия TF увеличивалась в эндотелии и макрофагах, в остальных клетках она не менялась. В фибротическую стадию экспрессия TF в макрофагах оставалась на уровне предыдущей фазы, в эндотелии она снижалась, в остальных клетках оставалась без динамики.

Ключевые слова: экспрессия тканевого фактора, клетки легких, острый респираторный дистресс-синдром, вирусная пневмония, грипп A/H1N1.

Lung paraffin sections were studied in 35 patients who had died during the epidemic of A/H1N1 influenza, including 10, 16, and 9 persons diagnosed with exudative, proliferative, and fibrotic stages of acute respiratory distress syndrome (ARDS), respectively. Lung tissue factor (TF) expression was determined in the sections by immunohistochemistry. TF was found to express endothelium, neutrophils, macrophages, type II alveolocytes, and bronchial and metaplastic epithelia. In the exudative stage, the highest TF expression was observed by endothelial cells, the lowest was by macrophages and metaplastic epithelial cells. In the proliferative stage, TF expression was increased in the endothelium and macrophages and remained unchanged in other cells. In the fibrotic stage, TF expression in the macrophages remained at the same level as that in a previous phase, reduced in the endothelium, and remained unchanged in other cells.

Key words: tissue factor expression, lung cells, acute respiratory distress syndrome, viral pneumonia, A/H1N1 influenza.

Прошедшая эпидемия высокопатогенного гриппа A/H1N1 вновь подтвердила особую значимость проблемы острого респираторного дистресс-синдрома (ОРДС) — непосредственной причины летальных исходов [1, 2]. Несмотря на достижения современной реаниматологии, многие вопросы патогенеза и как следствие лечения синдрома остаются открытыми, делая фундаментальные исследования в этом направлении особенно актуальными [3, 4].

Причины ОРДС подразделяют на две группы: легочные (пневмония, аспирация жидкостей, ингаляция токсичных веществ и др.) и внелегочные (сепсис, шок, политравма и др.), при этом изучаются различия в механизмах развития и исходах форм синдрома [3—5]. В последние годы выделяют раннюю, трудно диагностируемую стадию ОРДС — острое повреждение легких (ОПЛ). Пусковым звеном патогенеза внелегочного ОПЛ/ОРДС считается повреждающее действие на эндотелий капилляров органа медиаторов системной воспалительной реакции с инициацией диссеминированного внутрисосудистого свертывания крови (ДВС). А ключевым событием развития легочной формы синдрома является альтерация альвеолярного эпителия, ведущая к увеличению проницаемости аэрогематического барьера, и только затем — стимуляция эндотелия с развитием ДВС [3, 4].

На наш взгляд, есть все основания считать представленную точку зрения на патогенез легочного ОПЛ/ОРДС в отношении развития ДВС-синдрома спорной. В последние годы расширен список клеточных элементов, способных экспрессировать тканевый фактор (tissue factor — TF) и инициировать процесс свертывания крови: это не только макрофаги и элементы сосудистой стенки (активированный эндотелий, гладкомышечные клетки, фибробласты), но и тромбоциты, нейтрофилы, альвеолярный и

© Коллектив авторов, 2013

Пруткина Елена Владимировна — канд. мед. наук, доц. каф. патологической физиологии; 672090 Чита, ул. Горького, д. 39а; e-mail: lenap75@mail.ru

бронхиальный эпителии [6—11]. Наши предыдущие исследования показали, что уже на ранних этапах развития ОПЛ/ОРДС при гриппозной пневмонии в крови увеличивается содержание ингибитора пути TF (TFPI) [12], что может происходить только в ответ на увеличение экспрессии TF [6, 13]. В связи с этим целью работы явилось изучение экспрессии TF клетками легких в зависимости от фазы развития ОПЛ/ОРДС, осложнившего течение гриппозной пневмонии.

Материал и методы

В исследовании были использованы парафиновые блоки секционного материала 35 умерших больных во время эпидемии гриппа A/H1N1 2009—2010 гг. в Забайкальском крае. Среди них были 16 мужчин и 19 женщин в возрасте от 18 до 45 лет. У всех больных диагноз гриппа A/H1N1 был дополнительно подтвержден посмертно путем обнаружения в образцах тканей антигенов вируса методом полимеразной цепной реакции. Анализировали протоколы патологоанатомических исследований и патологоанатомические диагнозы аутопсий, учитывали наличие сочетанной, фоновой и сопутствующей патологии. Вирусная пневмония была выявлена у 26 (74%) человек, вирусно-бактериальная — у 9 (26%), во всех случаях были обнаружены патоморфологические маркеры ОРДС. Наиболее частой причиной коинфекции являлся *Staphylococcus aureus* [3]. Умершие были разделены на 3 группы: 1-я (n=10) — имеющие морфологические маркеры экссудативной (острой) стадии ОРДС; 2-я (n=16) — критерии пролиферативной (подострой) фазы; в паренхиме легких больных 3-й группы (n=9) были выявлены начальные признаки фибротической стадии [3].

Иммуногистохимическое исследование выполняли на парафиновых срезах легочной паренхимы иммунопероксидазным методом по общепринятой методике. Для демаскировки антигена проводили двукратную обработку срезов в микроволновом режиме при мощности 650 Вт в течение 15 мин с интервалом 4 мин между процедурами для охлаждения в цитратном буфере с pH 6,0 («Dako», Дания). В качестве первичных использовали мышиные моноклональные антитела к TF человека, клон TF9-10H10 («Santa Cruz biotechnology», США), в рабочем разведении 1:500. В качестве вторичных применяли биотинилированные козьи антимышиные антитела в составе рекомендованной производителем системы визуализации LSAB Staining System («Santa Cruz biotechnology», США), использующей хромоген 3,3-диаминобензидина тетрахлорид. Дополнительную докраску срезов проводили водным раствором гематоксилина Гаррисона. Использовали рекомендованные контрольные срезы: без первичных антител для исключения неспецифического окрашивания; в качестве положительного контроля — фрагмент дна глазного яблока умершего больного с декомпенсированным сахарным диабетом 1-го типа, осложненным в том числе пролиферативной ретинопатией.

Величину экспрессии TF в срезе определяли для всех продуцирующих клеток раздельно: при 400-кратном увеличении проводили подсчет не менее 100 целевых клеточных элементов в 10 случайно выбранных полях зрения. В каждом поле количественную оценку экспрессии антигена проводили в баллах по следующей шкале: отрицательный уровень — позитивных клеток менее 10% в поле зрения; 1 балл — 10—25% клеток; 2 балла — 25—50% клеток; 3 балла — 50—75% клеток; 4 балла — в случае окрашивания более 75% клеток [14].

Статистический анализ результатов проводили с использованием пакета программ Biostat 3.03. При сравнении групп использовали критерий χ^2, различия считали значимыми при $p<0,05$. Результаты представлены в виде процента полей зрения с соответствующим уровнем экспрессии антигена по отношению к исследованному числу полей в срезе.

В 1-й группе при наступлении летального исхода на 1—3-и сутки от начала заболевания (5 наблюдений) в паренхиме легких развивался комплекс морфологических изменений в виде неравномерно выраженного острого диффузного десквамативно-макрофагального альвеолита. Максимально был выражен интерстициальный компонент отека легочной паренхимы, также отмечался диффузный, но неравномерный альвеолярный отек. В просвете альвеол отечная жидкость содержала значительное количество белка, наблюдались клетки системы мононуклеарных фагоцитов, десквамированные альвеолоциты, нейтрофилы и эритроциты. В мелких бронхах и бронхиолах, помимо комплекса воспалительных изменений и множественных зон десквамации, отмечалась трансформация мерцательного эпителия: клетки рыхлого эпителиального пласта с беспорядочно расположенными элементами принимали оплывшую форму. На поверхности слизистых оболочек наблюдались наложения фибриновых пленок и слизи с эритроцитарно-лейкоцитарной примесью. В сосудах микроциркуляторного русла встречались тромбы различных сроков давности, но значительно чаще — агрегация и сладжирование форменных элементов крови. У умерших на 5—7-е сутки от начала заболевания (5 случаев) дополнительно фиксировались гиалиновые мембраны. Преимущественно с данного срока регистрировались патологические изменения, характерные для присоединения вторичной инфекции: формирование гнойно-геморрагической пневмонии нередко с фокусами микроабсцедирования. В этой стадии наибольшая экспрессия TF отмечалась в эндотелиоцитах. В равной степени, но менее активно гликопротеин экспрессировали нейтрофилы, бронхиальный эпителий и альвеолоциты 2-го типа. Одинаково слабо экспрессировали TF макрофаги и клетки метаплазированного эпителия. В альвеолоцитах 1-го типа этот прокоагулянт обнаружен не был **(рис. 1; табл. 1)**.

У пациентов 2-й группы летальный исход наступал преимущественно на 9—11-е сутки заболевания. В легких умерших, помимо отека, отмечались инфильтрация паренхимы нейтрофилами и макрофагами, признаки повреждения аэрогематического барьера, одномоментные организация и лизис гиалиновых мембран. Кроме того, регистрировалась пролиферация сохранившихся альвеолоцитов 2-го типа с их гиперплазией. По мере разрешения отека и развития репаративных процессов появлялись признаки дифференцировки больших альвеолоцитов в клетки 1-го типа. В просвете альвеол, помимо клеток воспалительного ряда и десквамированного эпителия, выявлялись отдельные 2—3-ядерные элементы. В зонах перехода терминальных бронхиол в альвеолы регистрировались небольшие подушкообразные разрастания из нескольких слоев уплощенных клеток недифференцированного эпителия. На этом фоне TF обнаруживался в тех же клетках, что и в предыдущей стадии синдрома. Самая высокая экспрессия TF по-прежнему была в эндотелии.

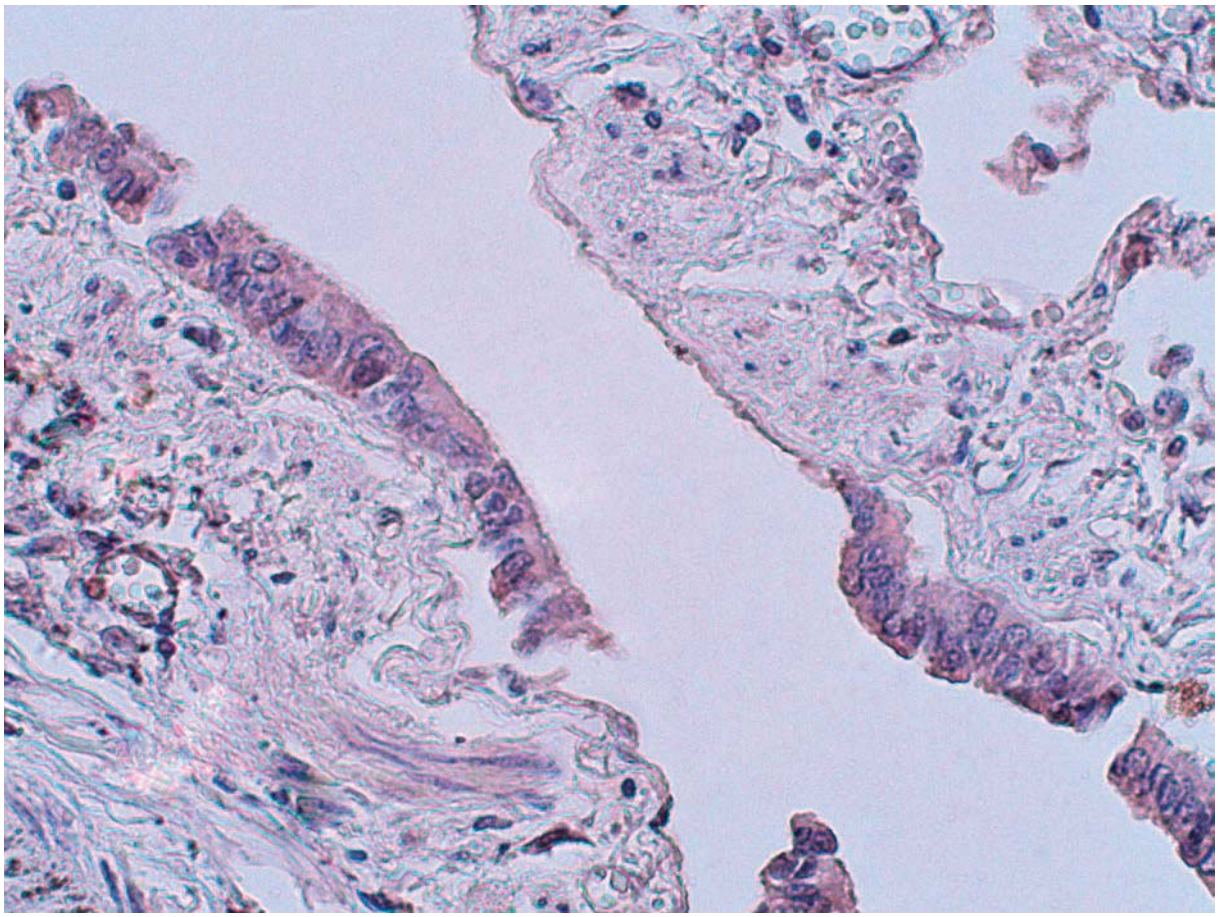

Рис. 1. **Легкое больного, умершего на 3-и сутки в экссудативной стадии ОРДС.**
Бронхиола с частично десквамированным эпителием, экспрессирующим TF. ×200.

Таблица 1. **Уровень экспрессии TF (% полей зрения) в экссудативной фазе ОРДС**

Клетки	0 баллов	1—2 балла	3—4 балла	Достоверность различий
Нейтрофилы	62	38	0	
Макрофаги	75	17,5	7,5	p=0,002*
Эндотелий	36	44	20	p=0,000* p_1=0,000*
Бронхиальный эпителий	69	0	31	p=0,51 p_1=0,000* p_2=0,000*
Метаплазированный эпителий	84	10	6	p=0,004* p_1=0,35 p_2=0,000* p_3=0,000*
Альвеолоциты 2-го типа	66	25	9	p=0,74 p_1=0,46 p_2=0,000* p_3=0,000* p_4=0,029*

Примечание. Здесь и в табл. 2, 3: p — достоверность различий по сравнению с нейтрофилами; p_1 — с макрофагами; p_2 — с эндотелием; p_3 — с бронхиальным эпителием; p_4 — с метаплазированным эпителием; * — различия достоверны.

Слабее всех гликопротеин экспрессировался в бронхиальном и метаплазированном эпителии **(рис. 2; табл. 2)**.

Пациенты 3-й группы умерли на 14—16-е сутки от начала заболевания. Микроскопически в паренхиме легких

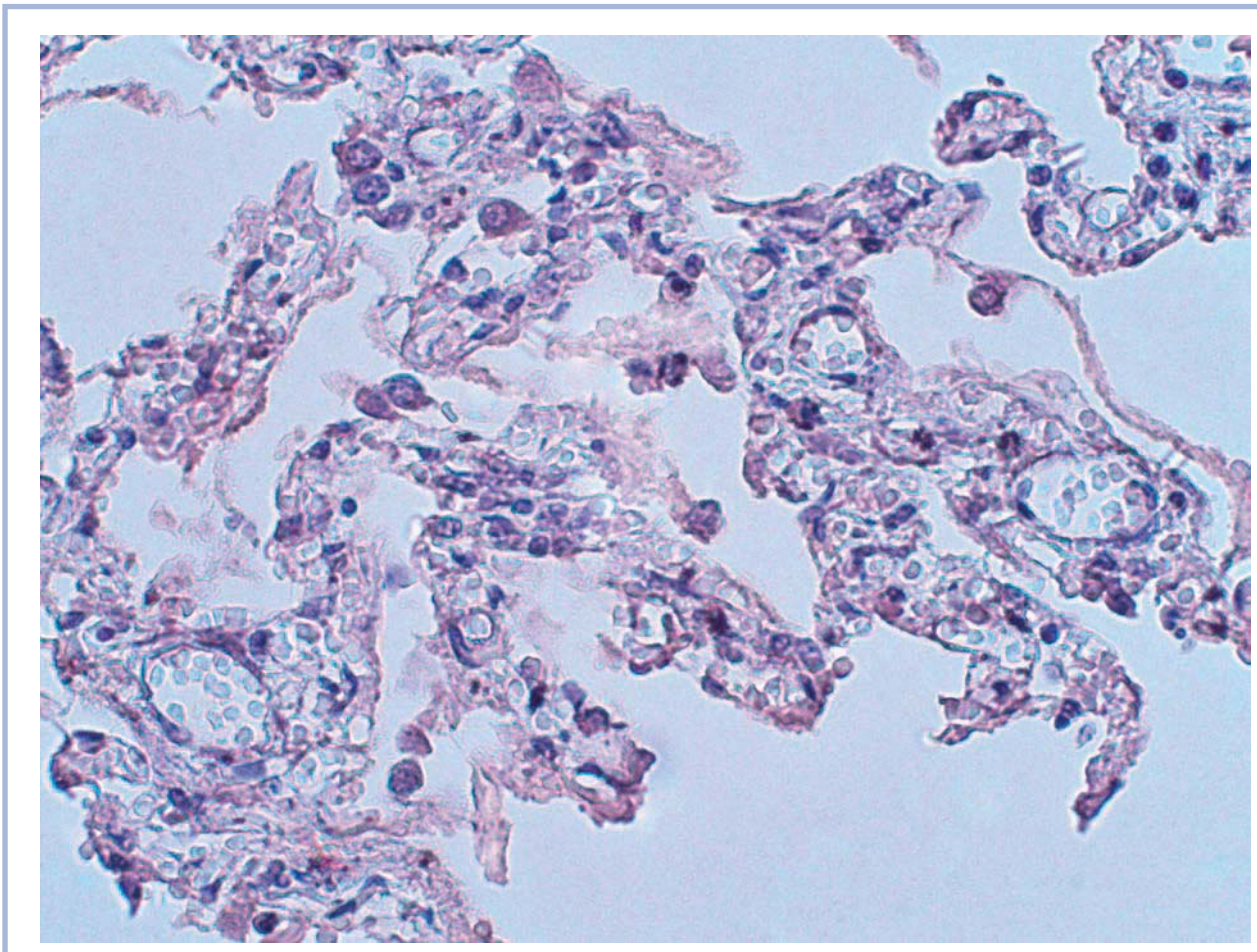

Рис. 2. **Легкое больного, умершего на 7-е сутки в пролиферативной стадии ОРДС.**

Разрешение от отека, полимеризация фибрина, формирование гиалиновых мембран. Экспрессия TF макрофагами и метаплазированным альвеолярным эпителием. ×200.

Таблица 2. **Уровень экспрессии TF (% полей зрения) в пролиферативной фазе ОРДС**

Клетки	0 баллов	1—2 балла	3—4 балла	Достоверность различий
Нейтрофилы	57	43	0	
Макрофаги	53	25	22	p=0,75
Эндотелий	30	23	47	p=0,001* p_1=0,002*
Бронхиальный эпителий	75	0	25	p=0,029* p_1=0,000* p_2=0,000*
Метаплазированный эпителий	71	23	6	p=0,09 p_1=0,013* p_2=0,000* p_3=0,72
Альвеолоциты 2-го типа	58	28	14	p=1,0 p_1=0,46 p_2=0,000* p_3=0,000* p_4=0,16

у них фиксировались начавшиеся процессы фиброзирования с деформацией и нарушением архитектоники значительной части ацинусов, формированием множественных эмфизематозных зон, а также признаки модификации микроциркулярного русла. В интерстиции фиксировались небольшие зоны скопления фибро- и миофибробластов, воспалительный инфильтрат сокращался в размере и приобретал лимфоцитарно-макрофагальный ха-

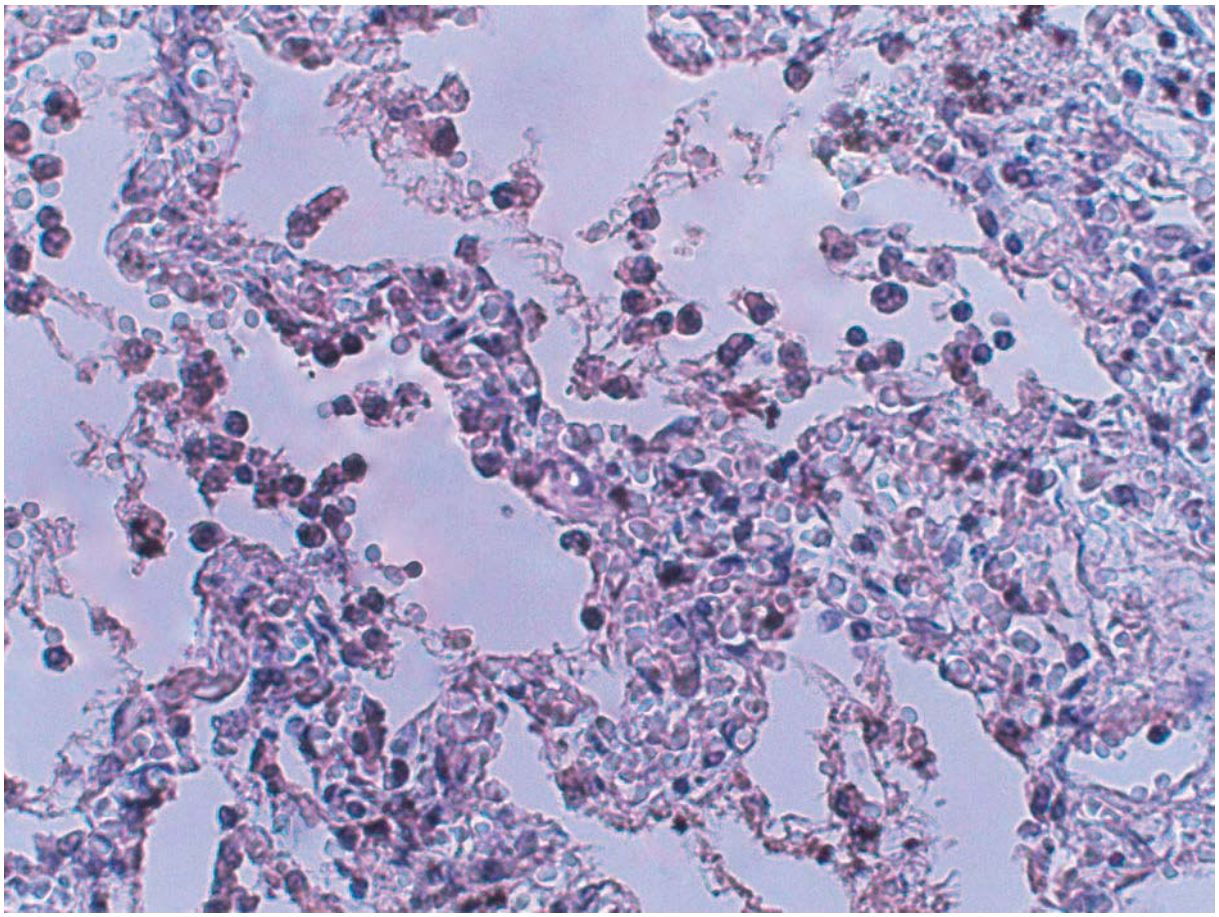

***Рис.* 3. Легкое больного, умершего на 10-е сутки в пролиферативной стадии ОРДС, с развитием вирусно-бактериальной пневмонии.**

Экспрессия TF в нейтрофилах. ×200.

***Таблица 3.* Уровень экспрессии TF (% полей зрения) в начале фибротической фазы ОРДС**

Клетки	0 баллов	1—2 балла	3—4 балла	Достоверность различий
Нейтрофилы	47	53	0	
Макрофаги	50	20	30	p=0,001*
Эндотелий	27	70	3	p=0,19 p_1=0,000*
Бронхиальный эпителий	67	0	33	p=0,000* p_1=0,034* p_2=0,004*
Метаплазированный эпителий	83	10	7	p=0,007* p_1=0,019* p_2=0,000* p_3=0,23
Альвеолоциты 2-го типа	63	20	17	p=0,015* p_1=0,45 p_2=0,009* p_3=1,0 p_4=0,21

рактер. Сосуды за счет утолщения миоинтимальных слоев приобретали извитую форму. В этой стадии активнее остальных TF экспрессировали эндотелий, нейтрофилы и макрофаги **(рис. 3; табл. 3)**.

При сопоставлении уровня экспрессии TF клетками в зависимости от стадии ОРДС динамика отмечена только в макрофагах (p=0,01) и эндотелиоцитах (p=0,006). В макрофагах в пролиферативной стадии отмечали увеличение

экспрессии фактора (p=0,009), который сохранялся на этом уровне и в начале фибротической фазы (p=0,62). В эндотелии во 2-й стадии происходило увеличение экспрессии TF (p=0,000), при развитии фиброза она уменьшалась (p=0,000) и становилась ниже, чем в экссудативной фазе процесса (p=0,024).

Известно, что экссудативная стадия ОРДС (собственно ОПЛ) при адекватной терапии является потенциально обратимой [3]. В этой фазе нами была зафиксирована достаточно высокая экспрессия TF всеми клетками, но первенство принадлежало эндотелию, несмотря на то что ОПЛ/ОРДС развился вследствие легочных причин. Значимый вклад в локальное повышение концентрации TF вносили клетки альвеолярного и бронхиального эпителия, а также нейтрофилы. В последние годы наличие TF в полиморфно-ядерных лейкоцитах не вызывает сомнений, однако обсуждается его происхождение [6, 8, 9, 11, 15]. Триггерным звеном развития ОПЛ являются выраженная адгезия нейтрофилов к эндотелию сосудов малого круга кровообращения и инфильтрация ими паренхимы легких, а также выход в просвет альвеол [3, 8, 16]. Поэтому независимо от генеза в них TF нейтрофильные гранулоциты вносят весомый вклад в локальное повышение концентрации гликопротеина и потенциальную активацию внешнего пути свертывания крови. Обратимость ОПЛ доказывает, что тромбогенная направленность сдвига гемостаза в легких в этот момент необходима для изоляции инфекционного патогена и отграничения воспалительного процесса.

Пролиферативная стадия ОРДС характеризуется развитием структурных повреждений аэрогематического барьера. Есть данные, что в ответ на экспрессию TF при дистресс-синдроме альвеолярный эпителий способен лишь увеличивать секрецию (но не синтез) TFPI, в итоге местная концентрация ингибитора становится относительно недостаточной [17]. В этой фазе синдрома нами была зафиксирована самая высокая локальная экспрессия TF (за счет прироста в эндотелиоцитах и макрофагах), что, безусловно, вносит дополнительный вклад в смещение равновесия в системе и запуск каскада образования фибрина внутри альвеол.

Тромбин, образующийся на месте экспрессии TF, важен не только для гемостаза, он одновременно стимулирует такие клеточные функции, как хемотаксис и митогенез, является необходимым для восстановительных или репаративных процессов [6, 13]. Зафиксированная нами в 3-й стадии ОРДС экспрессия TF клеточными элементами легких, безусловно, вносит свой вклад в развитие фиброза органа.

Выводы

1. При ОПЛ/ОРДС на фоне гриппозной пневмонии при всех стадиях процесса наибольшей является экспрессия TF в эндотелии сосудов легких.

2. Самая высокая локальная экспрессия TF наблюдается в пролиферативной стадии ОРДС.

3. Значительный вклад в локальное повышение концентрации TF вносят нейтрофилы и альвеолоциты 2-го типа.

ЛИТЕРАТУРА

1. *Чарторижская Н.Н., Сепп А.В., Пруткина Е.В.* Патологическая анатомия изменений внутренних органов при синдроме острого повреждения легких на фоне гриппа A/H1N1 в Забайкальском крае. Кубанский научный медицинский вестник. 2010; 8 (122): 192—6.
2. *Чучалин А.Г., Черняев А.Л., Зайратьянц О.В., Келли Е.И., Рогов К.А., Михалева Л.М. и др.* Патологическая анатомия легких при гриппе A (H1N1), по данным аутопсий. Пульмонология. 2010; 1: 5—11.
3. *Гельфанд Б.Р., Кассиль В.Л.*, ред. Острый респираторный дистресс-синдром: практическое руководство. М.: Литтерра; 2007. 232 с.
4. *Мороз В.В., Власенко А.В., Голубев А.М., Яковлев В.Н., Алексеев В.Г., Булатов Н.Н. и др.* Дифференцированное лечение острого респираторного дистресс-синдрома, обусловленного прямыми и непрямыми этиологическими факторами. Общая реаниматология. 2011; 7 (4): 5—15.
5. *Sheu C.C., Gong M.N., Zhai R., Chen F., Bajwa E.K., Clardy P.F. et al.* Clinical characteristics and outcomes of sepsis-related vs non-sepsis-related ARDS. Chest. 2010; 138 (3): 559—67.
6. *Кузник Б.И.* Клеточные и молекулярные механизмы регуляции системы гемостаза в норме и патологии. Чита: Экспресс-издательство; 2010. 832 с.
7. *Bastarache J.A., Wang L., Geiser T., Wang Z., Albertine K.H., Matthay M.A. et al.* The alveolar epithelium can initiate the extrinsic coagulation cascade through expression of tissue factor. Thorax. 2007; 62: 608—16.
8. *Kambas K., Markiewski M.M., Pneumatikos I.A., Rafail. S.S., Theodorou V., Konstantonis D. et al.* C5a and TNF-α up-regulate the expression of tissue factor in intra-alveolar neutrophils of patients with the acute respiratory distress syndrome. J. Immunol. 2008; 180 (11): 7368—75.
9. *Maugery N., Brambilla M., Camera M., Carbone A., Tremoli E., Donati M.B. et al.* Human polymorphonuclear leukocytes produce and express functional tissue factor upon stimulation. J. Thromb. Haemost. 2006; 4: 1323—30.
10. *Park J.A., Sharif A.S., Tschumperlin D.J., Lau L., Limbrey R., Howarth P. et al.* Tissue factor-bearing exosome secretion from human mechanically stimulated bronchial epithelial cells in vitro and in vivo. J. Allergy Clin. Immunol. 2012; 130 (6): 1375—83.
11. *Rafail S., Ritis K., Schaefer K., Kourtzelis I., Speletas M., Doumas M. et al.* Leptin induces the expression of functional tissue factor in human neutrophils and peripheral blood mononuclear cells through JAK2-dependent mechanisms and TNFα involvement. Thromb. Res. 2008; 122 (3): 293—434.
12. *Пруткина Е.В., Малярчиков А.В., Цыбиков Н.Н., Шаповалов К.Г., Исакова Н.В.* Роль ингибитора пути тканевого фактора, плазменной протеиназы ADAMTS-13 и ее ингибитора в патогенезе острого респираторного дистресс-синдрома при гриппе A/H1N1. Общая реаниматология. 2011; 7 (4): 16—9.
13. *Мамот А.П., Шойхет Я.Н.* Роль гемостатических и воспалительных реакций в формировании очагов гнойной деструкции органов и тканей. Тромбоз, гемостаз и реология. 2009; 1 (37): 23—39.
14. *Aoki M., Nabeshima K., Koga K., Hamasaki M., Suzumiya J., Tamura K. et al.* Imatinib mesylate inhibits cell invasion of malignant peripheral nerve sheath tumor induced by platelet-derived growth factor-BB. Lab. Invest. 2007; 87: 767—79.
15. *Egorina E.M., Sovershaev M.A., Olsen J.O., Osterud B.* Granulocytes do not express but acquire monocyte-derived tissue factor in whole blood: evidence for a direct transfer. Blood. 2008; 111: 1208—16.
16. *Abraham E.* Neutrophils and acute lung injury. Crit. Care Med. 2003; 31: S195—9.
17. *Bastarache J.A., Wang L., Wang Z., Albertine K.H., Matthay M.A., Ware L.B.* Intra-alveolar tissue factor pathway inhibitor is not sufficient to block tissue factor procoagulant activity. Am. J. Physiol. Lung Cell Mol. Physiol. 2008; 294 (5): L874—81.

Поступила 06.03.2013