УДК 616.124.3-091.8

Прижизненное и посмертное морфологическое исследование и магнитно-резонансная томография аритмогенной дисплазии правого желудочка

Л.Б. МИТРОФАНОВА[1], Н.А. МИТРОФАНОВ[1], В.В. ГРОХОТОВА[1], М.В. ГОРДЕЕВА[2], А.В. ПАХОМОВ[1], Р.Б. ТАТАРСКИЙ[1], Д.С. ЛЕБЕДЕВ[1], Г.Б. КОВАЛЬСКИЙ[3]

[1]ФГБУ «Федеральный центр сердца, крови и эндокринологии им. В.А. Алмазова»; [2]Санкт-Петербургский государственный университет; [3]ГБУЗ «Городское патологоанатомическое бюро», Санкт-Петербург

Intravital and postmortem morphological studies and magnetic resonance imaging of arrhythmogenic right ventricular dysplasia

L.B. MITROFANOVA[1], N.A. MITROFANOV[1], V.V. GROKHOTOVA[1], M.V. GORDEEVA[2], A.V. PAKHOMOV[1], R.B. TATARSKY[1], D.S. LEBEDEV[1], G.B. KOVALSKY[3]

[1]V.A. Almazov Federal Heart, Blood and Endocrinology Center, Saint Petersburg; [2]Saint Petersburg State University; [3]City Morbid Anatomy Bureau, Saint Petersburg

Выполнены гистологическое, иммуногистохимическое и морфометрическое исследования 47 эндомиокардиальных биопсий и 33 сердец с большим морфологическим критерием диагностики аритмогенной дисплазии правого желудочка по определению F. Marcus и соавт. (2010), а также прижизненная и посмертная магнитно-резонансная томография сердца. Средняя остаточная площадь кардиомиоцитов составила 39,7±12,8%, средний диаметр кардиомиоцитов — 10,4±1,5 мкм. Во всех случаях определяли атрофию мышечных волокон, липоматоз и фиброз правого желудочка, в 44% — миокардит, в 42% — пролапс митрального клапана, в 33% — дискомплексацию мышечных волокон правого желудочка. Наиболее информативные признаки для диагностики аритмогенной дисплазии правого желудочка с помощью магнитно-резонансной томографии — диссинхрония сокращения правого желудочка, а при морфологическом исследовании — остаточная площадь кардиомиоцитов и атрофия мышечных волокон правого желудочка. Снижение или очаговое отсутствие экспрессии γ-катенина в мышечных волокнах наблюдается только у 60% пациентов.

Ключевые слова: аритмогенная дисплазия правого желудочка, магнитно-резонансная томография, эндомиокардиальная биопсия.

The authors conducted histological, immunohistochemical, and morphometric studies of 47 endomyocardial biopsies and 33 hearts with a high morphological criterion for the diagnosis of arrhythmogenic right ventricular dysplasia after F.I. Marcus et al. (2010), as well as intravital and postmortem cardiac magnetic resonance imaging (MRI). The average residual cardiomyocyte area was 39.7±12.8%, and the average cardiomyocyte diameter was 10.4±1.5 μm. Muscle fiber atrophy, lipomatosis, and fibrosis in the right ventricle were detected in all cases, myocarditis in 44%, mitral valve prolapse in 42%, and muscle fiber dyscomplexation in the right ventricular in 33%. The most informative signs for the diagnosis of arrhythmogenic right ventricular dysplasia using MRI are right ventricular contraction dyssynchrony and those using a morphological study are a residual cardiomyocyte area and muscle fiber atrophy in the right ventricle. A decrease in or focal absence of γ-catenin expression in the muscle fibers was observed only in 60% of the patients.

Key words: arrhythmogenic right ventricular dysplasia, magnetic resonance imaging, endomyocardial biopsy.

Аритмогенная дисплазия правого желудочка (АДПЖ) — первичная кардиомиопатия, характеризующаяся прогрессирующим замещением миокарда правого желудочка (ПЖ), а затем и левого желудочка (ЛЖ) жировой и фиброзной тканью [1]. Это генетически детерминированное заболевание, связанное с наследственной патологией межклеточных соединений — десмосом кардиомиоцитов (КМЦ). В настоящее время известны генные мутации для 35—40% форм АДПЖ. Болезнь часто сопровождается миокардитом, в 80% случаев проявляется до 40 лет, в 50% дебютирует с фатальной желудочковой тахикардии и внезапной сердечной смерти (ВСС). Патогенез АДПЖ до конца не ясен. Диагностика заболевания с помощью эхокардиографического исследования, магнитно-резонансной томографии (МРТ) и эндомиокардиальной биопсии (ЭМБ) находится в стадии совершенствования [2].

Цель исследования — совершенствование диагностики АДПЖ, в том числе при сопоставлении данных морфологического исследования и МРТ.

Материал и методы

Для исследования использовали материал ЭМБ 47 пациентов (23 мужчины и 24 женщины, средний воз-

© Коллектив авторов, 2013

Митрофанова Любовь Борисовна — д-р мед. наук, зав. лаб. патоморфологии; 197341 Санкт-Петербург, ул. Аккуратова, д. 2; e-mail: lubamitr@rambler.ru

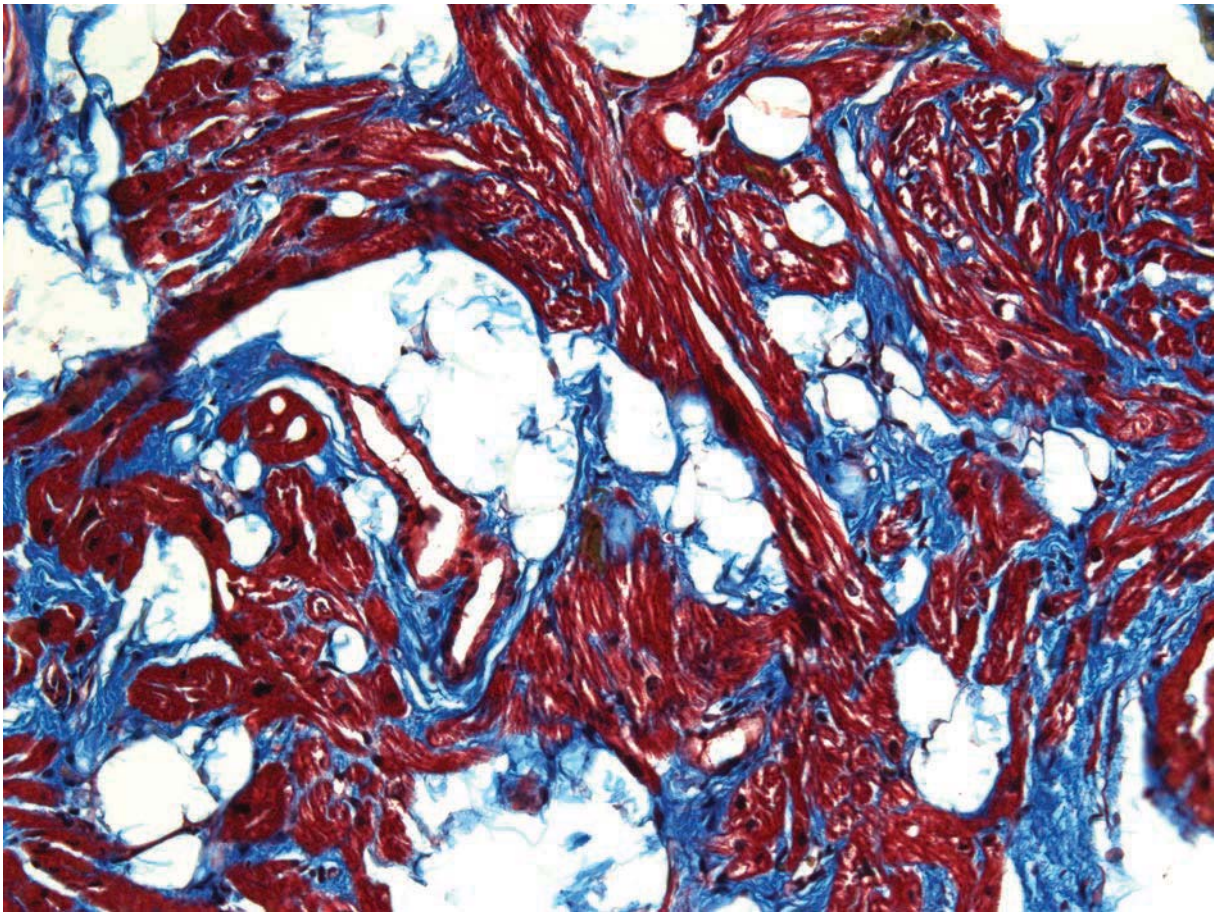

Рис. 1. **Аритмогенная дисплазия ПЖ.**

Дискомплексация мышечных волокон, атрофия кардиомиоцитов, липоматоз и фиброз передней стенки ПЖ. Окраска трихромом Масона. ×200.

раст 38±14 лет) и сердца 33 умерших (ВСС) (25 мужчин и 8 женщин, средний возраст 31±8 года) с большим морфологическим критерием диагностики АДПЖ по определению F. Marcus и соавт. [3], а также истории болезни и данные МРТ сердца. Проводили: 1) вскрытие сердца по типу «буханки хлеба» параллельными срезами от верхушки до основания через 0,5 см с последующей органометрией; 2) гистологическое исследование парафиновых срезов 4—5 образцов из верхушки, выносящего тракта ПЖ, межжелудочковой перегородки (все 80 случаев), передней и боковой стенок ЛЖ (33 случая аутопсии) с применением окраски гематоксилином и эозином и по ван Гизону; 3) морфометрию с определением относительной площади липоматоза, фиброза, интерстициума и мышечных волокон, а также среднего диаметра КМЦ с помощью анализатора изображения LeicaScope [4] (80 случаев); 4) иммуногистохимический (ИГХ) анализ с использованием антител к HLA-DR, IgM, CD3, CD45, γ-катенину, десмину, дистрофину N, винкулину, эмерину, коннексину 43 (47 случаев); 5) прижизненную (41 случай) и посмертную МРТ сердца (15 случаев); 6) сравнение срезов сердца при вскрытии с виртуальными срезами при МРТ, которая проводилась на 3,0 Тл МР-томографе MAGNETOM («Siemens») с использованием T_1- и T_2-режима с подавлением сигнала от жировой ткани и без, кинорежима SSFP. Изображения отсроченного контрастирования были получены после введения инъекции хелата гадолиния периферическим доступом с помощью двухмерной последовательности SSFP-IR (TrueFISP). Статистическую обработку материала проводили с помощью программы SPSS. Статистически достоверными различиями между группами (*t*-test и непараметрическое сравнение) считались различия при $p<0,05$. Вычисляли чувствительность и специфичность метода МРТ.

Результаты

Все 47 пациентов с большим морфологическим критерием АДПЖ при исследовании материала ЭМБ имели желудочковые нарушения ритма: эпизоды устойчивой или неустойчивой желудочковой тахикардии или желудочковую экстрасистолию. Аритмия дебютировала у пациентов в разных возрастных группах — от 7 до 56 лет, в среднем в 35±2,9 года. ВСС в семейном анамнезе была у 17% больных, ВСС в анамнезе регистрировали также у 17% пациентов.

Гистологическое исследование образцов ЭМБ выявило липоматоз, фиброз, дистрофические изменения и атрофию мышечных волокон ПЖ во всех случаях **(рис. 1)**. В 19 (44%) из 47 случаев в соответствии с Marburg

Морфологические и магнитно-резонансные показатели у пациентов с АДПЖ

Показатель	Значение показателей и количество случаев
Морфологические:	
средняя относительная площадь липоматоза, %	34,3±13,4
средняя относительная площадь фиброза, %	36,7±16,3
средняя остаточная площадь КМЦ, %	39,7±12,8
средний диаметр КМЦ, мкм	10,4±1,5
очаговое отсутствие экспрессии γ-катенина, % случаев	60
средняя толщина передней стенки ПЖ, см	0,14±0,07
средняя масса сердца, г	380±59
средняя площадь ПЖ, см^2	145±32
аневризма ПЖ, % случаев	30
наличие жира в ЛЖ, % случаев	54
наличие фиброза в ЛЖ, % случаев	33
повышенная трабекулярность ПЖ, % случаев	12
повышенная трабекулярность ЛЖ, % случаев	7
дискомплексация мышечных волокон ПЖ, % случаев	33
миокардит, % случаев	44 по ЭМБ и 33 по аутопсийному материалу
Магнитно-резонансные, % случаев:	
диссинхрония ПЖ	82
липоматоз ПЖ	65
ФВ ПЖ⩽ 45%	65
индекс КДО ПЖ ⩾100 мл/мм^2 у мужчин и ⩾90 мл/мм^2 у женщин	70
аневризма ПЖ	8
аневризма ЛЖ	8
пролапс митрального клапана	42
аневризма овальной ямки	4

Примечание. ФВ ПЖ — фракция выброса правого желудочка, индекс КДО ПЖ — отношение конечного диастолического объема правого желудочка к площади поверхности тела.

Classification (1999) и учетом данных ИГХ-исследования был выявлен миокардит: в 13 случаях активный, в 4 — хронический, в 2 — пограничный. Относительная площадь липоматоза от 2 до 73% (в среднем 34,3±13,4%), относительная площадь фиброза от 2 до 70% (в среднем 36,7±16,3%), относительная суммарная площадь КМЦ от 12 до 49% (в среднем 39,7±12,8%), относительная площадь интерстициума от 1,6 до 13,6%, диаметр КМЦ от 8 до 14 мкм (в среднем 10,4±1,5 мкм) **(см. таблицу)**. При ИГХ-исследовании очаговое отсутствие экспрессии γ-катенина в мышечных волокнах наблюдалось у 60% пациентов, гранулярная экспрессия десмина — у 1, очаговое отсутствие экспрессии коннексина 43 — у 1, винкулина — у 1. Экспрессия эмерина и дистрофина соответствовала норме. Диагноз АДПЖ по совокупности клинико-морфологических критериев F. Marcus и соавт. [3] поставлен 42 (90%) из 47 пациентов с большим морфологическим критерием. У 1 из 5 пациентов без АДПЖ выявлена десминопатия с фенотипом дилатационной кардиомиопатии и аневризмой верхушки ЛЖ, у 1 — винкулинопатия с фенотипом дилатационной кардиомиопатии, у 2 — алкогольная кардиомиопатия, у 1 — только активный миокардит.

При МРТ диссинхрония сокращения ПЖ была выявлена у 82% пациентов, липоматоз ПЖ — у 65%, отношение конечного диастолического объема ПЖ к площади поверхности тела больше или равно 100 мл/мм^2 для мужчин и больше или равно 90 мл/мм^2 для женщин было у 70% пациентов, фракция выброса ПЖ ⩽45% — у 65%, аневризма ПЖ — у 8%, ЛЖ — у 8%, овальной ямки — у 4%. Акинезия ПЖ не выявлялась. Липоматоз ЛЖ наблюдался у 17% пациентов, а межжелудочковой перегородки — у 21%. Миокардит при ЭМБ был подтвержден данными МРТ во всех случаях. У 42% пациентов был выявлен пролапс митрального клапана, у 13% — повышенная трабекулярность ЛЖ, у 4% — некомпактный миокард ЛЖ.

У лиц при ВСС средняя масса сердца составила 380±59 г. Средняя площадь ПЖ была значительно выше нормы — 145±32 см^2, периметр трикуспидального клапана больше 12 см выявлен у 72% пациентов, аневризма ПЖ — у 30%, средняя толщина передней стенки ПЖ 0,14±0,07 см. В 38% наблюдений замещение жировой тканью миокарда передней стенки ПЖ составило более половины толщины стенки, еще в 38% случаев была вовлечена практически вся толщина стенки **(рис. 2)**, в 24% липоматоз ПЖ выглядел в виде вкраплений. Очаги фиброза в ПЖ макроскопически визуализировались только в 9% случаев. В межжелудочковой перегородке макроскопически липоматоз определялся у 18% пациентов, а очаги фиброза — у 6%, а в ЛЖ очаги фиброза и липоматоза не были видны. В 12% случаев была обнаружена жировая инфильтрация правого предсердия, а в 6% — левого, в 12% — повышенная трабекулярность ПЖ с соотношением толщины трабекул к истиной толщине стенки 5:1 и 6:1, у 2 больных выявлен дефект межпредсердной перегородки, у 1 — соединительнотканная дисплазия трикуспидального клапана, у 2 (6%) — соединительнотканная дисплазия митрального клапана с пролапсом створок. При гистологическом исследовании у всех пациентов остаточная площадь КМЦ в ПЖ была менее 50% за счет жировой инфильтрации и фиброза, средний диаметр КМЦ составил 8,9±1,2 мкм. У 33% был вы-

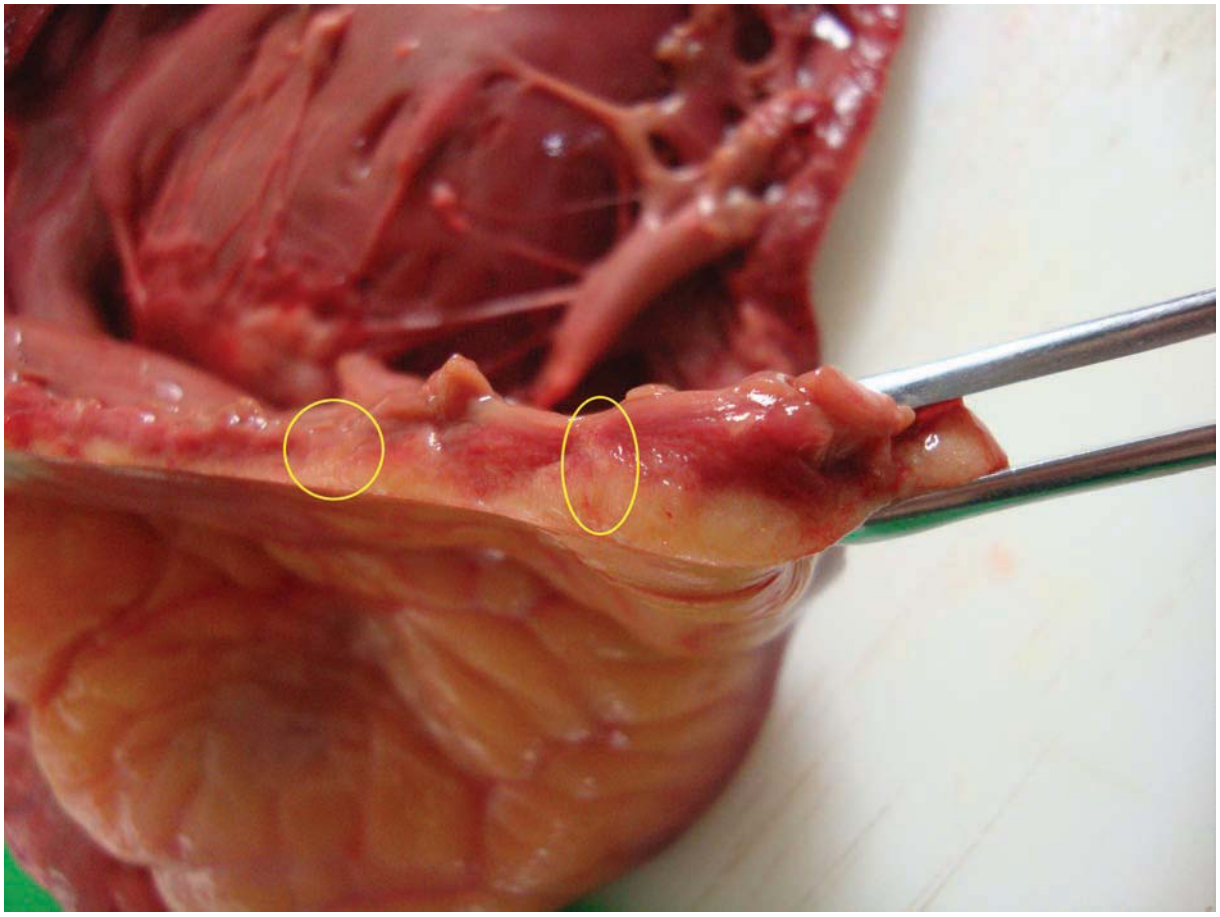

Рис. 2. **Аритмогенная дисплазия ПЖ.**

Распространение жировой инфильтрации на всю толщину передней стенки ПЖ (обведено).

явлен миокардит, у 6 из 11 больных — активный. Гистологически липоматоз в ЛЖ наблюдался в 54% случаев, фиброз — в 33%, а в межжелудочковой перегородке — в 39 и 24% наблюдений соответственно, причем преимущественно субэпикардиально. Дискомплексация мышечных волокон была выявлена в ПЖ у 33% больных, в ЛЖ у 9%, в правом предсердии у 6%.

При МРТ в 64% случаев было получено совпадение результатов по локализации липоматоза в ПЖ. В некоторых случаях не удавалось достичь полного подавления сигнала от участков жировой инфильтрации из-за ее сочетания с фиброзом и мышечными пучками, хотя эти зоны имели типичный для липоматоза высокоинтенсивный сигнал на T_1-взвешенных изображениях **(рис. 3—6)**. В остальных 36% случаев жировая инфильтрация не визуализировалась из-за мозаичного расположения мелких очажков липоматоза (и фиброза) размером до 1 мм.

Статистический анализ показал, что наиболее информативными признаками для диагностики АДПЖ при морфологическом исследовании являются остаточная площадь КМЦ менее 50% и средний диаметр миоцитов ПЖ менее 12 мкм, а при МРТ сердца — диссинхрония сокращения ПЖ, увеличение индекса конечного диастолического объема ПЖ и визуализация липоматоза. Причем самый значимый признак — диссинхрония сокращения. Снижение фракции выброса, дилатация и аневризма ПЖ — менее значимые параметры. Чувствительность метода МРТ составила 91,3%, а специфичность — 100%.

Обсуждение

Результаты исследования показали, что наиболее информативным морфологическим признаком АДПЖ является остаточная площадь КМЦ в ПЖ более 50%, что полностью соответствует критериям заболевания. Обращает на себя внимание еще один достоверный признак заболевания — атрофия мышечных волокон, которая выявлялась в 100% случаев и, по-видимому, генетически детерминирована. Об этом факте сообщают и другие авторы [5], уточняя, что в отличие от болезни Уля при рождении атрофия КМЦ не определяется, она прогрессирует с возрастом. На наш взгляд, именно этот процесс наряду с дефектом сцепления миоцитов во вставочных дисках из-за мутаций в генах белков десмосом является ведущим звеном в процессе дилатации, формировании аневризмы ПЖ и прогрессировании сердечной недостаточности. К нарушениям сердечного ритма, очевидно, приводит неоднородная структура миокарда за счет его фиброзно-жи-

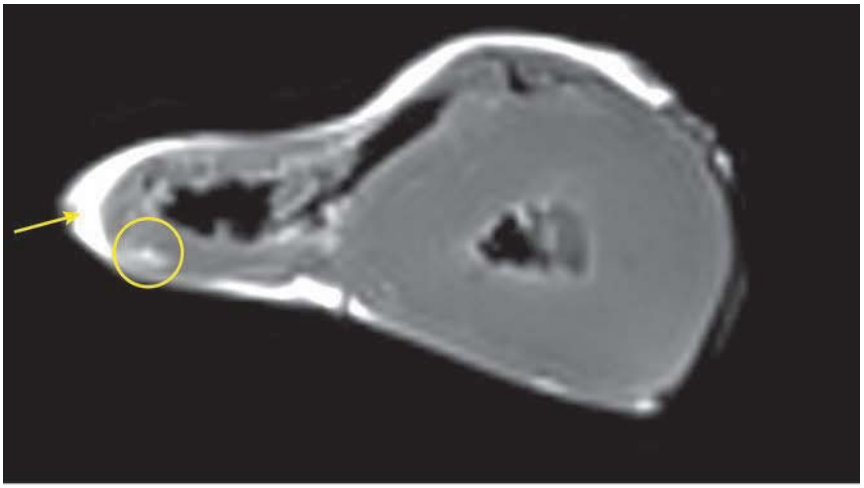

Рис. 3. **Аритмогенная дисплазия ПЖ.**

Посмертная поперечная двухкамерная магнитно-резонансная томограмма сердца, выполненная в режиме T_1-взвешивания. В задней стенке ПЖ выявляется интрамуральный участок с высокоинтенсивным сигналом (обведен). На границе передней и задней стенок ПЖ визуализируется зона с высокоинтенсивным сигналом, распространяющаяся от эпикардиальной жировой клетчатки (стрелка).

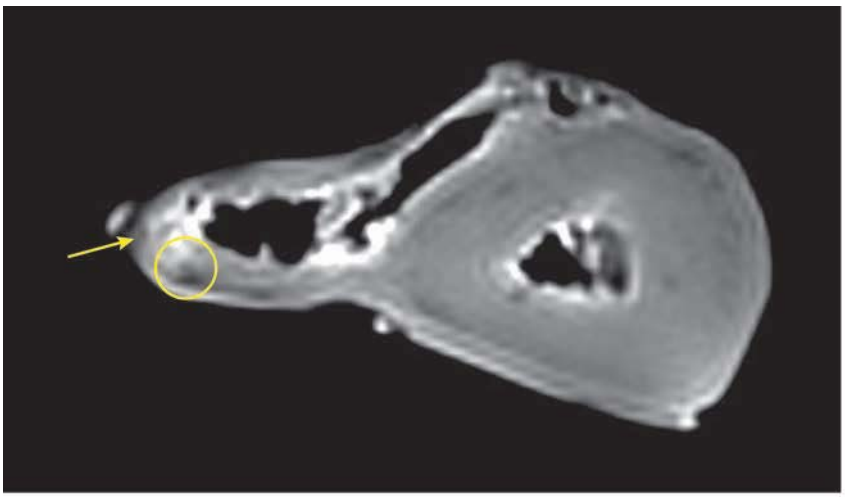

Рис. 4. **Аритмогенная дисплазия ПЖ.**

Посмертная поперечная двухкамерная томограмма сердца, выполненная в режиме T_1-взвешивания с подавлением сигнала от жировой ткани. В задней стенке ПЖ выявляется интрамуральный участок без сигнала (обведен). На границе передней и задней стенок ПЖ визуализируется зона без полного подавления сигнала, распространяющаяся от эпикардиальной жировой клетчатки (стрелка). Обе зоны соответствуют расположению зон с высокоинтенсивным сигналом на T_1-взвешенном изображении **(см. рис. 3)**.

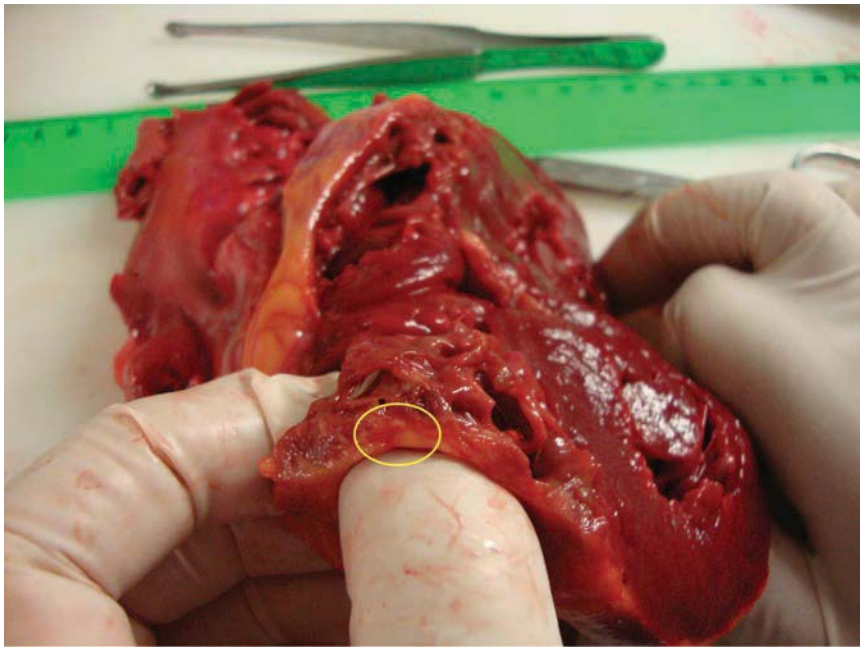

Рис. 5. **Аритмогенная дисплазия ПЖ.**

Сердце, вскрытое по типу «буханки хлеба» параллельными срезами от верхушки до основания через 0,5 см, после посмертной МРТ. Срез соответствует виртуальному на **рис. 3 и 4**. Очаги интрамурального липоматоза и жировой инфильтрации, распространяющейся от эпикарда в миокард ПЖ (обведено).

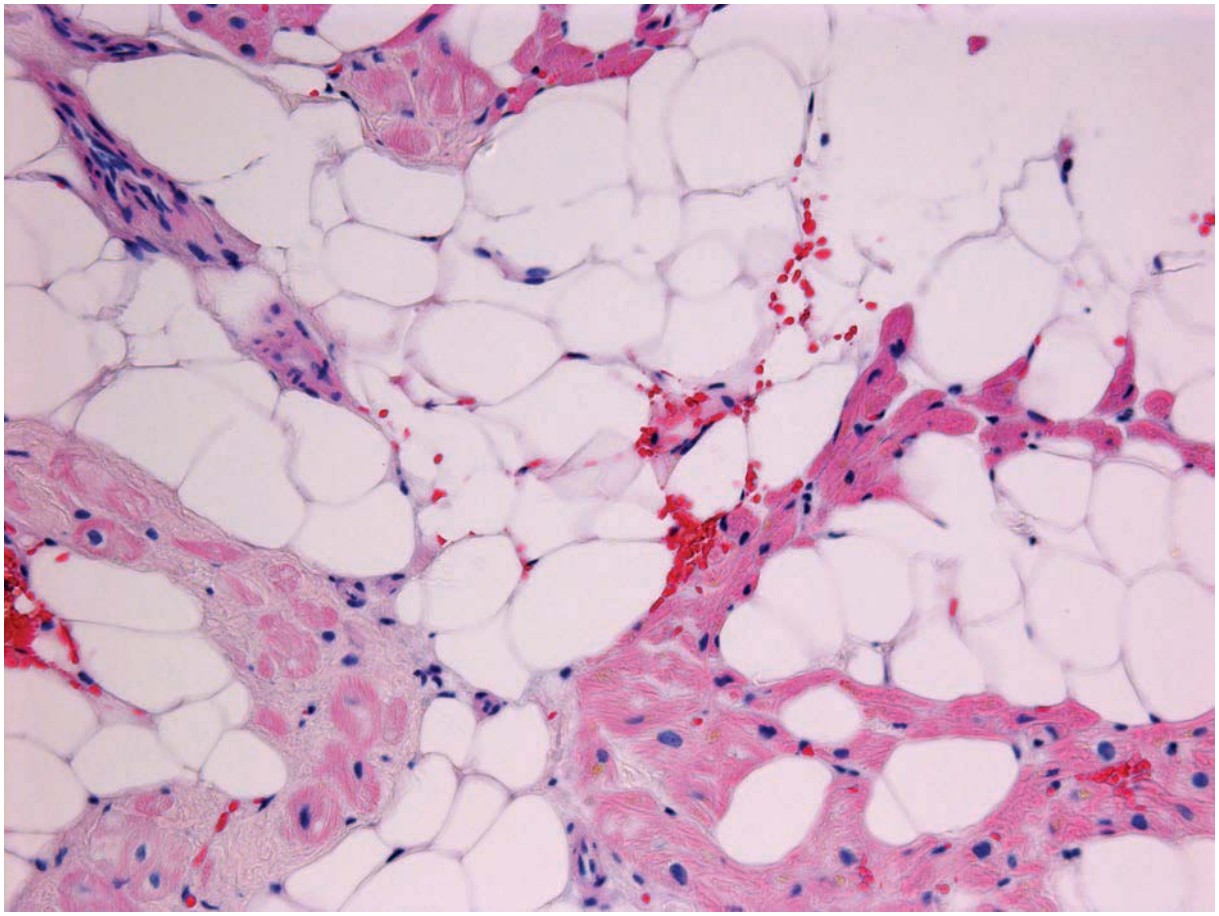

Рис. 6. **Аритмогенная дисплазия ПЖ.**

Интрамуральный участок липоматоза ПЖ (из обведенной зоны на **рис. 5**). Атрофия кардиомиоцитов, фиброз, жировая инфильтрация. Окраска гематоксилином и эозином. ×200.

рового замещения. В нашем исследовании среднее соотношение мышечные волокна: жировая инфильтрация: поля фиброза было 1:1:1, что полностью объясняет наличие жизнеугрожающих аритмий у пациентов. A. Asimaki и соавт. [2] во всех исследовавшихся ими 11 образцах ЭМБ с АДПЖ обнаружили снижение экспрессии плакоглобина. На нашем материале 47 образцов ЭМБ мы убедились, что этот признак выявляется не во всех случаях (в 60%). Исследуя аутопсийный материал, забранный из зоны «треугольника дисплазии», и сопоставляя гистологические изменения с макроскопическими (истончение стенки ПЖ, увеличение его площади, наличие липоматоза, аневризмы), мы пришли к выводу, что критерии F. Marcus и соавт. [3] корректно экстраполировать и на результаты патологоанатомического анализа. Некоторые авторы [6] сообщают о бивентрикулярных и леводоминирующих формах АДПЖ. С последней формой мы не встречались, а мелкоочаговый фиброз в ЛЖ при прижизненной МРТ и посмертном морфологическом исследовании наблюдали у $^1/_3$ больных. Мелкоочаговую жировую инфильтрацию в боковой стенке ЛЖ гистологически диагностировали у половины больных с АДПЖ, что полностью соответствует данным G. Thiene и соавт. [5]. Детальная МРТ позволила выявить у 42% больных пролапс митрального клапана. Подобную форму АДПЖ описывают как Венецианскую кардиомиопатию. Известна также АДПЖ, обусловленная мутацией гена *TGFβ3*. В то же время роль *TGFβ3* доказана и в патогенезе пролапса митрального клапана [7]. Этот фактор участвует в эмбриогенезе клапанов сердца и противодействует TGF-β_1-индуцированной продукции внеклеточного матрикса фибробластами. Сочетание АДПЖ с повышенной трабекулярностью ПЖ, которое мы выявили у 12% больных, впервые было описано в 2008 г. [8] и, вероятно, является синдромом. Интересен факт сочетания АДПЖ с повышенной трабекулярностью ЛЖ, в том числе с некомпактным миокардом ЛЖ. Описание сочетания АДПЖ с дискомплексацией мышечных волокон не только в ПЖ, которое определялось у $^1/_3$ наших больных, но в ЛЖ и правом предсердии мы также не встретили в литературе.

По нашим данным, чувствительность метода МРТ составляет 91,3%, специфичность — 100%, а наиболее значимым признаком является диссинхрония сокращения ПЖ, что объясняется, по-видимому, патологическими изменениями в межклеточных контактах сократительного миокарда, так как АДПЖ является болезнью десмом-

сом. Предполагается [9], что наиболее чувствительным диагностическим признаком заболевания при МРТ является визуализация жира, а самым специфичным — увеличение ПЖ. В то же время, как показывает наше исследование аутопсийного материала, МРТ может быть малоинформативной при мозаичном липоматозе, когда размер очажков менее 1 мм.

Выводы

1. Для объективного морфологического диагноза АДПЖ необходимо определение остаточной площади мышечных волокон и среднего диаметра КМЦ ПЖ. Снижение или очаговое отсутствие экспрессии γ-катенина в мышечных волокнах наблюдается только у 60% пациентов.

2. Наиболее значимым признаком АДПЖ при МРТ является диссинхрония сокращения ПЖ.

3. В ряде случаев выявлено сочетание АДПЖ с пролапсом митрального клапана, повышенной трабекулярностью и дискомплексацией мышечных волокон ПЖ и ЛЖ.

ЛИТЕРАТУРА

1. *Elliot P., Andersson B., Arbustini E. et al.* Classification of the cardiomyopathies: a position statement from the European society of cardiology working group on myocardial and pericardial diseases. Eur. Heart J. 2008; 29 (2): 270—6.
2. *Asimaki A., Tandri H., Huang H. et al.* A new diagnostic test for arrhythmogenic right ventricular cardiomyopathy. N. Engl. J. Med. 2009; 360: 1075—84.
3. *Marcus F.I., McKenna W.J., Sherrill D. et al.* Diagnosis of arrhythmogenic right ventricular cardiomyopathy/dysplasia. Proposed Modification of the Task Force Criteria. Eur. Heart J. 2010; 31: 806—14.
4. *Митрофанова Л.Б., Бещук О.В., Наумова Е.Ю.* Диагностика аритмогенной дисплазии правого желудочка по эндомиокардиальной биопсии и роль вирусов в патогенезе заболевания. Архив патологии. 2011; 73 (5): 27—30.
5. *Thiene G., Corrado D., Basso C. et al.* Arrhythmogenic right ventricular cardiomyopathy/dysplasia. J. Rare Dis. 2007; 2: 45. http://www.OJRD.com/content/2/1/45
6. *Corrado D., Basso C., Thiene G.* Arrhythmogenic right ventricular cardiomyopathy: an update. Heart. 2009; 95: 766—73.
7. *Obayashi K., Miyagawa-Tomita S., Matsumoto H. et al.* Effects of transforming growth factor-β3 and matrix metalloproteinase-3 on the pathogenesis of chronic mitral valvular disease in dogs. Am. J. Vet. Res. 2011; 72 (2): 194—202.
8. *Song Z.-Z.* A combination of right ventricle hypertrabeculation/noncompaction and arrhythmogenic right ventricular cardiomyopathy. Cardiovasc. Ultrasound. 2008; 6: 63. http://creativecommons.org/licenses/by/2.0
9. *Tandri H., Castillo E., Ferrari V.A. et al.* Magnetic resonanse imaging of arrhythmogenic right ventricular dysplasia: sensitivity, specificity, and observer variability of fat detection versus functional analysis of the right ventricle. J. Am. Coll. Cardiol. 2006; 48 (11): 2277—84.

Поступила 06.03.2013