УДК 616.132-007.64-091.8

Морфологические изменения стенки аорты при расслаивающей аневризме

Е.Г. НОВИКОВА, Г.П. ТИТОВА, И.Е. ГАЛАНКИНА

Отдел патологической анатомии ГБУЗ «НИИ скорой помощи им. Н.В. Склифосовского» Департамента здравоохранения Москвы

Morphological changes in the wall of the aorta in its dissecting aneurysm

E.G. NOVIKOVA, G.P. TITOVA, I.E. GALANKINA

Department of Morbid Anatomy, N.V. Sklifosovsky Research Institute of Emergency Care, Moscow Healthcare Department

Приведен анализ 144 наблюдений аутопсийного и 69 — биопсийного материала и охарактеризованы морфологические изменения в стенке аорты при расслаивающей аневризме аорты. Исследование проводилось при помощи световой и электронной микроскопии с использованием специальных окрасок. Группой сравнения были выбраны случаи с артериальной гипертензией без расслоения аорты. Выявлены структурные изменения разной степени выраженности во всех слоях аорты. В соответствии с преобладающим поражением того или иного компонента выделены три варианта: с преимущественным поражением эластического каркаса; с некротическими и дистрофическими изменениями гладкомышечных клеток с образованием ламинарных и фокальных некрозов в медии; с неспецифическими диффузными изменениями всех слоев стенки аорты, характерными для процесса старения. При сопоставлении морфологических изменений с таковыми в группе сравнения выявлены изменения, обусловленные, по-видимому, предсуществующими повреждениями в структуре стенки аорты, приводящими к нарушению эластико- и коллагенообразования не только у больных с выявленной ранее соединительнотканной дисплазией.

Ключевые слова: расслаивающая аневризма аорты, соединительнотканная дисплазия, морфология.

The paper describes 144 autopsy materials and 69 biopsy ones and shows possible morphological changes in the wall of the aorta in its dissecting aneurysm. Examinations were made by light and electron microscopy using special stains. Cases of arterial hypertension without aortic dissection were selected as a group of comparison. Varying degrees of structural changes were found in all layers of the aortic wall. In accordance with the predominant involvement of this or that component, the authors identified three types of changes: 1) those with the predominant involvement of the elastic skeleton; 2) necrotic and dystrophic changes in the smooth muscle cells to give rise to medial laminar and focal necroses; 3) nonspecific diffuse changes in all layers of the aortic wall, which are characteristic of aging processes. Comparison of morphological changes with those in the comparison group revealed those that appeared to be caused by previous aortic wall structural damages that gave rise to impaired elastic and collagen formation not only in patients with previously found connective tissue dysplasias.

Key words: dissecting aortic aneurysm, connective tissue dysplasia, morphology.

Расслаивающую аневризму аорты (РАА) относят к заболеваниям с крайне неблагоприятным прогнозом. По результатам крупнейшего регистра острой расслаивающей аневризмы аорты установлено, что в отсутствие немедленного хирургического вмешательства летальность у таких больных составляет около 24% в первые 24 ч, 29% — в течение 48 ч, 44% — на 7-е сутки и 50% спустя 3 нед [1]. Менее 10% нелеченых больных с расслоением проксимального отдела аорты (I и II типы РАА) остаются в живых в течение 1 года. Несмотря на значительные успехи в инвазивной диагностике и лечении РАА, 28—55% больных умирают от этого заболевания из-за отсутствия верного клинического диагноза. Даже при выполнении хирургического вмешательства летальность составляет 10% в 1-е сутки, 12% — на 2-е и около 20% — на 2-й неделе [2].

Начальные механизмы, ведущие к расслоению аорты, не всегда ясны, и в настоящее время не существует универсальной классификации патоморфологических изменений стенки аорты при РАА. В большинстве опубликованных работ указывается на те или иные нарушения в среднем слое аорты, обусловленные как приобретенными состояниями (артериальная гипертензия — АГ, атеросклероз и воспалительные заболевания), так и наследственными заболеваниями соединительной ткани (синдром Марфана, синдром Элерса—Данло—Русакова, другие наследственные фибриллино- и коллагенопатии синдромального характера, а также наследственные заболевания сосудов) [3, 4]. В последнее время наследственные заболевания соединительной ткани относят к дифференцированным соединительнотканным дисплазиям. Наряду с этим существует ряд больных, у которых клинические признаки не укладываются ни в одно из наследственных моногенных заболеваний соединительной ткани. Эти случаи относят к недифференцированным соединительнотканным дисплазиям. В основе их лежат нарушения синтеза, распада или морфогенеза компонентов соединительной ткани, приводящие к различным патологическим состояниям, в том числе к патологии сердечно-сосудистой

© Коллектив авторов, 2013

Новикова Елена Геннадьевна — мл. науч. сотр. патологоанатомического отд.; 129010 Москва, Б. Сухаревская пл., д. 3, корп. 9; e-mail: elena-novikova-67@bk.ru

системы [5, 6]. Общим гистологическим знаменателем формирования РАА считается деструктивный процесс в медии, в той или иной степени повреждающий ее структурные элементы [7]. Предположительный патогномоничный гистологический субстрат расслоения аорты был впервые описан в 1928 г. O. Gsell [8], который назвал его идиопатическим медианекрозом, отметив утрату всех структурных компонентов медии аорты, небольшую воспалительную реакцию, слабовыраженное рубцевание и отсутствие сосудов в пораженной стенке аорты. В последствии J. Erdheim [9] описал накопление мукоидоподобного вещества в участках, лишенных волокнистых структур, и добавил к определению O. Gsell термин «кистозный». При дальнейших исследованиях I. Gore [10] выделил два типа очаговой деструкции — с поражением либо эластического, либо мышечного компонента. У больных в возрасте до 40 лет преобладала патологическая дегенерация (degenero (лат.) — вырождение) эластического компонента медии. У пожилых I. Gore отмечал преимущественно утрату гладкомышечных клеток с образованием ламинарных некрозов. При этом варианте также отмечалась утрата нормальной эластической архитектуры медии аорты. При углубленном изучении ультраструктуры эластического компонента медии аорты были обнаружены скудность и неупорядоченность эластических волокон (ЭВ), соединяющих пластинчатые единицы, что вызывало локальное ослабление стенки аорты. Однако данные изменения не имели явной корреляции с наличием и степенью медианекроза [11].

С 2002 г. в НИИ СП им. Н.В. Склифосовского концентрируются больные с РАА с целью проведения хирургического лечения, в связи с чем в отделе патологической анатомии собран большой биопсийный (операционный) и аутопсийный материал [12].

Цель — выявить особенности морфологических изменений стенки аорты при расслоении в сравнительном анализе с ее изменениями при гипертонической болезни.

Материал и методы

Проведено исследование 144 аутопсий и 69 биопсийных (операционный материал) анализов при РАА. Преобладали мужчины (79%), средний возраст 57 лет, с выраженными признаками АГ (масса сердца в 97% образцов аутопсийного материала превышала 500 г) и минимальными признаками атеросклероза. Из данного исследования были исключены случаи РАА на фоне воспалительных заболеваний в аорте. Среди обследованной группы клинически подтвержденный синдром Марфана выявлен у 8 человек (5 аутопсий и 3 биопсии). В 13 наблюдениях определяли те или иные соматические проявления несовершенного десмогенеза: гипоплазию отдельных внутренних и наружных органов, тяжелый сколиоз, косолапость, деформацию грудной клетки и др. В остальных наблюдениях не было выявлено никаких фенотипических признаков дисплазии соединительной ткани. Группой сравнения выбраны 17 умерших от травмы мужчин в возрасте 45—55 лет с АГ и выраженной гипертрофией миокарда (масса сердца 450—500 г). Исследовали стенку аорты вне зоны расслоения в восходящей части, дуге и нисходящей части, а также внутренний и наружный листок ложного хода при расслоении (до 10—12 объектов в каждом случае) с использованием специальных окрасок (гематоксилином и эозином по ван Гизону, орсеином, MSB — Marcius-Scarlett-Blue и по Ли). Для электронно-микроскопического исследования использовался биопсийный (12 наблюдений) и аутопсийный (8 наблюдений) материал, забранный не позднее 10 ч после наступления смерти, до 7 объектов в каждом наблюдении (общее число 140). После фиксации в параформе, заливки в аралдит, окраски полутонких срезов и прицельного ультратомирования на ультратоме LKB-8800 III полученный материал исследовался на электронном микроскопе ЭМВ-100Б. Электронограммы получены при увеличении в 3000—45 000 раз.

Результаты и обсуждение

В соответствии с выявленными морфологическими изменениями сформировано 3 группы. К 1-й группе относились больные с синдромом Марфана и недифференцированной соединительнотканной дисплазией. В этих наблюдениях отмечено тяжелое нарушение эластического каркаса стенки аорты в виде выраженного гипоэластоза медии с тотальным изменением строения эластических мембран (ЭМ), резким их истончением, снижением тинкториальных свойств при специфических окрасках, вплоть до полного обесцвечивания. ЭМ теряли свою направленность и извитость, были расщеплены и фрагментированы с образованием обширных очагов, полностью лишенных эластики, заполненных аморфным бесклеточным веществом и изредка рыхлой сетью незрелых коллагеновых волокон, неравномерно заполняющих образованные пространства **(рис. 1, а)**. Среди незрелых коллагеновых волокон прослеживались очаги фибриноидного набухания. В уцелевших межмембранных пространствах гладкомышечные клетки (ГМК) располагались плотными группами с увеличением их количества по направлению к наружной трети стенки аорты. В цитоплазме ГМК выявлены тяжелые дистрофические изменения в виде перинуклеарных вакуолей, смещающих ядро, и фибриноидного набухания в цитоплазме. Количество коллагеновых волокон в адвентиции значительно увеличено, грубые пучки волокон располагались плотными группами, среди них нередко наблюдались признаки белковой дистрофии в виде фибриноидного набухания. Электронно-микроскопическое исследование выявило выраженные структурные изменения эластических и коллагеновых волокон, основного межклеточного вещества и ГМК. При этом в структуре ЭВ преобладал аморфный материал повышенной осмиофильности с полным исчезновением фибриллярного компонента и отсутствием контакта с коллагеновыми фибриллами. Оголенные ЭВ были окружены войлочным и хлопьевидным материалом с едва различимыми одиночными коллагеновыми фибриллами. Они были в виде хаотично расположенных микрофибрилл с сохраненной или неразличимой поперечной исчерченностью **(см. рис. 1, в, г)**. Часть зрелых коллагеновых волокон группировалась в пучки, однако каждое волокно было окружено чехлом аморфного бесструктурного вещества, а само волокно теряло осмиофилию и периодичность. Такая дезорганизация волокнистого компонента стенки аорты согласуется с изменением их тинкториальных свойств при использовании специальных красителей на светооптическом уровне исследования. Электронно-микроскопическое изучение ГМК выявило грубую конденсацию хроматина ядер, субмембранный отек с формированием субнуклеарных вакуолей, очаговой конденсацией сократительных фибрилл, признаки субсарколемного отека с участка-

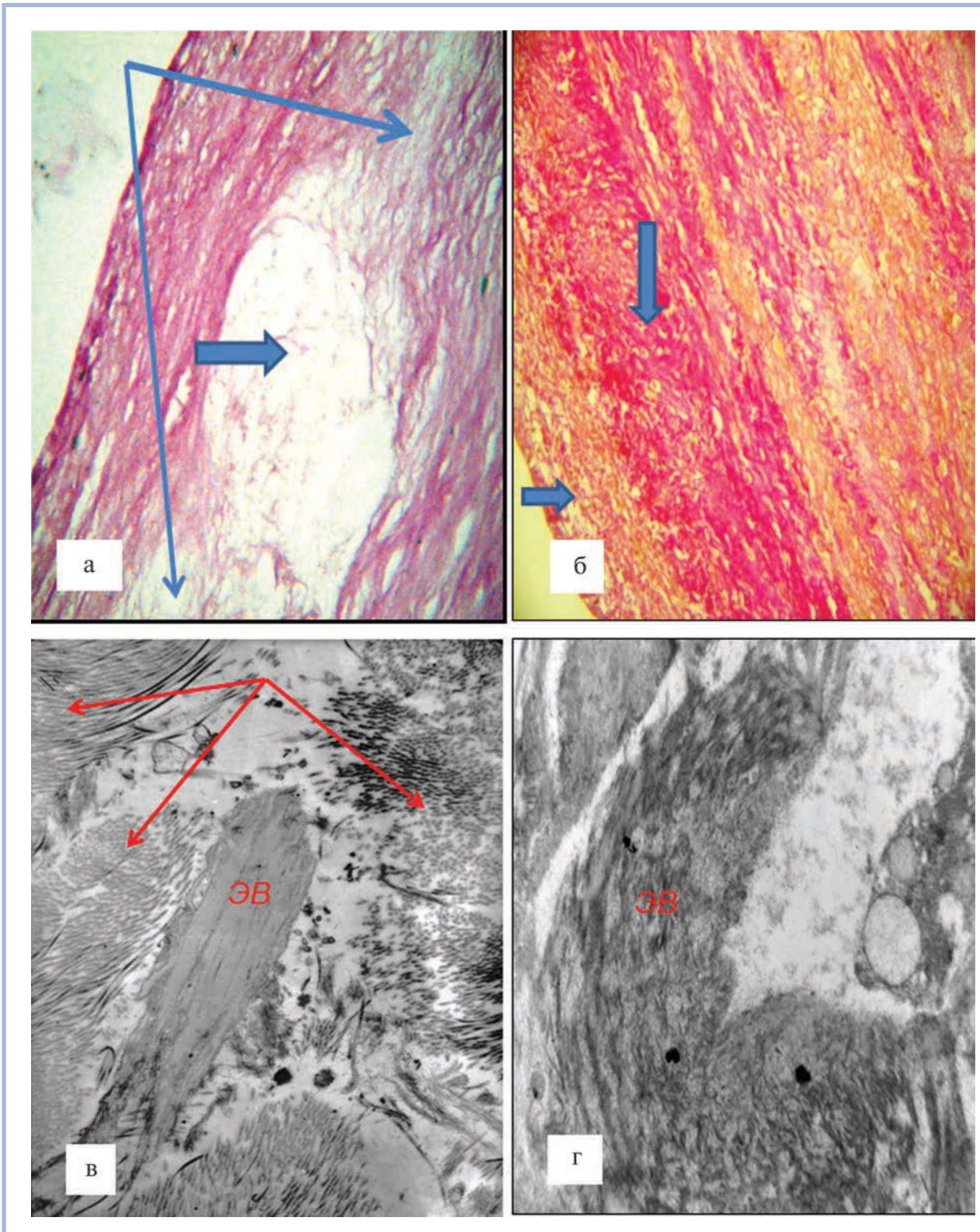

Рис. 1. **Стенка аорты с РАА при синдроме Марфана, световая (а, б) и электронная (в, г) микроскопия.**

а — расщепление и фрагментирование ЭМ (тонкие стрелки), обширные очаги аэластоза (толстая стрелка). Окраска на эластику по Вейгерту. ×100; б — заместительный склероз в интиме (горизонтальная стрелка), склероз в медии (вертикальная стрелка). Окраска по ван Гизону. ×100; в — зрелые коллагеновые фибриллы — пучки плотных коллагеновых волокон с поперечной исчерченностью (стрелки) и ЭВ с преобладанием аморфного материала повышенной осмиофильности. Электронограмма. ×28 000; г — ЭВ с преобладанием аморфного материала повышенной осмиофильности. Электронограмма. ×28 000.

ми нарушения целостности плазмолеммы. В других ГМК выявляли гиперплазию гранулярного ретикулума. Наличие функционально активных ГМК указывает на сохранение функции фибриллогенеза, а отсутствие созревания эластических и коллагеновых волокон скорее свидетельствует о нарушении их «сборки» в межклеточном пространстве основного вещества. Учитывая врожденный характер заболевания с вовлечением в патологический процесс нескольких систем, во всех наблюдениях данной группы, кроме специфических изменений, характерных для этой группы, имелись морфологические признаки АГ. Однако в отличие от классического проявления гипертензии — фиброэластоза интимы — у этих больных отмечалось утолщение интимы с ее фиброзом без эластоза.

Ко 2-й группе относились случаи, где изменения строения стенки аорты отличались от характерных для соответствующей возрастной группы. Эти изменения отмечались у больных в возрасте 45—55 лет без признаков как дифференцированной соединительнотканной дисплазии, так и недифференцированной. Во всех этих наблюдениях имелось указание на наличие АГ, как правило, без постоянного ее лечения. Имело место как бы преждевременное старение аорты, т.е. выявленные изменения эластико-коллагенового каркаса соответствовали более старшей возрастной категории: расщепление и потеря извитости ЭМ при сохранении направленности, снижение их тинкториальных свойств. Количество ГМК было снижено, с образованием «зон опустошения», в некоторых случаях приобретавших характер разномасштабных ламинарных некрозов с сохранением разволокненных ЭМ и гипофуксинофилией коллагеновых структур межмембранных пространств без признаков реактивного воспаления **(рис. 2, а)**. Небольшие зоны, лишенные ГМК, заполнялись волокнистой базофильной субстанцией (идиопатические медионекрозы Эрдгейма). Наряду с картиной ареактивных ламинарных некрозов встречались участки соединительнотканного замещения их с полной потерей ЭМ **(см. рис. 2, б)**. Однако в отличие от больных с АГ без РАА в этой группе отмечено недостаточное коллагенообразование как в адвентиции (у части больных), так и в медии (у всех больных в данной группе).

Изменения в интиме, как правило, соответствовали таковым при АГ: диффузное или очаговое ее утолщение за счет склеротических изменений. Изменения сосудистого компонента в стенке аорты в большинстве случаев были достаточно выражены. Стенки артериол гипертрофированы, с единичными или множественными сливающимися очагами фибриноидного некроза. В среднюю треть медии и глубже распространялась капиллярная сеть без периваскулярных изменений. Любые проявления атеросклероза отсутствовали во всех наблюдениях этой группы.

К последней 3-й группе отнесены больные с изменением эластического каркаса в зависимости от возраста. В этой группе преобладали больные старше 60 лет. В морфологической организации стенки аорты без учета пола выявлены четкие дегенеративные изменения со стороны всех ее структурных компонентов, а с увеличением возраста спорадические изменения становились постоянными. Изменения волокнистых и клеточных структур были неспецифичны, но достаточно постоянны: отмечалось утолщение ЭМ при сохранении их направленности и извитости на большем протяжении. Только в средней трети медии ЭМ были расщеплены, гипохромны, слабо извиты, с нарушением целостности за счет продольных разрывов с распадом на фрагменты и глыбки. Межмембранные пространства были несколько расширены, с хорошо различимыми пучками коллагеновых волокон преимущественно во внутренней трети медии. В средней и наружной трети и адвентиции коллагеновые волокна, как правило, были рыхлые, расщепленные, слабо воспринимали красители, что свидетельствует в пользу их недостаточной зрелости. При электронной микроскопии обнаруживали признаки потери микрофибриллярного компонента либо замещение аморфного компонента глыбчатыми осмиофильными включениями с нарушением контакта с коллагеновыми фибриллами. В окружении ЭВ и в основном веществе межмембранных пространств преобладали незрелые неориентированные коллагеновые фибриллы с осмиофильной фибриноидной дегенерацией и исчезновением периодичности волокна, а также появлялись поля войлочных микрофибрилл **(см. рис. 2, в, г)**. Изменения ГМК были очаговыми, а также в виде отека и жировой дистрофии в цитоплазме. Наибольшие их изменения наблюдались в средней и наружной частях медии, где количество было резко снижено, они приобретали вид клеток-теней, подвергались некрозу с формированием зон «клеточного опустошения». Электронно-микроскопически в межмембранных пространствах при потере продольной ориентации ГМК выявляются симпласты с тесным контактом базальных мембран и оттеснением сократительных фибрилл саркоплазмы к периферии, их фокальными некрозами в виде зон бесструктурной осмиофилии, с вакуолизацией митохондрий, гладкого и гранулярного ретикулума и появлением клеток-теней при диффузной осмиофилии саркоплазмы с неразличимыми органеллами **(см. рис. 2, д, е)**. В саркоплазме отдельных ГМК отмечались признаки гиперплазии гранулярного ретикулума с узкими субмембранными зонами сократительных фибрилл, указывающими на повышенную функциональную активность так называемых клеток метаболического типа **(см. рис. 2, д)**.

Изменения в интиме аорты в данной группе в большинстве случаев были в виде диффузного или очагового утолщения за счет склероза. В единичных наблюдениях имелись признаки начальной стадии атеросклероза в виде очаговых скоплений пенистых клеток, отложений кристаллов холестерина. Во всех наблюдениях целостность покрышки атеросклеротических бляшек была сохранена и канал расслоения аорты не затрагивал участки с атеросклеротическими изменениями в стенке.

Изменения сосудистого компонента в стенке аорты в 3-й группе — в виде гипертрофии стенок артериол. Внутренняя выстилка ложного хода во всех группах имела различное морфологическое строение в зависимости от давности РАА. При острых расслоениях поверхности ложного хода были покрыты тонким прерывистым слоем фибрина, образующимся в первые часы после начала расслоения. При существовании канала в течение некоторого времени происходит нарастание тромботических масс на поверхности ложного хода, больше на его наружном листке. В дальнейшем тромботические массы постепенно организуются: в тромб прорастают фибробласты, что приводит к формированию рыхлой волокнистой соединительной ткани. Эндотелизация сформированной фиброзной ткани внутренней поверхности ложного хода завершает процесс образования неоинтимы, толщина которой значительно превышает собственную интиму аорты.

Нередко у больных с синдромом Марфана и марфаноподобными синдромами РАА принимала хроническое

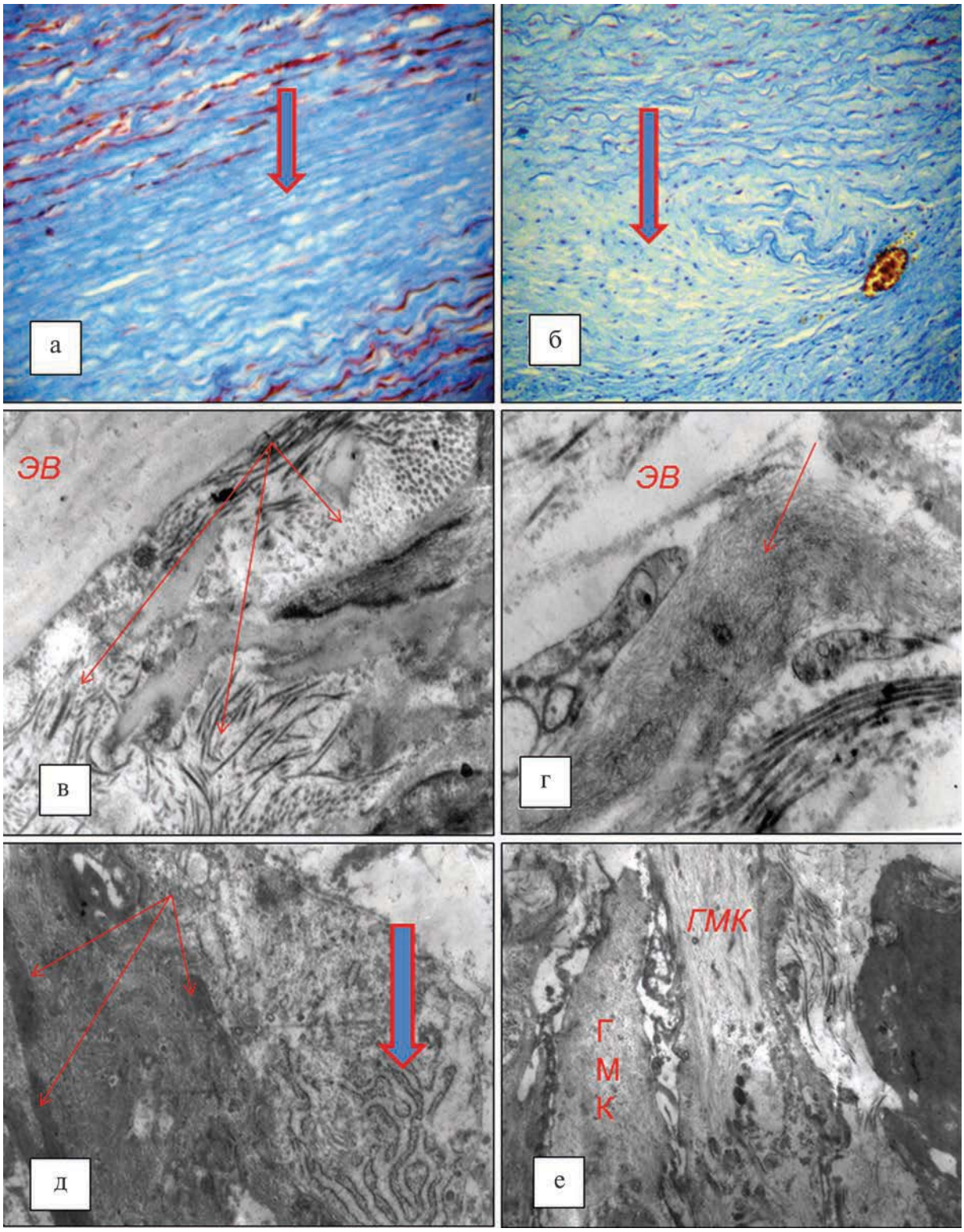

Рис. 2. **Стенка аорты при РАА у пациентов без соединительнотканной дисплазии, световая (а, б) и электронная (в—е) микроскопия.**

а — ламинарный некроз в медии (стрелка). Окраска MSB. ×100; б — соединительнотканное замещение с новообразованным сосудом (стрелка). Окраска MSB. ×100; в, г — незрелые коллагеновые фибриллы — тонкие, хаотично расположенные фибриллы без поперечной исчерченности (стрелки) вблизи ЭВ. Электронограммы. ×18 000, 26 000; д — гранулярный ретикулум (вертикальная стрелка) и фокальные некрозы (тонкие стрелки) в цитоплазме ГМК. Электронограмма. ×9500; е — симпласты ГМК с тесным контактом базальных мембран. Электронограмма. ×4500.

течение. В этих случаях, кроме дистальной фенестрации, могут быть единичные или множественные окончатые фенестрации на протяжении аорты. Часть из них может не сообщаться с каналом расслоения, а выглядеть плотным соединительнотканным рубцом, дном которого являлась утолщенная коллагенизированная адвентиция с признаками разной степени эпителизации или без нее, так называемая закрывшаяся фенестрация.

В группе сравнения при АГ во всех 17 наблюдениях были выявлены однотипные морфологические изменения. В интиме аорты отмечался фиброэластоз с неравномерным ее утолщением и образованием фиброзных бляшек. Эластические мембраны медии изменялись неравномерно: в наружной и внутренней трети медии они становились гиперхромными, утолщенными, с частичной потерей извитости; в средней трети медии эластические мембраны были фрагментированы, с образованием «пустот», заполненных аморфным бесклеточным веществом или сетью коллагеновых волокон разной степени зрелости. ГМК были расположены в межмембранных пространствах неравномерно, в цитоплазме имелись очаговые дистрофические изменения, имевшие наибольшую выраженность в средней трети медии. В наружной трети меди и в адвентиции преобладали хорошо развитые гиперхромные, плотные, гомогенные коллагеновые волокна. Сосуды адвентиции располагались неравномерно, стенки их были утолщены. Из адвентиции в толщу стенки аорты распространялись капилляры, местами достигая внутренней трети медии. Наибольшее количество капилляров отмечалось в местах фрагментации эластических мембран и выраженного коллагенообразования.

Заключение

Таким образом, морфологические изменения стенки аорты вне зоны расслоения касаются всех структурных компонентов сосудистой стенки — эластических и коллагеновых волокон, ГМК и межуточного вещества. Однако характер этих структурных изменений при РАА неоднороден, что позволило выделить 3 варианта. Первый вариант — преимущественное поражение эластического каркаса медии с признаками гипоэластоза и тотальным нарушением строения ЭМ с исчезновением фибриллярного компонента и отсутствием контакта с коллагеновыми фибриллами. К этой группе в основном относятся случаи с дифференцированной и недифференцированной дисплазией соединительной ткани.

Второй вариант — тяжелые очаговые некротические изменения и формирование участков медианекроза при наличии тяжелого поражения сосудов адвентиции, включая фибриноидный некроз их стенки. К этой группе в основном относятся больные 45—55 лет с тяжелой АГ и, как правило, без постоянного лечения. Однако в отличие от больных с АГ без РАА в этой группе выявлено недостаточное коллагенообразование в медии и адвентиции аорты.

Третий вариант — неспецифические диффузные изменения всех структур стенки аорты. Он, как правило, возникает у больных в возрасте 60 лет и старше и нередко сочетается с атеросклерозом. При этом канал расслоения не затрагивает медию в зоне атеросклеротических бляшек.

Во всех наблюдениях, включая группу с генетически детерминированными наследственными заболеваниями, решающую роль в формировании РАА, по-видимому, играет АГ. Не исключено, что с ней связан процесс расслоения при наличии в стенке аорты различных вариантов предсуществующих повреждений, сопровождающихся нарушением как сократительной способности ЭМ, так и прочности стенки в связи с неполноценностью коллагенообразования. С этих позиций становится очевидно несоответствие частоты АГ и редкости при этом расслоения.

ЛИТЕРАТУРА

1. *Hagan P.G., Nienaber C.A., Isselbacher E.M. et al.* The international registry of acute aortic dissectional (IRAD): new insights into an old disease. JAMA. 2000; 283 (7): 897—903.
2. *Кэмм А.Д., Люшер Т.Ф., Серруш П.В.,* ред. Болезни сердца и сосудов. Руководство Европейского общества кардиологов: пер. с англ. М.: ГЭОТАР-Медиа; 2011: 1221—36.
3. *Herrera R.N., Motti J.A., Pereyra A.S. et al.* Marfan syndrome association with aortic dissection, venus thromboembolism and hyperhomocesteinemia. Medicina (B Aires). 2012; 72 (6): 478—80.
4. *Cury M., Zeidan F., Lobato A.C.* Aortic disease in the young: genetic aneurysm syndromes, connective tissue disorders, and familial aortic aneurysms and dissections. Int. J. Vasc. Med. 2013; 2013: 267—15.
5. *Кадурина Т.И., Горбунова В.Н.* Дисплазия соединительной ткани: Руководство для врачей. СПб.: Элби-СПб; 2009: 29—33.
6. *Земцовский Э.В.* Соединительнотканные дисплазии сердца. СПб.: Политекс-Норд-Вест; 2000. 115 с.
7. *Wang L., Zhang J., Fu W., Guo D., Jiang J., Wang Y.* Association of smooth muscle cell phenotypes with extracellular matrix disorders in thoracic aortic dissection. J. Vasc. Surg. 2012; 56 (6): 1698—709.
8. *Gsell O.* Wandercrom der aorta als selbstandige erkrankung und ihre beziehung zur spontanruptur. Virchows Arch. Pathol. Anat. Physiol. Klin. Med. 1928; 270: 1—36.
9. *Erdheim J.* Medianecrosis aortae idiopathica cystic. Virchows Arch. Pathol. Anat. Physiol. Klin. Med. 1929; 273: 454—79.
10. *Gore I.* Pathogenesis of dissectiong aortic aneurysm of the aorta. AMA Arch. Pathol. 1952; 53 (2): 142—53.
11. *Nakashima Y., Shiokawa Y., Sueishi K.* Alterations of elastic architectura in human aortic dissecting aneurysm. Lab. Invest. 1990; 62 (6): 751—60.
12. *Новикова Е.Г., Галанкина И.Е.* Патологоанатомические критерии расслаивающей аневризмы аорты. Архив патологии. 2012; 5: 12—7.

Поступила 20.05.2013