УДК 616.34-002.7-091

Неспецифическое гранулематозное воспаление при болезни Крона

Л.Л. КАПУЛЛЕР, Е.А. КОНОВИЧ

ФГБУ «ГНЦ колопроктологии» Минздравсоцразвития России, Москва

Nonspecific granulomatous inflammation in Crohn's disease

L.L. KAPULLER, E.A. KONOVICH

State Coloproctology Research Center, Ministry of Health and Social Development of Russia, Moscow

Сравнительное морфологическое изучение тканей кишечной стенки при таких хронических заболеваниях толстой кишки, как болезнь Крона, язвенный колит и банальные свищи прямой кишки позволяет считать формирование гигантских клеток инородных тел и их гранулем, а также гранулем саркоидного типа неспецифическим. Их распространение по слоям кишки и за ее пределы обусловлено миграцией инородных агентов по лимфатическим сосудам. Разнообразные по форме и строению инородные включения в цитоплазме гигантских клеток свидетельствуют о том, что в содержимом кишечника присутствуют многочисленные частицы различной антигенной природы, вызывающие унифицированную морфологическую реакцию, опосредованную клетками врожденного и адоптивного иммунитета. Поэтому общепринятое до настоящего времени обоснование диагноза болезни Крона присутствием гранулем представляется малоубедительным.

Ключевые слова: болезнь Крона, саркоидные гранулемы, гранулемы инородных тел.

A comparative morphological study of intestinal wall tissues in such chronic colonic diseases, such as Crohn's disease, ulcerative colitis, and catarrhal rectal fistulas, allows the formation of giant cells of foreign bodies and their granulomas and sarcoid-type ones to be nonspecific. Their spread through and outside the colon is due to the migration of foreign bodies along the lymphatic vessels. Foreign inclusions of different shapes and structures in the cytoplasm of giant cells suggest that the colon contains the multiple particles of varying antigenic nature, which induce a unified morphological response medicated by innate and adaptive immunity cells. Consequently, the universally accepted substantiation of the diagnosis of Crohn's disease by the presence of granulomas is unconvincing.

Key words: Crohn's disease, sarcoid granulomas, foreign body granulomas.

Болезнь Крона (БК) — хроническое заболевание, поражающее все отделы желудочно-кишечного тракта. Этиология и патогенез его выяснены недостаточно. Исследования последних лет свидетельствуют о значительной роли нарушения антибактериальных механизмов врожденного иммунитета: выявление ассоциации с генами, ответственными за распознавание (NOD2) и внутриклеточный процессинг (ATG16L1, IRGM) бактериальных компонентов [5].

Доминирующими микроскопическими признаками заболевания являются хроническое воспаление с наличием гранулем саркоидного типа и инфильтрат с преобладанием лимфоцитов и плазмоцитов, нередко трансмуральный. Гранулемы располагаются изолированно, состоят из эпителиоидных и гигантских клеток типа Пирогова—Лангханса, окруженных лимфоцитами [1, 3]. E. Mooney и соавт. [10] показали, что 46,1% (15,3—90,4%) гранулем располагались вблизи лимфатических сосудов, а 10,1% — вблизи кровеносных. Частота выявления саркоидных гранулем варьирует в пределах 20—50%.

По мнению большинства авторов [8], ведущая роль в развитии воспалительного процесса при БК принадлежит субпопуляции $CD4^+$ Т-лимфоцитов, которые приобретают способность длительно персистировать в очаге воспаления благодаря резистентности к апоптозу. «Наивные» $CD4^+$ Т-лимфоциты под влиянием поляризующих цитокинов ИЛ-12, ИЛ-18, ИЛ-23 и Th17 (ИЛ-17) дифференцируются при БК в Th1 CD4 Т-клетки, которые дают иммунный ответ с преимущественной продукцией гамма-интерферона (γ-IFN) и фактора некроза опухолей альфа (TNF-α), активацией моноцитов и макрофагов, ведущей к развитию воспалительного процесса по типу гиперчувствительности замедленного типа [7, 8].

Накопленные в последние годы данные позволяют утверждать, что дефектное взаимодействие бактериальной флоры с системой врожденного иммунитета играет решающую роль в патогенезе БК. Известно, что формирование инфекционных гранулем, в том числе при кишечных инфекциях, происходит в присутствии специфического бактериального компонента. Частота обнаружения гранулем в операционных препаратах тонкой и толстой кишки больных с БК возрастала в дистальном направлении по мере увеличения спектра и количества бактерий в содержимом кишечника: 63% — в тонкой кишке, 72% — в восходящем отделе толстой кишки, 88% — в ее нисходящем отделе и 90% — в прямой кишке [11]. Наличие гранулем не коррелировало с генотипическими признаками БК — CARD/NOD2 и ASP 299 Gly в TLR4 (toll-подобный рецептор 4), ответственными за взаимодействие с определенными PAMP (патогенассоциированные молекулярные паттерны) микроорганизмов — мурамилпептидными структурами, ЛПС и др. Авторы полагают, что гранулемы при БК развиваются в результате хронического иммунного ответа на персистирующие, пока еще неидентифицированные, бактериальные компоненты [11].

Установлено, что макрофаги, развившиеся из моноцитов крови больных с БК, снижают секрецию провоспалительных цитокинов и хемокинов, которые регулируют миграцию гранулоцитов в очаг инфекции. Дефект цитокинов

© Л.Л. Капуллер, Е.А. Конович, 2012

Капуллер Леонард Леонидович — д-р мед. наук, проф.; 123154 Москва, ул. Саляма Адиля, 2

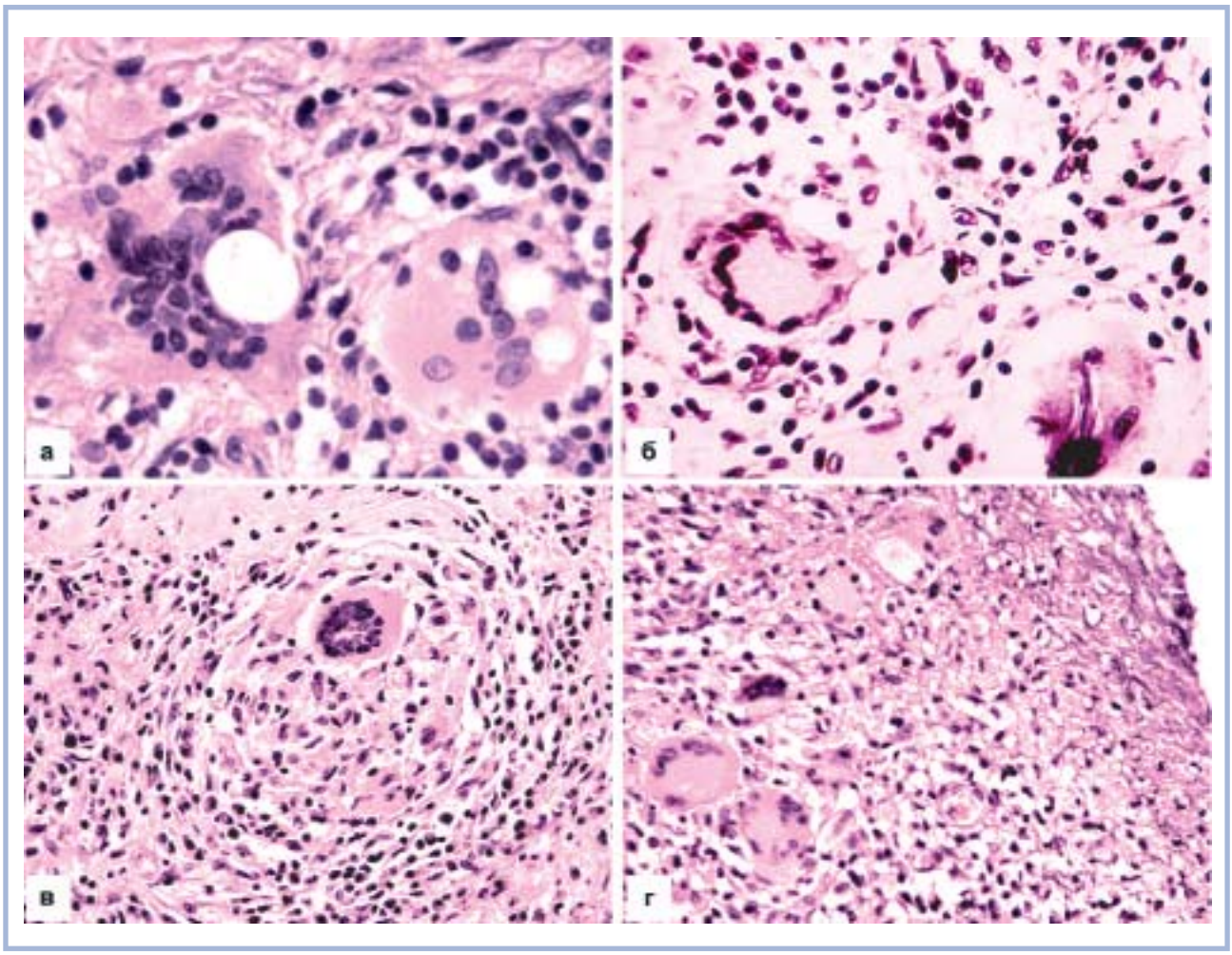

Рис. 1. **Болезнь Крона.**

а — гигантские клетки инородных тел с прозрачными вакуолями в цитоплазме. ×400; б — в цитоплазме гигантской клетки кристаллическое включение. Рядом клетки Пирогова—Лангханса. ×200; в — формирование гранулемы вокруг гигантской клетки инородного тела. ×200; г — группа гигантских клеток инородных тел в дне язвы. ×200. Окраска гематоксилином и эозином.

не связан с нарушением транскрипции генов и трансляции соответствующих РНК. Цитокины подвергались внутриклеточной деградации, а применение лизосомальных ингибиторов восстанавливало их секрецию [12]. Поэтому предполагается, что вторичное по отношению к дефекту макрофагов нарушение хемотаксиса гранулоцитов ведет к снижению напряженности воспаления в ответ на инвазию слизистой оболочки микрофлорой кишечника, снижению клиренса бактерий и тканевого детрита, которые в свою очередь вызывают опосредованное Т-лимфоцитами хроническое гранулематозное воспаление [4, 12]. Генетическая детерминированность активности воспалительного процесса показана на модели гранулематозного воспаления, индуцированного у мышей линии C57B1/6 и Balb/c вакциной БЦЖ-М. Воспаление у мышей линии C57B1/6, опосредованное Th1-лимфоцитами, отличалось более высокой активностью по сравнению с мышами линии Balb/c с Th2 типом иммунного ответа [2]

Ряд публикаций [6, 9] посвящен проспективным исследованиям клинической значимости гранулем при БК. T. Molnar и соавт. [9] привели результаты обследования 56 первичных больных с БК, у 25 (44,6%) из которых в биоптатах слизистой оболочки желудочно-кишечного тракта (ЖКТ) обнаружены гранулемы. В группе больных с наличием гранулем обнаружена более высокая активность заболевания и более тяжелое его течение: количество пациентов с пенетрирующей формой БК при наличии гранулем и без них составило соответственно 44 и 22,6%, с внекишечными проявлениями — 40 и 22,6%. Однако тяжелое течение заболевания и возникновение осложнений не могут быть обусловлены наличием гранулем. По-видимому, образование гранулем наблюдается чаще при значительно выраженных воспалительно-деструктивных изменениях в кишечнике.

Постепенно сложившееся представление о том, что саркоидные гранулемы следует рассматривать как «золотой стандарт» в диагностике БК, не совсем правильно. Комиссия экспертов Европейской организации по лечению и диагностике болезни Крона (ECCO) [13], полагает, что для диагностики необходимо выявление еще хотя бы одного морфологического признака БК. Мы разделяем мнение А.И. Струкова и О.Я. Кауфмана [3] о том, что гранулемы при гранулематозных болезнях, обладая определенными особенностями, не имеют специфичности, достаточной для того, чтобы руководствоваться ею в морфологической диагностике.

Гранулематозное воспаление — особая форма хронического воспаления, характеризующаяся развитием гранулем вокруг повреждающего агента. В процессе эволю-

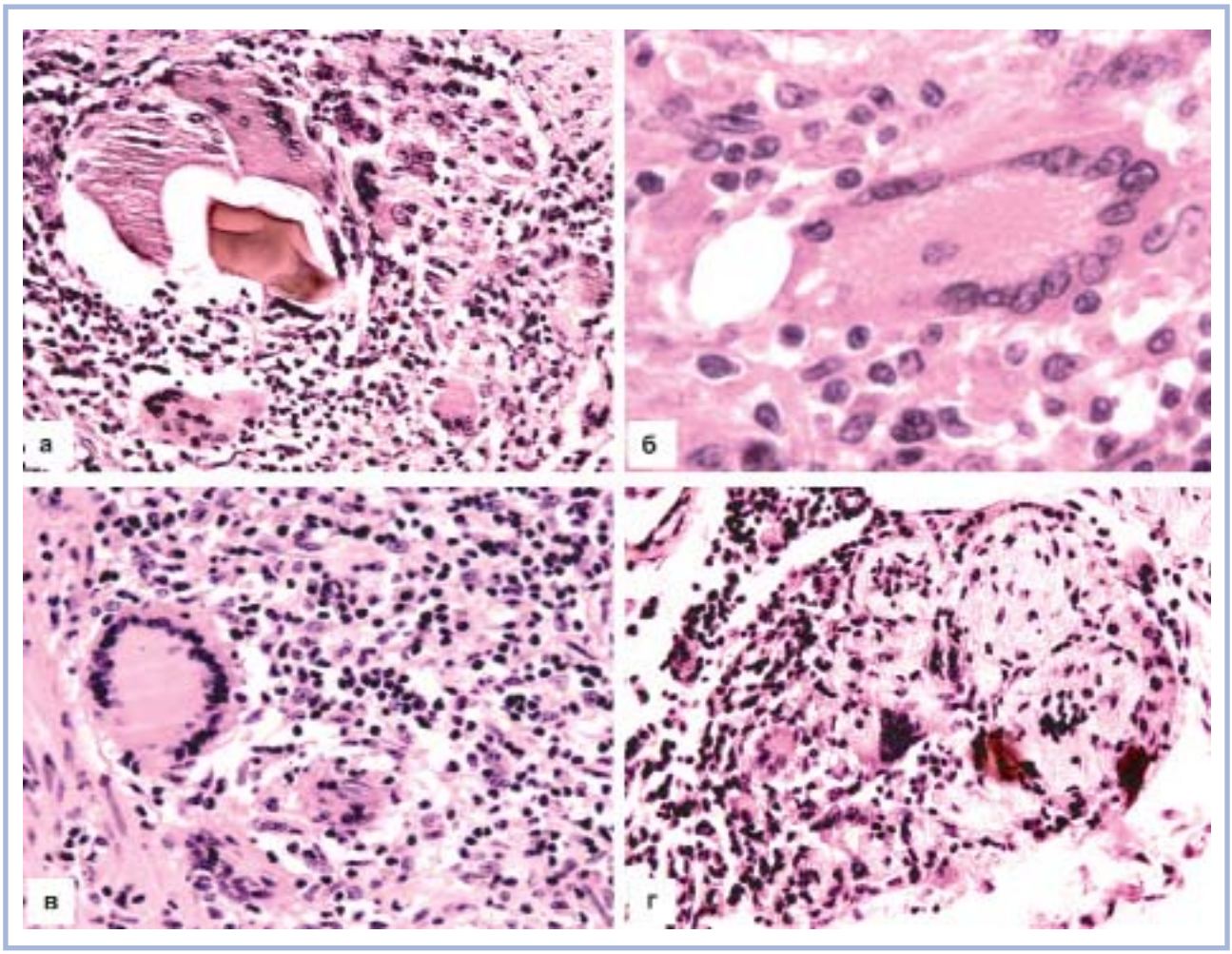

Рис. 2. **Хронический парапроктит.**

а — гигантские клетки вокруг частиц кишечного содержимого. ×200; б — гигантская клетка инородного тела с прозрачной вакуолью в цитоплазме. ×400; в — среди воспалительного инфильтрата располагаются гигантские клетки инородных тел. Одна из них имеет форму клетки Пирогова—Лангханса. ×200; г — гранулема инородного тела с явлениями склероза («саркоидная» гранулема). ×100. Окраска гематоксилином и эозином.

ции такое воспаление сформировалось у беспозвоночных для отграничения чужеродных структур, которые из-за размера или токсических свойств агента не могут быть уничтожены путем фагоцитоза. Так же как у высших позвоночных, гранулематозное воспаление возникает в ответ на действие персистирующих антигенов при их массивном внедрении для того, чтобы отграничить их, создав барьер в виде гранулем.

Обнаружение в биоптатах или операционных препаратах единичных гранулем не является основанием относить эти случаи в группу гранулематозных болезней, поскольку не гранулемы определяют характер заболевания. Последние являются лишь одним из морфологических признаков хронического воспаления. Кроме того, при БК гранулемы обнаруживаются менее чем в половине наблюдений. Это обстоятельство позволяет не согласиться с мнением отдельных исследователей, называющих БК гранулематозным илеитом или колитом.

Реакция на инородное тело состоит из ряда последовательных стадий, включающих адсорбцию белков плазмы, активацию комплемента, образование тромба, острое и хроническое воспаление, развитие грануляционной ткани, образование гигантских клеток инородных тел и фиброзной капсулы. Гранулематозное воспаление является вариантом хронического воспаления, при котором в клеточном инфильтрате определяются макрофаги, эпителиоидные и гигантские многоядерные клетки, формирующие гранулемы [14].

Во многих гранулемах в цитоплазме гигантских клеток обнаруживаются разнообразные включения в виде светлых звездчатых или округлых телец или инородных тел с четкими границами (тельца Шаумана).

Наш опыт исследования операционных препаратов, удаленных по поводу болезни Крона, свидетельствует о том, что при БК встречаются различные формы макрофагальной воспалительной реакции — от скопления макрофагов или гигантских клеток инородных тел до гранулем саркоидного типа, а инородные включения в цитоплазме гигантских клеток могут иметь разнообразный характер.

В наших наблюдениях в гигантских клетках иногда обнаруживались прозрачные вакуоли округлой формы **(рис. 1, а)**, реже инородные тела имели вытянутую форму с четкими границами **(см. рис. 1, б)**. В единичных препаратах можно было наблюдать формирование гранулем вокруг гигантских клеток инородных тел **(см. рис. 1, в)**. Нередко гигантские клетки инородных тел встречались в дне

язв **(см. рис. 1, г)**, иногда они приобретали форму клеток Пирогова—Лангханса **(см. рис. 1, б)**. Чаще гигантские клетки инородных тел и гранулемы встречаются в субсерозном слое, реже — в подслизистой основе или мышечном слое. Иногда они обнаруживаются в лимфатических узлах или в клетчатке брыжейки по ходу лимфатических сосудов. Изредка скопления макрофагов и гигантских клеток можно обнаружить в стенках лимфатических сосудов. Кроме отдельных гигантских клеток или их гранулем, в кишечной стенке встречаются гранулемы саркоидного типа. Нельзя исключить, что их возникновение является реакцией на внедрение в стенку кишки частиц со своеобразными антигенными свойствами.

Обнаружение в гигантских клетках разнообразных инородных тел свидетельствует о наличии в кишечном содержимом многочисленных частиц с антигенными свойствами. Особенно хорошо это разнообразие клеток инородных тел видно на примере других хронических воспалительных процессов, в частности возникающих в стенках свищевых ходов при хроническом парапроктите.

В этих наблюдениях среди воспалительного инфильтрата, как правило, обнаруживаются гигантские клетки инородных тел вокруг частиц пищевых масс, проникающих через внутреннее отверстие свища **(рис. 2, а)**. Изредка в цитоплазме этих клеток обнаруживаются вакуольные включения **(см. рис. 2, б)**. Отдельные гигантские клетки приобретают форму клеток Пирогова—Лангханса **(см. рис. 2, в)**.

В единичных случаях обнаруживаются гигантоклеточные гранулемы с признаками склероза, что придает им сходство с саркоидными **(см. рис. 2, г)**.

Гранулемы в стенках прямокишечных свищей, имеющие большое сходство с гранулемами при БК, убедительно свидетельствуют о том, что они не являются специфическими и их обнаружение в стенке кишки не может служить основанием для диагноза, о чем пишут и европейские эксперты по изучению БК [13]. Тем не менее в части случаев эти находки могут приводить к гипердиагностике БК в силу сложившихся стереотипов.

Изменения в стенке прямокишечных свищей свидетельствуют о значительной роли инфекции и инородных частиц, поступающих с пищевыми массами, в развитии хронического воспаления. Это обстоятельство позволяет нам предположить, что аналогичные изменения могут возникать и при язвенном колите, поскольку при нем частицы пищи могут проникать в ткани кишечной стенки в области краев язв, где образуются глубокие карманы. В этих случаях создаются условия, близкие к тем, которые возникают в свищевых ходах.

Заключение

Сравнительное морфологическое изучение тканей кишечной стенки при таких хронических заболеваниях толстой кишки, как БК, язвенный колит (ЯК) и свищи прямой кишки позволяет считать формирование гигантских клеток инородных тел и их гранулем, а также гранулем саркоидного типа неспецифическими. Расположение и распространение гранулем по слоям кишечной стенки свидетельствует о том, что антигенные частицы проникают в нее из просвета кишки при повреждениях слизистой оболочки, о чем свидетельствует наличие гранулем и гигантских клеток в дне язв. Их распространение по слоям кишки и за ее пределы обусловлено миграцией инородных агентов по лимфатическим сосудам и, значительно реже, по мелким венам.

Разнообразные по форме и строению инородные включения в цитоплазме гигантских клеток свидетельствуют о том, что в содержимом кишечника присутствуют многочисленные частицы с различными антигенными свойствами, вызывающие унифицированную морфологическую реакцию тканей кишечной стенки, что значительно затрудняет микроскопическую дифференциальную диагностику БК и ЯК, а в части случаев делает ее невозможной.

ЛИТЕРАТУРА

1. *Капуллер Л.Л.* Патологоанатомические изменения толстой кишки при неспецифических воспалительных заболеваниях кишечника. В кн.: Воробьев Г.И., Халиф И.Л., ред. Воспалительные заболевания кишечника. М.: Миклош; 2008: 71—105.
2. *Макарова О.В., Михайлова Л.П.* Иммуноморфология гранулематозного воспаления при Тх1- и Тх2-типе иммунного ответа. Архив патологии. 2008; 6: 48—53.
3. *Струков А.И., Кауфман О.Я.* Гранулематозное воспаление и гранулематозные болезни. М.: Медицина; 1989: 143—8.
4. *Casanova J.-L., Abel L.* Revisiting Crohn's disease as a primary immunodeficiency of macrophages. J. Exp. Med. 2009; 206 (9): 1839—43.
5. *Cho J.H.* The genetics and immunopathogenesis of inflammatory bowel disease. Nat. Rev. Immunol. 2008; 8: 458—66.
6. *Freeman H.J.* Granuloma-positive Crohn's disease. Can. J. Gastroenterol. 2007; 21: 583—7.
7. *Fuss I.J.* The adaptive immune responses in inflammatory bowel disease. In: Dignass A., Rachmilewitz D., Stange E.-F., Weinstock J.V., eds. Immunoregulation in inflammatory bowel diseases. — Current understanding and innovation. Series: Falk symposium N 153. New York: Springer—Verlag; 2007: 12—20.
8. *MacDonald T.T., Monteleone G.* Adaptive immunity: Effector and inhibitory cytokine pathways in gut inflammation. In: Targan S.R., Shanahan F., Karp L.C., eds. Inflammatory bowel disease. Translating basic science into clinical practice. Chichester: Wiley—Blackwell; 2010: 82—91.
9. *Molnar T., Tiszlavicz L., Gyulai C., Nagy F., Lonovics J.* Clinical significance of granuloma in Crohn's disease. World J. Gastroenterol. 2005; 11: 3118—21.
10. *Mooney E.E., Walker J., Hourihane D.O.* Relation of granulomas to lymphatic vessels in Crohn's disease. J. Clin. Pathol. 1995; 48 (4): 335—8.
11. *Pierik M., De Hertogh G., Vermeire S., Van Assche G., Van Eyken P., Joossens S. et al.* Epithelioid granulomas, pattern recognition receptors and phenotypes of Crohn's disease. Gut. 2005; 54: 223—7.
12. *Smith A.M., Rahman F.Z., Hayee B.H., Graham S.J., Marks D.J.B., Sewell G.W. et al.* Disordered macrophage cytokine secretion underlies impaired acute inflammation and bacterial clearance in Crohn's disease. J. Exp. Med. 2009; 206 (9): 1883—97.
13. *Stange E.-F., Travis S.P.L., Vermeire S., Beglinger C., Kupcinkas L., Geboes K. et al.* Европейский консенсус по диагностике и лечению болезни Крона. Прага, 2004. В кн.: Барановский А.Ю., Щукина О.Б., сост. Болезнь Крона (диагностика и лечение): Метод. рекомендации. СПб.; 2007: 6; 28—30.
14. *Williams G.T., Williams W.J.* Granulomatous inflammation. A review. J. Clin. Pathol. 1983; 36: 723—33.

Поступила 30.03.2012