Анестезиология и реаниматология
2026, №5, с. 72–80
https://doi.org/10.17116/anaesthesiology202605172

Russian Journal of Anesthesiology and Reanimatology
2026, No. 5, pp. 72–80
https://doi.org/10.17116/anaesthesiology202605172

Клиническая значимость скрытых инсультов при операциях на сонных артериях: систематический обзор и метаанализ

© Леван Бондоевич Берикашвили[1], Анастасия Владимировна Смирнова[2], Петр Алексеевич Поляков[1], Павел Викторович Рыжков[1], Кристина Кирилловна Каданцева[1], Михаил Яковлевич Ядгаров[1], Алексей Александрович Яковлев[1], Валерий Владимирович Лихванцев[1]

[1]ФГБНУ «Федеральный научно-клинический центр реаниматологии и реабилитологии» Минобрнауки России, Москва, Россия;
[2]ГБУЗ города Москвы «Городская клиническая больница им. С.С. Юдина Департамента здравоохранения города Москвы», Москва, Россия

РЕЗЮМЕ

Периоперационные скрытые инсульты (silent brain infarcts — SBI) — частое явление при вмешательствах на сонных артериях, выявляемое только при магнитно-резонансной томографии. Клиническая значимость SBI малоизучена, а имеющиеся данные противоречивы.

Цель исследования. Оценить клинические последствия периоперационных скрытых инсультов у пациентов, перенесших вмешательство на сонных артериях.

Материал и методы. Выполнен метаанализ в соответствии с рекомендациями PRISMA и руководством Кокрановского сообщества. Поиск проведен в базах данных PubMed и Cochrane Library с последующим использованием методов прямого и обратного «снежного кома». Конечными точками исследования были частота очагового неврологического дефицита, послеоперационной когнитивной дисфункции и летального исхода у пациентов с выявленным скрытым инсультом (группа SBI+) и без него (группа SBI–) после вмешательств на сонной артерии. Оценка риска систематических ошибок проведена с использованием инструмента CLARITY.

Результаты. В исследование включены 8065 пациентов, из них у 2077 (25,8%) выявлен периоперационный SBI. Статистически значимые различия в исходах между группами SBI+ и SBI– не обнаружены. Оценка риска систематических ошибок выявила низкое качество большинства включенных в метаанализ исследований.

Заключение. Несмотря на отсутствие статистически значимой связи между скрытыми инсультами и неблагоприятными исходами, интерпретацию результатов следует осуществлять осторожно. Перспективы исследований включают оценку долгосрочных последствий и клинической значимости выявленных изменений.

Ключевые слова: *инфаркт головного мозга, магнитно-резонансная томография, когнитивная дисфункция, нейровизуализация, каротидная эндартерэктомия, стеноз сонных артерий.*

ИНФОРМАЦИЯ ОБ АВТОРАХ:
Берикашвили Л.Б. — https://orcid.org/0000-0001-9267-3664
Смирнова А.В. — https://orcid.org/0000-0001-7860-6609
Поляков П.А. — https://orcid.org/0009-0009-6185-349X
Рыжков П.В. — https://orcid.org/0009-0006-7107-7816
Каданцева К.К. — https://orcid.org/0000-0002-6593-8580
Ядгаров М.Я. — https://orcid.org/0000-0003-3792-1682
Яковлев А.А. — https://orcid.org/0000-0002-8482-1249
Лихванцев В.В. — https://orcid.org/0000-0002-5442-6950
Автор, ответственный за переписку: Лихванцев В.В. — e-mail: lik0704@gmail.com

КАК ЦИТИРОВАТЬ:
Берикашвили Л.Б., Смирнова А.В., Поляков П.А., Рыжков П.В., Каданцева К.К., Ядгаров М.Я., Яковлев А.А., Лихванцев В.В. Клиническая значимость скрытых инсультов при операциях на сонных артериях: систематический обзор и метаанализ. *Анестезиология и реаниматология*. 2026;5:72–80. https://doi.org/10.17116/anaesthesiology202605172

Clinical significance of silent strokes in carotid artery surgery: a systematic review and meta-analysis

© L.B. Berikashvili[1], A.V. Smirnova[2], P.A. Polyakov[1], P.V. Ryzhkov[1], K.K. Kadantseva[1], M.Ya. Yadgarov[1], A.A. Yakovlev[1], V.V. Likhvantsev[1]

[1]Federal Research Clinical Center of Intensive Care Medicine and Rehabilitology, Moscow, Russia;
[2]Yudin Moscow City Hospital, Moscow, Russia

ABSTRACT
Perioperative silent strokes are common in carotid artery surgery and detected only with magnetic resonance imaging. Clinical significance of these strokes is poorly understood, and available data are conflicting.
Objective. To evaluate clinical consequences of perioperative silent strokes in patients undergoing carotid artery surgery.
Material and methods. Meta-analysis was performed in accordance with PRISMA recommendations and Cochrane guidelines. Searching was carried out in the PubMed and Cochrane Library databases followed by forward and reverse snowballing. Study endpoints were the incidence of focal neurological deficit, postoperative cognitive dysfunction and death in patients with detected silent stroke (SS+ group) and without stroke (SS– group) after carotid artery interventions. Risk of bias was assessed using the CLARITY tool.
Results. The study included 8065 patients. Of these, 2077 (25.8%) were diagnosed with perioperative silent stroke. No significant between-group differences in outcomes were found. The majority of studies had low quality.
Conclusion. Despite no significant association between silent strokes and adverse outcomes, interpretation of results should be done with caution. Research prospects include assessing the long-term consequences and clinical significance of changes.

Keywords: *stroke, magnetic resonance imaging, cognitive dysfunction, neuroimaging, carotid endarterectomy, carotid artery stenosis.*

INFORMATION ABOUT THE AUTHORS:
Berikashvili L.B. — https://orcid.org/0000-0001-9267-3664
Smirnova A.V. — https://orcid.org/0000-0001-7860-6609
Polyakov P.A. — https://orcid.org/0009-0009-6185-349X
Ryzhkov P.V. — https://orcid.org/0009-0006-7107-7816
Kadantseva K.K. — https://orcid.org/0000-0002-6593-8580
Yadgarov M.Ya. — https://orcid.org/0000-0003-3792-1682
Yakovlev A.A. — https://orcid.org/0000-0002-8482-1249
Likhvantsev V.V. — https://orcid.org/0000-0002-5442-6950
Corresponding author: Likhvantsev V.V. — e-mail: lik0704@gmail.com

TO CITE THIS ARTICLE:
Berikashvili LB, Smirnova AV, Polyakov PA, Ryzhkov PV, Kadantseva KK, Yadgarov MYa, Yakovlev AA, Likhvantsev VV. Clinical significance of silent strokes in carotid artery surgery: a systematic review and meta-analysis. *Russian Journal of Anesthesiology and Reanimatology*. 2026;5:72–80. (In Russ.). https://doi.org/10.17116/anaesthesiology202605172

Введение

Скрытые (немые) инсульты (SBI), в том числе выявляемые с помощью магнитно-резонансной томографии (МРТ), после операций на сонных артериях представляют собой важную, но отчасти недооцениваемую проблему современной сосудистой хирургии и нейроанестезиологии. Между тем частота возникновения новых очагов ишемии мозга после каротидной эндартерэктомии (КЭАЭ) и стентирования сонной артерии (СА) может достигать 10—40% [1—3]. Эти очаги далеко не всегда сопровождаются выраженной клинической симптоматикой, однако могут ассоциироваться с ухудшением когнитивных функций и повышенным риском отдаленной деменции [4—6].

Перипроцедурные SBI особенно часто регистрируются при стентировании СА даже при использовании защитных устройств, что делает проблему крайне актуальной для принятия клинических решений [7, 8]. Несмотря на распространенность SBI, их клиническое значение остается предметом дискуссий: с одной стороны, они не проявляются острым неврологическим дефицитом, с другой стороны, имеются данные, связывающие SBI с риском послеоперационной когнитивной дисфункции (ПОКД) и снижением качества жизни [9—11]. В ряде исследований отмечена связь SBI с субклиническим системным воспалительным ответом (нейровоспалением), а также с активацией тромбоцитарного каскада и микроэмболиями [12].

Актуальность данного исследования обусловлена отсутствием однозначных доказательств клинического влияния SBI на краткосрочные и отдаленные исходы, включая когнитивное функционирование и летальность. Кроме того, в литературе не представлен систематический анализ данных о сопоставлении групп пациентов с выявленным и невыявленным SBI после операций на сонных артериях. Большинство проведенных исследований либо фокусируются на одном типе вмешательства (КЭАЭ или стентирование), либо не содержат информации о постгоспитальных исходах [13, 14].

Цель исследования — оценить клинические последствия периоперационных скрытых инсультов у пациентов, перенесших вмешательство на сонных артериях.

Материал и методы

Исследование проведено в соответствии с рекомендациями для систематических обзоров и метаанализов (Preferred Reporting Items for Systematic Reviews and Meta-Analyses — PRISMA) [15] и руководством Кокрановского сообщества [16]. Протокол метаанализа проспективно зарегистрирован на Международной платформе для регистрации протоколов систематических обзоров и метаанализов (INPLASY) под регистрационным номером INPLASY (ID: 202530021) (https://doi.org/10.37766/inplasy2025.3.0021). Заполненный чек-лист PRISMA представлен в дополнительных материалах **(Приложение 1, Дополнение 1 см. по ссылке: https://mediasphera.ru/upload/medialibrary/files/anest_2026_05_berikaschvili_app.pdf)**. Этическое одобрение и согласие на участие не требовалось.

Стратегия поиска

С целью отбора подходящих исследований проведен систематический поиск, охватывающий статьи, опублико-

ванные до 2 июня 2024 г. Поиск выполнен в базах PubMed и Cochrane Library двумя независимыми исследователями. Кроме того, авторы использовали семантический анализ на основе искусственного интеллекта, методы прямого и обратного «снежного кома» (snowballing) с использованием веб-приложения Litmaps по трем направлениям: 1) наиболее часто цитируемые источники и ссылки; 2) общие авторские шаблоны; 3) схожесть содержания аннотаций и заголовков [17]. Ограничения по языку публикации не применялись. Подробная стратегия поиска и запросы доступны в дополнительных материалах **(Приложение 1, Дополнение 2)**.

Критерии соответствия и отбор статей

После исключения дублирующихся записей два исследователя независимо проводили скрининг оставшихся публикаций на предмет соответствия, ориентируясь на их названия и аннотации с использованием критериев PICOS, которые подробно описаны в дополнительных материалах **(см. Приложение 1, Дополнение 1)**. Включены проспективные и ретроспективные обсервационные исследования, а также рандомизированные контролируемые исследования (РКИ) и post-hoc РКИ, сообщающие данные как о частоте возникновения периоперационных скрытых инсультов по результатам МРТ у взрослых пациентов после хирургических вмешательств на сонной артерии, так и об исходах госпитализации и постгоспитального наблюдения. Решение об окончательном включении исследований в метаанализ принято после полнотекстового анализа публикаций. Исследования исключались, если они соответствовали одному из следующих критериев: 1) отсутствие данных об изучаемых исходах; 2) не найден полнотекстовый вариант публикации; 3) дублирование данных.

Любые разногласия разрешались путем консультации с участием дополнительного эксперта до достижения консенсуса.

Извлечение данных и конечные точки

Два автора независимо друг от друга выполняли извлечение данных из полнотекстовых публикаций, а также дополнительных или иных файлов. Извлечены следующие данные: 1) общая информация: первый автор, год публикации, журнал, страна, финансирование, дизайн исследования, количество пациентов; 2) характеристика пациентов: возраст, пол, частота возникновения периоперационных скрытых инсультов и метод выявления скрытых инсультов, сопутствующие заболевания, хронический прием лекарственных препаратов; 3) данные о хирургическом вмешательстве: тип (стентирование сонной артерии (СА)/каротидная эндартерэктомия — КЭАЭ) и длительность операции, тип анестезии, использование шунта; 4) данные об исходах: частота случаев очагового неврологического дефицита в период госпитализации и при самом длительном наблюдении, частота ПОКД, частота летальных исходов в период госпитализации и при самом длительном наблюдении. Дополнительно собраны сведения о длительности постгоспитального наблюдения.

После независимого извлечения данных исследователи консультировались друг с другом для выявления разногласий и достижения консенсуса посредством обсуждения.

Первичной конечной точкой была частота летальных исходов при самом длительном наблюдении.

Для извлечения данных из исследований, представляющих количественные данные в нестандартных для метаанализа форматах, например в виде медианы, межквартильного размаха (IQR) или размаха (range), мы использовали методы для расчета среднего значения и стандартного отклонения, предложенные D. Luo и соавт. [18], X. Wan и соавт. [19].

Анализ данных

Программы Review Manager (RevMan, версия 5.4, The Cochrane Collaboration, 2020) и STATA (StataCorp LLC, версия 18.0, США) использованы для анализа данных и визуализации результатов. Размеры эффектов (отношение шансов (ОШ, odds ratio) с 95% доверительными интервалами — ДИ) рассчитаны для сравнения исходов у пациентов с выявленным скрытым инсультом (SBI+) и пациентов, у которых скрытый инсульт не выявлен (SBI–). Для оценки распространенности исходов в группах SBI+ и SBI– вычисляли объединенные частоты с 95% ДИ Джеффриса. Критический уровень статистической значимости p установлен на уровне 0,05.

Статистическую гетерогенность оценивали с помощью коэффициента I^2 и Q-критерия Кохрена. Модель с фиксированными эффектами Мантеля—Хензеля (fixed-effects Mantel-Haenszel model) применялась в случаях низкой статистической гетерогенности ($I^2<50\%$ и $p>0,05$), в то время как модель со случайными эффектами (restricted maximum likelihood random-effects model — REML) использовалась при $I^2\geqslant 50\%$ и/или $p<0,05$.

Внутренняя валидность и оценка риска систематической ошибки

Внутренняя валидность и риск систематической ошибки оценивались двумя независимыми экспертами с использованием инструмента оценки риска систематической ошибки в когортных исследованиях, разработанного группой CLARITY в Университете McMaster [20]. Алгоритм оценки риска систематической ошибки представлен в дополнительных материалах **(Приложение 1, Дополнение 3)**. Результаты визуализированы с использованием инструмента визуализации риска систематической ошибки [21]. Публикационное смещение (publication bias) и эффекты малых исследований оценивались с помощью теста Эггера и анализа воронкообразных диаграмм [22].

Результаты

Характеристика исследований

В ходе первоначального поиска обнаружено 728 публикаций. После скрининга по аннотациям и исключения дубликатов отобрано 247 статей для полнотекстовой оценки. После изучения полнотекстовых публикаций 160 исследований было исключено **(таблица, см. Приложение 1)**. В итоге в систематический обзор и метаанализ включено 87 исследований [1, 2, 4—14, 23—96]. Блок-схема, иллюстрирующая процесс отбора исследований, представлена на **рисунке**.

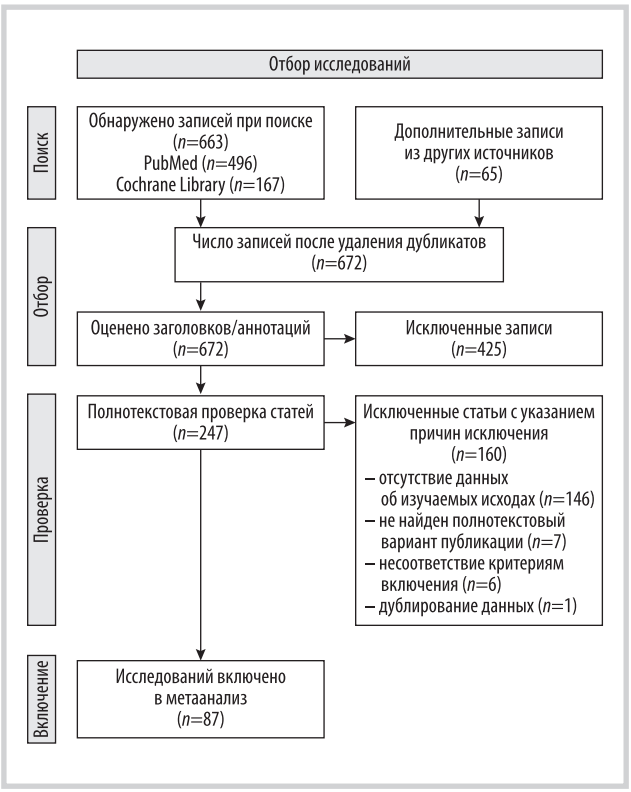

Блок-схема PRISMA для отбора исследований.
PRISMA flow chart.

Проанализированы 8065 пациентов, из которых у 2077 (25,8%) выявлен периоперационный скрытый инсульт (SBI+). Основные характеристики исследований, включенных в метаанализ, представлены в **Приложении 2**. Из 87 исследований, включенных в метаанализ, 52 проспективных когортных, 15 ретроспективных когортных, 11 РКИ, 7 проспективных нерандомизированных, 1 post hoc РКИ, в 1 исследовании нет сведений о дизайне. Доля мужчин варьировала от 56,0% до 100,0%, средний возраст — от 59,0 до 78,3 года.

Анализ исходов

В результате сравнения пациентов с SBI+ и SBI– не обнаружены статистически значимые различия ни по одному из изучаемых исходов **(Приложение 1, рис. 1—4)**. Сравнение групп SBI+ и SBI– по госпитальной летальности было невозможно ввиду нулевой частоты данного исхода во всех включенных исследованиях. При оценке распространенности объединенная частота летального исхода при самом длительном наблюдении, объединенная частота очагового неврологического дефицита в период госпитализации и при самом длительном наблюдении в группах SBI+ и SBI– составила 0,0% **(см. таблицу)**. Объединенная частота ПОКД для SBI+ составила 10%, в то время как для SBI– этот показатель был равен 12%.

Оценка риска систематической ошибки и уровня доказательств

Общий риск систематической ошибки в 58 исследованиях, данные которых использованы при анализе первич-

Результаты метаанализа
Results of meta-analysis

Исход	Включенные исследования, *n*	Число пациентов, *n*		Количество исходов, *n*		Объединенная частота, 95% ДИ Джеффриса		ОШ (95% ДИ)	*p*-value	I^2, %	Статистическая гетерогенность, *p*-value	Тест Эггера, *p*-value
		SBI+	SBI–	SBI+	SBI–	SBI+	SBI–					
Очаговый неврологический дефицит												
в период госпитализации	27	296	1160	2	3	0,000 (0,000; 0,000)	0,000 (0,000; 0,000)	2,29 (0,51; 10,27)	0,280	47,0	0,151	0,730
при самом длительном наблюдении	25	332	1205	3	12	0,000 (0,000; 0,001)	0,001 (0,000; 0,006)	1,50 (0,51; 4,43)	0,459	0,0	0,920	0,491
ПОКД	2	15	74	2	9	0,100 (0,000; 0,347)	0,120 (0,002; 0,341)	1,79 (0,30; 10,60)	0,522	0,0	0,965	0,963
Летальный исход при самом длительном наблюдении	58	1209	3738	0	4	0,000 (0,000; 0,000)	0,000 (0,000; 0,000)	2,03 (0,40; 10,33)	0,395	0,0	0,993	0,425

Примечание. SBI+ — группа пациентов, у которых выявлен скрытый инсульт; SBI– — группа пациентов, у которых не выявлен скрытый инсульт; ПОКД — послеоперационная когнитивная дисфункция.

ной конечной точки, оценен как «низкий» в 1 исследовании, «средний» — в 45 и «высокий» — в 12 **(Приложение 1, рис. 5а)**. Основным источником систематической ошибки было недостаточное предоставление данных об оцениваемых ковариатах. Результаты оценки риска систематической ошибки для вторичных конечных точек представлены в дополнительных материалах **(Приложение 1, рис. 5б—5г)**.

При использовании теста Эггера и анализе воронкообразной диаграммы публикационное смещение не обнаружено **(см. таблицу, Приложение 1, рис. 6а—6г)**.

Обсуждение

Основные результаты

Проведеный метаанализ, включивший 87 исследований с общим числом 8065 пациентов, показал, что возникновение скрытого инсульта при оперативном вмешательстве на сонной артерии, подтвержденного по данным МРТ, не ассоциировано с повышением риска развития очагового неврологического дефицита, послеоперационной когнитивной дисфункции и летального исхода как в госпитальном, так и в отдаленном периоде. Между группами SBI+ и SBI– не выявлены статистически значимые различия ни по одному из изучаемых исходов.

Данный результат, на первый взгляд, противоречит как здравому смыслу, так и общепринятому мнению, согласно которому ишемические поражения мозга, пусть и бессимптомные, должны оказывать влияние как минимум на неврологический прогноз. Подобное несоответствие может быть связано как с недостаточной чувствительностью применяемых алгоритмов оценки состояния пациентов, так и с ограниченной продолжительностью наблюдения.

Соответствие другим данным литературы

Наши результаты согласуются с рядом публикаций, показавших, что бессимптомные ишемические поражения мозга, возникающие в ходе каротидных вмешательств, часто не проявляются клинически и не оказывают выраженного влияния на краткосрочный прогноз [1, 4]. Так, L.H. Bonati и соавт. (2010) в субанализе исследования ICSS сообщили о высокой частоте выявления SBI по данным МРТ после стентирования и эндартерэктомии сонных артерий, но не обнаружили связи с ухудшением неврологического статуса [1]. Аналогично K.L. Huang и соавт. (2011) не выявили стойких когнитивных нарушений у пациентов с SBI после каротидного стентирования [4].

В то же время другие исследователи сообщают о возможном неблагоприятном влиянии SBI. S.E. Vermeer и соавт. (2003) в популяционном исследовании показали, что наличие бессимптомных инфарктов мозга связано с повышенным риском деменции [97]. Как сообщили L. Caproccia и соавт. (2012), множественные SBI могут оказывать кумулятивное влияние на когнитивную сферу [5].

Дополнительно M.L. Rots и соавт. (2020) отметили, что SBI могут быть маркером системной сосудистой дисфункции и связаны с интраоперационной гипоперфузией, что потенциально увеличивает риск неблагоприятных исходов [93].

Таким образом, данные литературы о клиническом значении SBI остаются противоречивыми. В одних исследованиях подчеркивается их доброкачественное течение, в других — возможная связь с когнитивными нарушениями и ухудшением прогноза. Неоднозначность данных означает необходимость дальнейших исследований с длительным наблюдением, стандартизованной оценкой когнитивных функций и учетом сосудистого статуса пациентов.

Клиническая значимость результата

Несмотря на высокую частоту периоперационных скрытых инсультов (25,8%), их выявление не ассоциировалось с увеличением риска неблагоприятных исходов в наблюдаемом периоде. Это позволяет рассматривать единичные SBI как относительно доброкачественные находки, не являющиеся показанием к немедленному изменению тактики ведения пациента при отсутствии клинической симптоматики.

Однако обнаружение SBI следует расценивать как маркер повышенного цереброваскулярного риска, указывающий на необходимость усиления вторичной профилактики и динамического наблюдения. Клиническое значение SBI может заключаться не в непосредственном влиянии на краткосрочный прогноз, а в идентификации пациентов, нуждающихся в более тщательном контроле модифицируемых факторов риска и оценке отдаленных неврологических исходов.

Сильные стороны и ограничения исследования

Сильными сторонами данного исследования являются его соответствие современным методическим стандартам, а также анализ разнообразной когорты пациентов, что повышает внешнюю валидность. Дополнительно применение статистически корректных подходов для метаанализа неоднородных данных, а также оценка рисков систематической ошибки и публикационного смещения значительно повышают достоверность полученных результатов. Преобладание в анализе проспективных когортных исследований увеличивает его внутреннюю валидность.

Вместе с тем работе присущи некоторые ограничения, главные из них — различные сроки наблюдения и малое количество доступных работ для анализа отдельных исходов, что могло ограничить статистическую мощность и обобщаемость выводов по этим результатам.

Направления дальнейших исследований

Ключевым направлением дальнейших исследований является детальное изучение долгосрочного когнитивного прогноза у пациентов с периоперационными скрытыми инсультами. Современные данные подтверждают высокую частоту SBI, но его влияние на исходы лечения носит фрагментарный характер, что не позволяет рассматривать риск развития данного осложнения в структуре системы принятия клинических решений. Для решения вопроса о влиянии периоперационных скрытых инсультов на состояние здоровья пациентов необходимы масштабные проспективные когортные исследования с длительным периодом наблюдения, использованием унифицированных нейропсихологических батарей и проведением периоперационного скрининга с применением МРТ.

Заключение

В обобщенной выборке более 8000 пациентов периоперационные скрытые инсульты не оказывали статистически значимого влияния на частоту неврологических осложнений, послеоперационной когнитивной дисфункции и уровень летальности. Однако интерпретацию данных, противоречащих клинической интуиции, следует осуществлять осторожно.

В отсутствие информации о госпитальной летальности невозможно оценить влияние периоперационных скрытых инсультов на клинический прогноз. Необходимы дальнейшие исследования, ориентированные на долгосрочные исходы и патофизиологическое значение периоперационных скрытых инсультов в контексте повторных ишемических событий и сосудистой когнитивной дисфункции.

Доступность данных: основные результаты исследования представлены в статье, **Приложении 1** (https://disk.yandex.ru/i/G1jM9TYgq7dZvw), **Приложении 2** (https://disk.yandex.ru/i/aFa4yAZ2OoVx1w); за дополнительной информацией можно обратиться к автору, ответственному за переписку. **Регистрация:** номер INPLASY 202530021.

Авторы заявляют об отсутствии конфликта интересов.
The authors declare no conflicts of interest.

ЛИТЕРАТУРА/REFERENCES

1. Bonati LH, Jongen LM, Haller S, Flach HZ, Dobson J, Nederkoorn PJ, Macdonald S, Gaines PA, Waaijer A, Stierli P, Jäger HR, Lyrer PA, Kappelle LJ, Wetzel SG, van der Lugt A, Mali WP, Brown MM, van der Worp HB, Engelter ST; ICSS-MRI study group. New ischaemic brain lesions on MRI after stenting or endarterectomy for symptomatic carotid stenosis: a substudy of the International Carotid Stenting Study (ICSS). *The Lancet Neurology*. 2010;9(4):353-362. https://doi.org/10.1016/S1474-4422(10)70057-0
2. Rapp JH, Wakil L, Sawhney R, Pan XM, Yenari MA, Glastonbury C, Coogan S, Wintermark M. Subclinical embolization after carotid artery stenting: New lesions on diffusion-weighted magnetic resonance imaging occur postprocedure. *Journal of Vascular Surgery*. 2007;45(5):867-874. https://doi.org/10.1016/j.jvs.2006.12.058
3. Смирнова А.В., Берикашвили Л.Б., Поляков П.А., Периоперационные скрытые инсульты в хирургии сонных артерий: систематический обзор и метаанализ. *Анестезиология и реаниматология*. 2025;(1):81-91. Smirnova AV, Berikashvili LB, Polyakov PA, Yadgarov MYa, Shemetova MM, Makarevich DG, Kuzovlev AN, Kadantseva KK, Likhvantsev VV.Perioperative silent strokes in carotid artery surgery: a systematic review and meta-analysis. *Russian Journal of Anesthesiology and Reanimatology*. 2025;(1):81-91. (In Russ.). https://doi.org/10.17116/anaesthesiology202501181
4. Huang KL, Ho MY, Chang CH, Ryu SJ, Wong HF, Hsieh IC, Chang TY, Wu TC, Lee TH, Chang YJ. Impact of silent ischemic lesions on cognition following carotid artery Stenting. *European Neurology*. 2011;66(6):351-358. https://doi.org/10.1159/000332614
5. Capoccia L, Sbarigia E, Rizzo A, Mansour W, Speziale F. Silent stroke and cognitive decline in asymptomatic carotid stenosis revascularization. *Vascular*. 2012;20(4):181-187. https://doi.org/10.1258/vasc.2011.oa0342
6. Wu C, Li C, Zhao W, Xie N, Yan F, Lian Y, Zhou L, Xu X, Liang Y, Wang L, Ren M, Li S, Cheng X, Zhang L, Ma Q, Song H, Meng R, Ji X. Elevated trimethylamine n-oxide related to ischemic brain lesions after carotid artery stenting. *Neurology*. 2018;90(15):e1283-e1290. https://doi.org/10.1212/WNL.0000000000005298
7. Langhoff R, Schofer J, Scheinert D, Schmidt A, Sedgewick G, Saylors E, Sachar R, Sievert H, Zeller T. Double Filtration During Carotid Artery Stenting Using a Novel Post-Dilation Balloon with Integrated Embolic Protection. *JACC. Cardiovascular Interventions*. 2019;12(4):395-403. https://doi.org/10.1016/j.jcin.2018.11.039
8. Broussalis E, Griessenauer C, Mutzenbach S, Pikija S, Jansen H, Stevanovic V, Killer-Oberpfalzer M. Reduction of cerebral DWI lesion burden after carotid artery stenting using the CASPER stent system. *Journal of Neurointerventional Surgery*. 2019;11(1):62-67. https://doi.org/10.1136/neurintsurg-2018-013869
9. Pascot R, Parat B, Le Teurnier Y, Godet G, Gauvrit JY, Gouëffic Y, Steinmetz E, Cardon A, Kaladji A. Predictive Factors of Silent Brain Infarcts after Asymptomatic Carotid Endarterectomy. *Annals of Vascular Surgery*. 2018;51:225-233. https://doi.org/10.1016/j.avsg.2018.02.037
10. Ichinose N, Hama S, Tsuji T, Soh Z, Hayashi H, Kiura Y, Sakamoto S, Okazaki T, Ishii D, Shinagawa K, Kurisu K. Predicting ischemic stroke after carotid artery stenting based on proximal calcification and the jellyfish sign. *Journal of Neurosurgery*. 2018;128(5):1280-1288. https://doi.org/10.3171/2017.1.JNS162379
11. Inoue T, Ohwaki K, Tamura A, Tsutsumi K, Saito I, Saito N. Subclinical ischemia verified by somatosensory evoked potential amplitude reduction during carotid endarterectomy: Negative effects on cognitive performance. Clinical article. *Journal of Neurosurgery*. 2013;118(5):1023-1029. https://doi.org/10.3171/2013.1.JNS121668
12. Lin C, Tang X, Shi Z, Zhang L, Yan D, Niu C, Zhou M, Wang L, Fu W, Guo D. Serum tumor necrosis factor α levels are associated with new ischemic brain lesions after carotid artery stenting. *Journal of Vascular Surgery*. 2018;68(3):771-778. https://doi.org/10.1016/j.jvs.2017.11.085
13. Karpenko A, Bugurov S, Ignatenko P, Starodubtsev V, Popova I, Malinowski K, Musialek P. Randomized Controlled Trial of Conventional Versus MicroNet-Covered Stent in Carotid Artery Revascularization. *JACC. Cardiovascular Interventions*. 2021;14(21):2377-2387. https://doi.org/10.1016/j.jcin.2021.08.005
14. Zhao G, Tang iao, Tang H, Lin J, Xue S, Guo D. Predictors of Ipsilateral New Ischemic Lesions on Diffusion-Weighted Imaging after Carotid Artery Stenting in Asymptomatic Patients: A Retrospective Observational Study with Conventional Multicontrast MRI. *Annals of Vascular Surgery*. 2021;74:95-104. https://doi.org/10.1016/j.avsg.2020.12.022
15. Liberati A, Altman DG, Tetzlaff J, Mulrow C, Gøtzsche PC, Ioannidis JP, Clarke M, Devereaux PJ, Kleijnen J, Moher D. The PRISMA statement for reporting systematic reviews and meta-analyses of studies that evaluate health care interventions: Explanation and elaboration. *PLoS Medicine*. 2009;6(7):e1000100. https://doi.org/10.1371/journal.pmed.1000100
16. *Cochrane handbook for systematic reviews of interventions*. Cochrane Book Series. Higgins JPT, Green S, eds. The Cochrane Collaboration; John Wiley & Sons Ltd.; 2019. https://doi.org/10.1002/9781119536604
17. Litmaps. Your Literature Review Assistant. Accessed July 25, 2026. https://www.litmaps.com
18. Luo D, Wan X, Liu J, Tong T. Optimally estimating the sample mean from the sample size, median, mid-range, and/or mid-quartile range. *Statistical Methods in Medical Research*. 2018;27(6):1785-1805. https://doi.org/10.1177/0962280216669183
19. Wan X, Wang W, Liu J, Tong T. Estimating the sample mean and standard deviation from the sample size, median, range and/or interquartile range. *BMC Medical Research Methodology*. 2014;14(1):135. https://doi.org/10.1186/1471-2288-14-135
20. *Tool to Assess Risk of Bias in Cohort Studies DistillerSR — DistillerSR*. Accessed July 25, 2026. https://www.distillersr.com/resources/methodological-resources/tool-to-assess-risk-of-bias-in-cohort-studies-distillersr
21. McGuinness LA, Higgins JPT. Risk-of-bias VISualization (robvis): An R package and Shiny web app for visualizing risk-of-bias assessments. *Research Synthesis Methods*. 2021;12(1):55-61. https://doi.org/10.1002/jrsm.1411
22. Egger M, Smith GD, Schneider M, Minder C. Bias in meta-analysis detected by a simple, graphical test. *British Medical Journal*. 1997;315(7109):629-634. PMID: 9310563; PMCID: PMC2127453. https://doi.org/10.1136/bmj.315.7109.629

23. Jansen C, Ramos LMP, van Heesewijk JPM, Moll FL, van Gijn J, Ackerstaff RGA. Impact of microembolism and hemodynamic changes in the brain during carotid endarterectomy. *Stroke*. 1994;25(5):992-997. https://doi.org/10.1161/01.STR.25.5.992
24. Cantelmo NL, Babikian VL, Samaraweera RN, Gordon JK, Pochay VE, Winter MR. Cerebral microembolism and ischemic changes associated with carotid endarterectomy. *Journal of Vascular Surgery*. 1998;27(6):1024-1031. https://doi.org/10.1016/S0741-5214(98)70005-9
25. Cantelmo NL, Gordon JK, Hyde C, Samaraweera RN. The significance of early postoperative duplex studies following carotid endarterectomy. Presented at the Twenty Third World Congress, International Society for Cardiovascular Surgery, London, UK, 24 September 1997. *Cardiovasc Surgery*. 1999;7(3):298-302. https://doi.org/10.1016/S0967-2109(98)00114-8
26. Jaeger H, Mathias K, Drescher R, Hauth E, Bockisch G, Demirel E, Gissler HM. Clinical results of cerebral protection with a filter device during stent implantation of the carotid artery. *CardioVascular and Interventional Radiology*. 2001;24(4):249-256. https://doi.org/10.1007/s00270-001-0013-y
27. Jaeger HJ, Mathias KD, Hauth E, Drescher R, Gissler HM, Hennigs S, Christmann A. Cerebral ischemia detected with diffusion-weighted MR imaging after stent implantation in the carotid artery. *American Journal of Neuroradiology*. 2002;23(2):200-207.
28. Kopp CW, Steiner S, Nasel C, Seidinger D, Mlekusch I, Lang W, Bartok A, Ahmadi R, Minar E. Abciximab Reduces Monocyte Tissue Factor in Carotid Angioplasty and Stenting. *Stroke*. 2003;34(11):2560-2567. https://doi.org/10.1161/01.STR.0000094425.06242.64
29. Wolf O, Heider P, Heinz M, Poppert H, Schmidt-Thieme T, Sander D, Gräfin von Einsiedel H, Brandl R. Frequency, clinical significance and course of cerebral ischemic events after carotid endarterectomy evaluated by serial diffusion weighted imaging. *European Journal of Vascular and Endovascular Surgery*. 2004;27(2):167-171. https://doi.org/10.1016/j.ejvs.2003.11.002
30. González A, Piñero P, Martínez E, González-Marcos JR, Rafel E, Mayol A, Gil-Peralta A. Silent cerebral ischemic lesions after carotid artery stenting with distal cerebral protection. *Neurological Research*. 2005;27(Suppl 1):S79-83. https://doi.org/10.1179/016164105X35431
31. Hammer FD, Lacroix V, Duprez T, Grandin C, Verhelst R, Peeters A, Cosnard G. Cerebral microembolization after protected carotid artery stenting in surgical high-risk patients: Results of a 2-year prospective study. *Journal of Vascular Surgery*. 2005;42(5):847-853. https://doi.org/10.1016/j.jvs.2005.05.065
32. Roh HG, Byun HS, Ryoo JW, Na DG, Moon WJ, Lee BB, Kim DI. Prospective analysis of cerebral infarction after carotid endarterectomy and carotid artery stent placement by using diffusion-weighted imaging. *American Journal of Neuroradiology*. 2005;26(2):376-384.
33. Heyer EJ, DeLaPaz R, Halazun HJ, Rampersad A, Sciacca R, Zurica J, Benvenisty AI, Quest DO, Todd GJ, Lavine S, Solomon RA, Connolly ES Jr. Neuropsychological dysfunction in the absence of structural evidence for cerebral ischemia after uncomplicated carotid endarterectomy. *Neurosurgery*. 2006;58(3):474-479. https://doi.org/10.1227/01.NEU.0000197123.09972.EA
34. Iihara K, Murao K, Sakai N, Yamada N, Nagata I, Miyamoto S. Outcome of carotid endarterectomy and stent insertion based on grading of carotid endarterectomy risk: A 7-year prospective study. *Journal of Neurosurgery*. 2006;105(4):546-554. https://doi.org/10.3171/jns.2006.105.4.546
35. McDonnell CO, Fearn SJ, Baker SR, Goodman MA, Price D, Lawrence-Brown MMD. Value of Diffusion-weighted MRI During Carotid Angioplasty and Stenting. *European Journal of Vascular and Endovascular Surgery*. 2006;32(1):46-50. https://doi.org/10.1016/j.ejvs.2005.12.026
36. Piñero P, González A, Mayol A, Martínez E, González-Marcos JR, Boza F, Cayuela A, Gil-Peralta A. Silent ischemia after neuroprotected percutaneous carotid stenting: A diffusion-weighted MRI study. *American Journal of Neuroradiology*. 2006;27(6):1338-1345. https://doi.org/10.1016/s0749-4041(08)70872-8
37. Du Mesnil De Rochemont R, Schneider S, Yan B, Lehr A, Sitzer M, Berkefeld J. Diffusion-weighted MR imaging lesions after filter-protected stenting of high-grade symptomatic carotid artery stenoses. *American Journal of Neuroradiology*. 2006;27(6):1321-1325.
38. Schillinger M, Dick P, Wiest G, Gentzsch S, Sabeti S, Haumer M, Willfort A, Nasel C, Wöber C, Zeitlhofer J, Minar E. Covered versus bare self-expanding stents for endovascular treatment of carotid artery stenosis: A stopped randomized trial. *Journal of Endovascular Therapy*. 2006;13(3):312-319. https://doi.org/10.1583/06-1819.1
39. El-Koussy M, Schroth G, Do DD, Gralla J, Nedeltchev K, von Bredow F, Remonda L, Brekenfeld C. Periprocedural embolic events related to carotid artery stenting detected by diffusion-weighted MRI: Comparison between proximal and distal embolus protection devices. *Journal of Endovascular Therapy*. 2007;14(3):293-303. https://doi.org/10.1583/06-1990.1
40. Peynircioglu B, Geyik S, Yavuz K, Cil BE, Saatci I, Cekirge S. Exclusion of atherosclerotic plaque from the circulation using stent-grafts: Alternative to carotid stenting with a protection device? *CardioVascular and Interventional Radiology*. 2007;30(5):854-860. https://doi.org/10.1007/s00270-007-9010-0
41. Ghorab K, Macian F, Adoukounou T, Magy L, Chapot R, Vallat JM. Carotid angioplasty stenting revisited: Clinical and radiological (MRI) outcome. *Journal of Stroke and Cerebrovascular Diseases*. 2008;25(1-2):21-25. Epub 2007 Nov 22. PMID: 18033954. https://doi.org/10.1159/000111495
42. Palombo G, Faraglia V, Stella N, Giugni E, Bozzao A, Taurino M. Late evaluation of silent cerebral ischemia detected by diffusion-weighted MR imaging after filter-protected carotid artery stenting. *American Journal of Neuroradiology*. 2008;29(7):1340-1343. https://doi.org/10.3174/ajnr.A1102
43. Posacioglu H, Engin C, Cinar C, Apaydin AZ, Oran I, Parildar M, Calli C, Oguz E, Memis A. Carotid endarterectomy versus carotid artery stenting: Findings in regard to neuroclinical outcomes and diffusion-weighted imaging. *Texas Heart Institute Journal*. 2008;35(4):395-401. PMID: 19156231; PMCID: PMC2607080.
44. Schofer J, Arendt M, Tübler T, Sandstede J, Schlüter M. Late Cerebral Embolization After Emboli-Protected Carotid Artery Stenting Assessed by Sequential Diffusion-Weighted Magnetic Resonance Imaging. *JACC. Cardiovascular Interventions*. 2008;1(5):571-577. https://doi.org/10.1016/j.jcin.2008.06.008
45. Faggioli GL, Ferri M, Rapezzi C, Tonon C, Manzoli L, Stella A. Atherosclerotic aortic lesions increase the risk of cerebral embolism during carotid stenting in patients with complex aortic arch anatomy. *Journal of Vascular Surgery*. 2009;49(1):80-85. https://doi.org/10.1016/j.jvs.2008.08.014
46. Faraglia V, Palombo G, Stella N, Rizzo L, Taurino M, Bozzao A. Cerebral Embolization during Transcervical Carotid Stenting with Flow Reversal: A Diffusion-Weighted Magnetic Resonance Study. *Annals of Vascular Surgery*. 2009;23(4):429-435. https://doi.org/10.1016/j.avsg.2008.09.009
47. Tedesco MM, Dalman RL, Zhou W, Coogan SM, Lane B, Lee JT. Reduction of postprocedure microemboli following retrospective quality assessment and practice improvement measures for carotid angioplasty and stenting. *Journal of Vascular Surgery*. 2009;49(3):607-613. https://doi.org/10.1016/j.jvs.2008.10.031
48. Gattuso R, Martinelli O, Alunno A, Carotid stenting and transcranial doppler monitoring: Indications for carotid stenosis treatment. *Vascular and Endovascular Surgery*. 2010;44(7):535-538. https://doi.org/10.1177/1538574410375313
49. Palombo G, Stella N, Faraglia V, Rizzo L, Fantozzi C, Bozzao A, Taurino M. Cervical Access for Filter-protected Carotid Artery Stenting: A Useful Tool to Reduce Cerebral Embolisation. *European Journal of Vascular and Endovascular Surgery*. 2010;39(3):252-257. https://doi.org/10.1016/j.ejvs.2009.11.011
50. Timaran CH, Rosero EB, Martinez AE, Ilarraza A, Modrall JG, Clagett GP. Atherosclerotic plaque composition assessed by virtual histology intravascular ultrasound and cerebral embolization after carotid stenting. *Journal of Vascular Surgery*. 2010;52(5):1188-1195. https://doi.org/10.1016/j.jvs.2010.05.101
51. Mitsuoka H, Shintani T, Furuya H, Nakao Y, Higashi S. Ultrasonographic Character of Carotid Plaque and Postprocedural Brain Embolisms in Carotid Artery Stenting and Carotid Endarterectomy. *Annals of Vascular Diseases*. 2011;4(2):106-109. https://doi.org/10.3400/avd.oa.11.00007
52. Pinter L, Ribo M, Loh C, Lane B, Roberts T, Chou TM, Kolvenbach RR. Safety and feasibility of a novel transcervical access neuroprotection system for carotid artery stenting in the PROOF Study. *Journal of Vascular Surgery*. 2011;54(5):1317-1323. https://doi.org/10.1016/j.jvs.2011.04.040
53. Uchiyama N, Misaki K, Mohri M, Watanabe T, Hirota Y, Nakada M, Hayashi Y, Ueda F, Hamada J. Association between carotid plaque composition assessed by multidetector computed tomography and cerebral embolism after carotid stenting. *Neuroradiology*. 2012;54(5):487-493. https://doi.org/10.1007/s00234-011-0920-9
54. Bijuklic K, Wandler A, Hazizi F, Schofer J. The PROFI study (Prevention of cerebral embolization by proximal balloon occlusion compared to filter pro-

tection during carotid artery stenting): A prospective randomized trial. *Journal of the American College of Cardiology*. 2012;59(15):1383-1389. https://doi.org/10.1016/j.jacc.2011.11.035

55. Felli MM, Alunno A, Castiglione A, Malaj A, Faccenna F, Jabbour J, Laurito A, Stavri D, Gossetti B. CEA versus CAS: Short-term and mid-term results. *International Angiology*. 2012;31(5):420-426.
56. Leal I, Orgaz A, Flores Á, Gil J, Rodríguez R, Peinado J, Criado E, Doblas M. A diffusion-weighted magnetic resonance imaging-based study of transcervical carotid stenting with flow reversal versus transfemoral filter protection. *Journal of Vascular Surgery*. 2012;56(6):1585-1590. https://doi.org/10.1016/j.jvs.2012.05.107
57. Tulip HH, Rosero EB, Higuera AJ, Ilarraza A, Valentine RJ, Timaran CH. Cerebral embolization in asymptomatic versus symptomatic patients after carotid stenting. *Journal of Vascular Surgery*. 2012;56(6):1579-1584. https://doi.org/10.1016/j.jvs.2012.06.074
58. Cano MN, Kambara AM, de Cano SJ, Pezzi Portela LA, Paes ÂT, Costa JR Jr, Abizaid AA, Moreira SM, Sousa AG, Sousa JE. Randomized comparison of distal and proximal cerebral protection during carotid artery stenting. *JACC. Cardiovascular Interventions*. 2013;6(11):1203-1209. https://doi.org/10.1016/j.jcin.2013.07.006
59. Castro-Afonso LH, Abud LG, Rolo JG, Santos AC, Oliveira Ld, Barreira CM, Velasco TR, Pontes-Neto OM, Abud DG. Flow reversal versus filter protection a pilot carotid artery stenting randomized trial. *Circulation. Cardiovascular Interventions*. 2013;6(5):552-559. https://doi.org/10.1161/CIRCINTERVENTIONS.113.000479
60. Cho J, Lee KK, Yun WS, Kim HK, Hwang YH, Huh S. Selective shunt during carotid endarterectomy using routine awake test with respect to a lower shunt rate. *Journal of the Korean Surgical Society*. 2013;84(4):238-244. https://doi.org/10.4174/jkss.2013.84.4.238
61. Harada K, Kakumoto K, Morioka J, Saito T, Fukuyama K. Combination of flow reversal and distal filter for cerebral protection during carotid artery stenting. *Annals of Vascular Surgery*. 2014;28(3):651-658. https://doi.org/10.1016/j.avsg.2013.04.032
62. Patti G, Tomai F, Melfi R, Ricottini E, Macrì M, Sedati P, Giardina A, Aurigemma C, Leporace M, D'Ambrosio A, Di Sciascio G. Strategies of clopidogrel load and atorvastatin reload to prevent ischemic cerebral events in patients undergoing protected carotid stenting: Results of the randomized ARMYDA-9 CAROTID (clopidogrel and atorvastatin treatment during carotid artery stenting. *Journal of the American College of Cardiology*. 2013;61(13):1379-1387. https://doi.org/10.1016/j.jacc.2013.01.015
63. Pini R, Faggioli G, Fittipaldi S, Pasquinelli G, Tonon C, Beltrandi E, Mauro R, Stella A. Inflammatory mediators and cerebral embolism in carotid stenting: New markers of risk. *Journal of Endovascular Therapy*. 2013;20(5):684-694. https://doi.org/10.1583/13-4354R.1
64. Sfyroeras GS, Bessias N, Moulakakis KG, Lyra S, Kotsikoris I, Andrikopoulos V, Liapis CD. New cerebral ischemic lesions after carotid endarterectomy. *Annals of Vascular Surgery*. 2013;27(7):883-887. https://doi.org/10.1016/j.avsg.2012.10.019
65. Takayama K, Taki W, Toma N, Nakahara I, Maeda M, Tanemura H, Kuroiwa T, Imai K, Sakamoto M, Nakagawa I, Masuo O, Myouchin K, Wada T, Suzuki H. Effect of Pitavastatin on Preventing Ischemic Complications with Carotid Artery Stenting: A Multicenter Prospective Study — EPOCH-CAS Study. *CardioVascular and Interventional Radiology*. 2014;37(6):1436-1443. https://doi.org/10.1007/s00270-013-0813-x
66. Tanemura H, Maeda M, Ichikawa N, Miura Y, Umeda Y, Hatazaki S, Toma N, Asakura F, Suzuki H, Sakaida H, Matsushima S, Taki W. High-risk plaque for carotid artery stenting evaluated with 3-dimensional T1-weighted gradient echo sequence. *Stroke*. 2013;44(1):105-110. https://doi.org/10.1161/STROKEAHA.112.663138
67. Gunduz Y, Akdemir R, Ayhan LT, Keser N. Can Doppler flow parameters of carotid stenosis predict the occurrence of new ischemic brain lesions detected by diffusion-weighted MR imaging after filter-protected internal carotid artery stenting? *American Journal of Neuroradiology*. 2014;35(4):760-765. https://doi.org/10.3174/ajnr.A3904
68. Ikeda G, Tsuruta W, Nakai Y, Shiigai M, Marushima A, Masumoto T, Tsurushima H, Matsumura A. Anatomical risk factors for ischemic lesions associated with carotid artery stenting. *Interventional Neuroradiology*. 2014;20(6):746-754. https://doi.org/10.15274/INR-2014-10075
69. Lee JH, Suh BY. Risk factor analysis of new brain lesions associated with carotid endarterectmy. *Annals of Surgical Treatment and Research*. 2014; 86(1):39-44. https://doi.org/10.4174/astr.2014.86.1.39
70. Kuliha M, Roubec M, Procházka V, Randomized clinical trial comparing neurological outcomes after carotid endarterectomy or stenting. *British Journal of Surgery*. 2015;102(3):194-201. https://doi.org/10.1002/bjs.9677
71. Maruyama D, Fukuda K, Kataoka H, Morita Y, Nishimura K, Kawamura Y, Iihara K. Evaluation of carotid artery outward remodeling by T1-weighted magnetic resonance imaging in carotid endarterectomy and stenting. *Journal of Vascular Surgery*. 2015;61(6):1464-1471.e1. https://doi.org/10.1016/j.jvs.2015.01.029
72. Sakamoto S, Kiura Y, Okazaki T, Shinagawa K, Ishii D, Ichinose N, Kurisu K. Carotid artery stenting for vulnerable plaques on MR angiography and ultrasonography: utility of dual protection and blood aspiration method. *Journal of Neurointerventional Surgery*. 2016;8(10):1011-1015. https://doi.org/10.1136/neurintsurg-2015-012052
73. Schofer J, Musiałek P, Bijuklic K, Kolvenbach R, Trystula M, Siudak Z, Sievert H. A Prospective, Multicenter Study of a Novel Mesh-Covered Carotid Stent the CGuard CARENET Trial (Carotid Embolic Protection Using MicroNet). *JACC. Cardiovascular Interventions*. 2015;8(9):1229-1234. https://doi.org/10.1016/j.jcin.2015.04.016
74. Varetto G, Gibello L, Faletti R, Gattuso A, Garneri P, Castagno C, Quaglino S, Rispoli P. Contrast-enhanced ultrasound to predict the risk of microembolization during carotid artery stenting. *Radiologica Medica*. 2015; 120(11):1050-1055. https://doi.org/10.1007/s11547-015-0530-4
75. Bourke VC, Bourke BM, Beiles CB. Operative factors associated with the development of new brain lesions during awake carotid endarterectomy. *European Journal of Vascular and Endovascular Surgery*. 2016;51(2):167-173. https://doi.org/10.1016/j.ejvs.2015.08.022
76. Chung GH, Jeong JY, Kwak HS, Hwang SB. Associations between cerebral embolism and Carotid intraplaque hemorrhage during protected Carotid artery stenting. *American Journal of Neuroradiology*. 2016;37(4):686-691. https://doi.org/10.3174/ajnr.A4576
77. Gossetti B, Gattuso R, Irace L, Faccenna F, Venosi S, Bozzao L, Fiorelli M, Andreoli R, Gossetti C. Embolism to the brain during carotid stenting and surgery. *Acta Chirurgica Belgica*. 2016;107(2):151-154. https://doi.org/10.1080/00015458.2007.11680032
78. Ruffino MA, Faletti R, Bergamasco L, Fonio P, Righi D. Incidence of New Ischaemic Brain Lesions After Carotid Artery Stenting with the Micromesh Roadsaver Carotid Artery Stent: A Prospective Single-Centre Study. *Cardio-Vascular and Interventional Radiology*. 2016;39(11):1541-1549. https://doi.org/10.1007/s00270-016-1454-7
79. Školoudík D, Kuliha M, Hrbáč T, Jonszta T, Herzig R. Sonolysis in prevention of brain infarction during carotid Endarterectomy & Stenting (SONOBUSTER): A randomized, controlled trial. *European Heart Journal*. 2016;37(40):3096-3102. https://doi.org/10.1093/eurheartj/ehv492
80. Fukumitsu R, Yoshida K, Kurosaki Y, Torihashi K, Sadamasa N, Koyanagi M, Narumi O, Sato T, Chin M, Handa A, Yamagata S, Miyamoto S. Short-Term Results of Carotid Endarterectomy and Stenting After the Introduction of Carotid Magnetic Resonance Imaging: A Single-Institution Retrospective Study. *World Neurosurgery*. 2017;101:308-314. https://doi.org/10.1016/j.wneu.2017.02.032
81. Kotsugi M, Takayama K, Myouchin K, Wada T, Nakagawa I, Nakagawa H, Taoka T, Kurokawa S, Nakase H, Kichikawa K. Carotid Artery Stenting: Investigation of Plaque Protrusion Incidence and Prognosis. *JACC. Cardiovascular Interventions*. 2017;10(8):824-831. https://doi.org/10.1016/j.jcin.2017.01.029
82. Kuzhuget R, Starodubtsev V, Ignatenko P, Starodubtseva A, Voroshilina O, Ruzankin P, Karpenko A. The role of stump pressure and cerebral oximetry in predicting ischaemic brain damage during carotid endarterectomy. *Brain Injury*. 2017;31(13-14):1944-1950. https://doi.org/10.1080/02699052.2017.1347279
83. Maggio P, Altamura C, Lupoi D, Paolucci M, Altavilla R, Tibuzzi F, Passarelli F, Arpesani R, Di Giambattista G, Grasso RF, Luppi G, Fiacco F, Silvestrini M, Pasqualetti P, Vernieri F. The Role of White Matter Damage in the Risk of Periprocedural Diffusion-Weighted Lesions after Carotid Artery Stenting. *Journal of Stroke and Cerebrovascular Diseases Extra*. 2017;7(1):1-8. https://doi.org/10.1159/000452717
84. Mizobe T, Nakamura M, Motooka Y, Ashida N, Sugihara M. Impact of Additional Lipid-Lowering Therapy on New Ischemic Lesions of Diffusion-Weighted Imaging in Carotid Artery Stenting. *Journal of Stroke and Cerebrovascular Diseases*. 2018;27(3):764-770. https://doi.org/10.1016/j.jstrokecerebrovasdis.2017.10.009
85. Pascot R, Daoudal A, Cardon A, Godet G, Lucas A, Clochard E, Gauvrit JY, Le Teurnier Y, Kaladji A. Evaluation by Magnetic Resonance Imaging of Silent Brain Infarcts in Preoperative and Postoperative Asymptomatic Carotid Surgery. *Annals of Vascular Surgery*. 2017;43:258-264. https://doi.org/10.1016/j.avsg.2016.10.067
86. Abiko M, Sakamoto S, Ochiai J, Yamada N, Kuroki K, Kurisu K. Applicability of Carotid Artery Stenting for Patients 80 Years or Older: A Single-Center Experience. *World Neurosurgery*. 2018;119:e323-e327. https://doi.org/10.1016/j.wneu.2018.07.142

87. Ito H, Uchida M, Sase T, Kushiro Y, Wakui D, Onodera H, Takasuna H, Morishima H, Oshio K, Tanaka Y. Risk factors of contralateral microembolic infarctions related to carotid artery stenting. *Neurologia Medico-Chirurgica (Tokyo)*. 2018;58(7):311-319. https://doi.org/10.2176/nmc.oa.2018-0023

88. Myouchin K, Takayama K, Wada T, Miyasaka T, Tanaka T, Kotsugi M, Kurokawa S, Nakagawa H, Kichikawa K. Carotid Artery Stenting Using a Closed-Cell Stent-in-Stent Technique for Unstable Plaque. *Journal of Endovascular Therapy*. 2019;26(4):565-571. https://doi.org/10.1177/1526602819847698

89. Orlický M, Hrbáč T, Sameš M, Vachata P, Hejčl A, Otáhal D, Havelka J, Netuka D, Herzig R, Langová K, Školoudík D. Anesthesia type determines risk of cerebral infarction after carotid endarterectomy. *Journal of Vascular Surgery*. 2019;70(1):138-147. https://doi.org/10.1016/j.jvs.2018.10.066

90. Ruffino MA, Faletti R, Fronda M, Gatti M, Bergamasco L, Gibello L, Varetto G, Righi D, Rispoli P, Fonio P. Early Embolization After Carotid Artery Stenting with Mesh-Covered Stent: Role of Diffusion-Weighted Magnetic Resonance Imaging as Pre-procedural Predictor and Discriminant Between Intra- and Post-procedural Events. *CardioVascular and Interventional Radiology*. 2019;42(6):812-819. https://doi.org/10.1007/s00270-019-02173-1

91. Taguchi A, Sakamoto S, Okazaki T, Oshita J, Kuwabara M, Kurisu K. Safety of carotid artery stenting for elderly patients with cervical carotid artery stenosis. *Interventional Neuroradiology*. 2020;26(4):439-445. https://doi.org/10.1177/1591019919900831

92. Yan D, Tang X, Shi Z, Wang L, Lin C, Guo D, Fu W. Perioperative and Follow-up Results of Carotid Artery Stenting and Carotid Endarterectomy in Patients with Carotid Near-Occlusion. *Annals of Vascular Surgery*. 2019;59:21-27. https://doi.org/10.1016/j.avsg.2019.01.019

93. Rots ML, Fassaert LMM, Kappelle LJ, de Groot MCH, Haitjema S, Bonati LH, van Klei WA, de Borst GJ. Intra-Operative Hypotension is a Risk Factor for Post-operative Silent Brain Ischaemia in Patients With Pre-operative Hypertension Undergoing Carotid Endarterectomy. *European Journal of Vascular and Endovascular Surgery*. 2020;59(4):526-534. https://doi.org/10.1016/j.ejvs.2020.01.007

94. Vanzin JR, de Castro-Afonso LH, Santos MN, Manzato LB, Nakiri GS, Monsignore LM, Trivelato FP, Rezende MTS, Pontes-Neto OM, Abud DG. Casper vs. Closed-Cell Stent: Carotid Artery Stenting Randomized Trial. *Clinical Neuroradiology*. 2021;31(3):843-852. https://doi.org/10.1007/s00062-020-00937-8

95. Maeda Y, Sakamoto S, Okazaki T, Kuwabara M. Carotid Artery Stenting in Patients With Contralateral Carotid Occlusion Using a Combined Protection Method. *Vascular and Endovascular Surgery*. 2022;56(5):495-500. https://doi.org/10.1177/15385744221087814

96. Lamarca MP, Flores Á, Martín A, Peinado J, Estébanez S, Arriola M, Llergo B, García E, Tique J, Torralbas F, Millán E, Rigolin M, Lobato P, Segundo JC, Morín M, Jamilena Á, Moreno R, Orgaz A. Prospective evaluation of acute cerebral injury by DW-MRI following transcarotid artery revascularization using a double-layer micromesh stent. *The Journal of Cardiovascular Surgery (Torino)*. 2023;64(4):583-590. https://doi.org/10.23736/S0021-9509.23.12764-9

97. Vermeer SE, Prins ND, den Heijer T, Hofman A, Koudstaal PJ, Breteler MMB. Silent Brain Infarcts and the Risk of Dementia and Cognitive Decline. *New England Journal of Medicine*. 2003;348(13):1215-1222. https://doi.org/10.1056/nejmoa022066

Поступила 16.01.2026
Received 16.01.2026
Принята к печати 05.03.2026
Accepted 05.03.2026