Анестезиология и реаниматология
2020, №2, с. 60-64
https://doi.org/10.17116/anaesthesiology202002160

Russian Journal of Anaesthesiology and Reanimatology
2020, №2, pp. 60-64
https://doi.org/10.17116/anaesthesiology202002160

Оценка эффективности периоперационной инфильтрации раны ропивакаином при операциях на поясничном отделе позвоночника

© С.А. МАКАРОВ, К.м.н. К.П. МИКАЕЛЯН, А.В. ГОНЧАРОВА, Э.Л. ПОГОСЯН

ФГБНУ Российский научный центр хирургии им. акад. Б.В. Петровского. 119991, Абрикосовский пер., 2; г. Москва, РФ, Отделение травматолого-ортопедическое (хирургии позвоночника) (зав. — проф. А.Г. Аганесов), Отдел анестезиологии и реаниматологии (руководитель — акад. РАН А.А. Бунятян)

РЕЗЮМЕ

Цель исследования — получить объективные данные результатов периоперационной инфильтрации раны 0,25% раствором ропивакаина при поясничной микродискэктомии на послеоперационный болевой синдром, использование опиоидных анальгетиков и НПВС в раннем послеоперационном периоде.

Материал и методы. Были выбраны 103 пациента с дегенеративными заболеваниями поясничного отдела позвоночника, которым проведена микрохирургическая дискэктомия с установкой межостистого динамического импланта DIAM. Уровень послеоперационной боли оценивался по ВАШ и дополнительно количество потребленных анальгетиков — по схеме ВОЗ, что позволило получить более объективный результат по сравнению с изолированным использованием ВАШ. Критериями эффективности были послеоперационная интенсивность боли через 1, 3, 6, 12, 24, 48 и 72 ч после операции по ВАШ и количество набранных баллов анальгезирующей терапии по схеме ВОЗ через 1, 3, 6, 12, 24, 48, 72 ч после операции.

Результаты. В основной группе отмечено уменьшение потребления опиоидных анальгетиков в среднем на 54,4% при сопоставимом уровне обезболивания в обеих группах.

Заключение. При применении предложенной нами методики отмечается значительное снижение потребления опиоидных анальгетиков в сочетании с уменьшением уровня боли у пациентов с исходным хроническим болевым синдромом, после операций на поясничном отделе позвоночника. Разработанная методика может быть рекомендована всем пациентам, особенно актуальна она для лиц, у которых использование НПВС и опиоидных анальгетиков связано с повышенным риском развития осложнений (пациенты с эрозивно-язвенными заболеваниями ЖКТ, с нарушением функции печени и почек, пациенты старшего возраста).

Ключевые слова: *послеоперационная боль; шкала ВОЗ; обезболивание; местные анестетики; ропивакаин; остеохондроз; грыжа межпозвонкового диска; микродискэктомия; динамические импланты; DIAM.*

ИНФОРМАЦИЯ ОБ АВТОРАХ:

Макаров С.А. — https://orcid.org/0000-0001-7237-240X
Микаелян К.П. — https://orcid.org/0000-0002-4207-8530
Гончарова А.В. — https://orcid.org/0000-0003-1414-8500
Погосян Э.Л. — https://orcid.org/0000-0002-0423-036X

КАК ЦИТИРОВАТЬ:

Макаров С.А., Микаелян К.П., Гончарова А.В., Погосян Э.Л. Оценка эффективности периоперационной инфильтрации раны ропивакаином при операциях на поясничном отделе позвоночника. *Анестезиология и реаниматология*. 2020;2:60-64. https://doi.org/10.17116/anaesthesiology202002160

Perioperative infiltration of the wound with ropivacaine in lumbar spine surgery

© S.A. MAKAROV, K.P. MIKAELYAN, E.L. POGOSYAN, A.V. GONCHAROVA

Petrovsky National Research Centre for Surgery, Moscow, Russia

ABSTRACT

Objective. To analyze the effect of perioperative wound infiltration with a 0.2% solution of ropivacaine on postoperative pain and administration of opioid analgesics and NSAIDs in early postoperative period.

Material and methods. There were 103 patients with degenerative lumbar spine diseases who underwent microdiscectomy with DIAM dynamic interspinous stabilization. Postoperative pain intensity was evaluated using VAS scoring system, analgesics consumption was assessed using WHO scheme. This approach ensured more objective result compared with isolated VAS score. Effectiveness criteria were VAS score of postoperative pain intensity in 1, 3, 6, 12, 24, 48 and 72 hours after surgery and WHO scheme score in 1, 3, 6, 12, 24, 48 and 72 hours after surgery.

Results. Reduced consumption of opioid analgesics by 54.4% was observed in the main group.

Conclusion. The proposed technique results a significant decrease of opioid analgesics consumption in combination with reduced pain syndrome in patients with initial chronic pain syndrome after lumbar spine surgery. This approach may be recommended in all patients. It is especially relevant for people with various contraindications for NSAIDs and opioid analgesics intake (erosive and ulcerative diseases of the gastrointestinal tract, impaired liver and kidney function, advanced age patients).

Keywords*: postoperative pain, WHO scale, analgesia, ropivacaine, local anesthetics, spinal disc herniation, microdiscectomy, dynamic implants, DIAM.*

Автор, ответственный за переписку: Макаров Сергей Александрович — e-mail: makarov.spine@gmail.com

Corresponding author: Makarov S.A. — e-mail: makarov.spine@gmail.com

INFORMATION ABOUT THE AUTHORS:
Makarov S.A. — https://orcid.org/0000-0001-7237-240X
Mikayelyan K.P. — https://orcid.org/0000-0002-4207-8530
Goncharova A. — https://orcid.org/0000-0003-1414-8500
Pogosyan E.L. — https://orcid.org/0000-0002-0423-036X

TO CITE THIS ARTICLE:
Makarov SA, Mikaelyan KP, Pogosyan EL, Goncharova AV. Perioperative infiltration of the wound with ropivacaine in lumbar spine surgery. *Russian Journal of Anaesthesiology and Reanimatology = Anesteziologiya i Reanimatologiya*. 2020;2:60-64. (In Russ.). https://doi.org/10.17116/anaesthesiology202002160

Введение

Боль в спине занимает ведущее положение в структуре обращаемости за медицинской помощью. По данным эпидемиологического исследования, проведенного в одной из поликлиник Москвы, из 1300 первичных пациентов, обратившихся за амбулаторной медицинской помощью, у 24,9% основной причиной обращения была боль в нижней части спины, а всего в течение последнего года боль в спине беспокоила больше половины (52,9%) опрошенных пациентов [1, 2]. Результаты эпидемиологического исследования, включившего опрос более 46 тыс. жителей разных стран Европы и Израиля, показали, что хронической болью в нижней части спины страдает 18% населения [3]. Дегенеративно-дистрофические изменения поясничного отдела позвоночника занимают 5-е место среди причин госпитализации и 3-е место среди причин хирургического лечения [4]. В свою очередь грыжи межпозвонковых дисков являются самым распространенным дегенеративным заболеванием поясничного отдела позвоночника [5].

Успехи спинальной хирургии, а также расширение возможностей в инструментальной диагностике агента, компримирующего нервные структуры в позвоночном канале, приводят к неизменному росту из года в год числа оперативных вмешательств на пояснично-крестцовом отделе позвоночника [6]. Более 80% пациентов после проведенных операций на поясничном отделе позвоночника в раннем послеоперационном периоде испытывают боли в области послеоперационной раны от средней до высокой интенсивности. Опиоидные анальгетики и НПВС являются традиционной терапией, однако их изолированное применение сопровождается неудобством для пациентов, возможным развитием осложнений, таких как тошнота, рвота, головокружение, головная боль, когнитивные расстройства, особенно часто такого рода осложнения развиваются у пациентов старшей возрастной группы [7]. Мультимодальная анальгезия является более предпочтительным методом, позволяющим минимизировать побочные эффекты от использования больших доз монопрепаратов. Мультимодальная анальгезия предусматривает одновременное назначение двух и более анальгетиков и/или методов обезболивания, обладающих различными механизмами действия и позволяющих достичь адекватной аналгезии при минимуме побочных эффектов. Ее основой является назначение неопиоидных анальгетиков (НПВС и парацетамола) в сочетании с использованием опиоидных анальгетиков, однако использование НПВС у пациентов с хроническим болевым синдромом зачастую невозможно из-за возникших на фоне их длительного приема (в предоперационном периоде) язвенно-эрозивных заболеваний ЖКТ [8, 9]. Таким образом, проблема снижения потребления анальгетиков в послеоперационном периоде на сей день является актуальной и до конца не решенной.

Актуальность исследования

В мировой литературе опубликован ряд исследований, посвященных изучению влияния периоперационной инфильтрации раны растворами анестетиков на уровень послеоперационной боли при проведении декомпрессивных операций на позвоночнике (Jirarattanphochai, 2007; Gurbet, 2008; Esmail, 2008; Rahmanian, 2014; Mitra, 2017; Бывальцев, 2017; Swennen, 2017) [7, 10—15]. В этих научных работах для оценки результатов используются опросники (ВАШ, ODI, SF-36) или изучается изолированное потребление отдельного анальгетика. Однако конечное влияние интраоперационной инфильтрации растворами анестетиков на качественный и количественный состав мультимодальной анальгезии ни в одном исследовании не осуществлялось. Таким образом, в предлагаемом исследовании произведена объективизация результатов исследования посредством дополнительного использования схемы ВОЗ, которая отражает точное количество и вид потребленных анальгетиков.

Цель исследования — получить объективные данные результатов периоперационной инфильтрации раны 0,25% раствором ропивакаина при поясничной микродискэктомии на послеоперационный болевой синдром, использование опиоидных анальгетиков и НПВС в раннем послеоперационном периоде.

Материал и методы

Проведено проспективное двойное слепое рандомизированное плацебо-контролируемое исследование в травматолого-ортопедическом отделении (хирургии позвоночника) и отделе анестезиологии и реаниматологии ФГБНУ РНЦХ им. акад. Б.В. Петровского. Были выбраны 103 пациента с дегенеративными заболеваниями поясничного отдела позвоночника (грыжа межпозвонкового диска, стеноз позвоночного канала на одном уровне), которым проведена микрохирургическая дискэктомия с установкой межостистого динамического импланта DIAM. 52 пациента составили основную группу исследования, 51 пациент — контрольную группу.

Критерии включения: возраст старше 18 лет, физический статус 1 или 2 по шкале ASA. Критерии исключения включают в себя известные в прошлом аллергические реакции, противопоказания к использованию ропивакаина или опиоидных анальгетиков, беременность и лактация. Уровень боли по ВАШ 0—1 оценивался как отличный результат, 2—3 — хороший, 4—5 — удовлетворительный, 5 и бо-

лее — неудовлетворительный результат. Послеоперационное потребление анальгетиков оценивалось по протоколу ВОЗ 3-х уровней (M. Brock, P. Kunkel, Papavero, 2008)

Каждый пациент получал первый уровень анальгезирующей терапии в день операции (кетопрофен 100 мг 3 р/день). Дальнейшее назначение анальгетиков производилось по необходимости. Оценка проводилась в «анальгезирующих баллах», набираемых пациентом за каждый прием анальгетика. Каждый дополнительный прием сверх планового назначения оценивался как дополнительный балл: $^1/_3$ балла за терапию 1 уровня, $^1/_2$ балла — 2 уровня, 1 балл — 3 уровня. В качестве стандартной терапии 1 уровня использовалось кетопрофена 100 мг внутримышечно; 2 уровня — трамадола 100 мг внутримышечно; 3 уровня — тримепередина 10 мг внутримышечно. Данная анальгезия продолжалась 72 ч после операции.

Пациентам проводилась следующая предоперационная подготовка: вечером накануне операции феназепам 10 мг перорально, за 30 мин до операции мидазолам 5 мг внутримышечно. Индукция анестезии: атропин 6—10 мкг/кг, пропофол 0,9 мг/кг; фентанил 2,3 мкг/кг; дексаметазон 8 мг. После введения миорелаксанта (цисатракурия бензилат 0,2 мг/кг) перевод на ИВЛ в режиме PCV-PS, дыхательный объем 10 мл/кг, ЧДД 8—10 в 1 минуту, следуя показателям капнографа $etCO_2$ 30—35 мм рт.ст., FiO_2—0,5, севофлуран (низкопоточная анестезия 0,6 л/мин) 1,5 МАК. Инфузионную терапию во время операции проводили кристаллоидными растворами 5 мл/кг/ч. Поддерживающая доза релаксанта 0,15 мг/кг (по требованию 40—75 мин), фентанила — 3 мкг/кг/ч, последнее введение за 40 минут до окончания операции. За 15 мин до окончания операции вводился ондансетрон 8 мг, метоклопрамид 10 мг, трамадол 100 мг, кетопрофен 100 мг. Всем пациентам проводилась интерламинарная микродискэктомия по Caspar с установкой межостистого динамического импланта на одном уровне.

Перед ушиванием операционной раны пациентам основной группы 20 мл 0,25% раствора ропивакаина инфильтрировали паравертебральные мышцы, подкожно-жировую клетчатку и кожу на всем протяжении. В контрольной группе 20 мл 0,9% раствора натрия хлорида инфильтрировали паравертебральные мышцы и подкожно-жировую клетчатку. Рана была ушита после введения лекарств или физиологического раствора у пациентов обеих групп или косметическим, или адаптирующим швом по Donati, или при помощи кожного степлера. В ране оставался вакуумный дренаж для эвакуации крови. У всех пациентов дренаж удалялся на следующий день после операции, через 2 ч после этого происходила активизация пациента. Выписка из стационара происходила на 4-е сутки после операции.

Все пациенты, врачи и персонал, вовлеченный в послеоперационный контроль боли и сбора данных, не знали, кто из пациентов к какой группе относится.

Критериями эффективности были послеоперационная интенсивность боли через 1, 3, 6, 12, 24, 48 и 72 ч после операции по ВАШ и количество набранных баллов анальгезирующей терапии по схеме ВОЗ через 1, 3, 6, 12, 24, 48, 72 ч после операции.

Статистическая обработка данных: данные исследования представлены в виде среднего значения и стандарт-

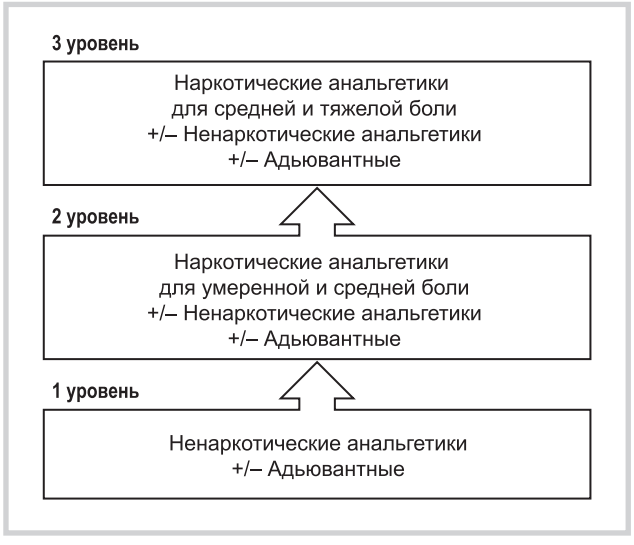

Рис. 1. **Послеоперационное потреление анальгетиков по протоколу ВОЗ 3-х уровней**

Fig. 1. **Postoperative analgesic consumption according to 3-level WHO protocol.**

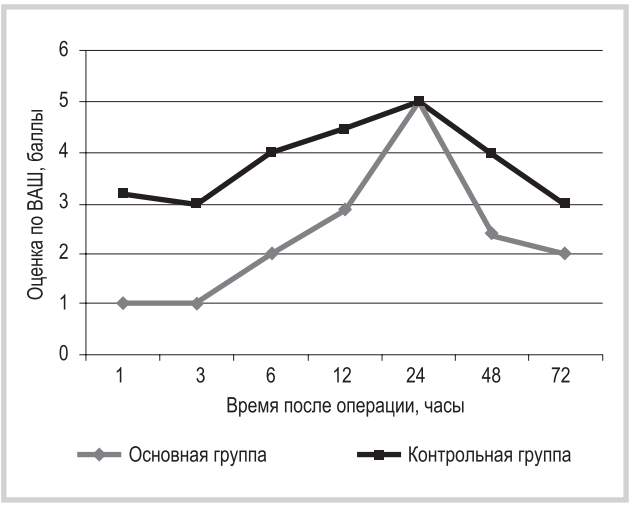

Рис. 2. **Оценка ВАШ в послеоперационном периоде.**

Fig. 2. **Postoperative VAS score.**

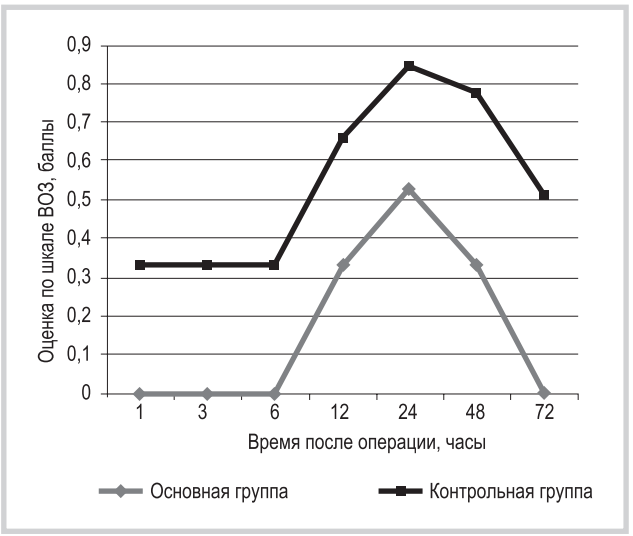

Рис. 3. **Анальгетическая шкала по схеме ВОЗ.**

Fig. 3. **WHO analgesic scale.**

***Таблица 1.* Оценка уровня боли по ВАШ в послеоперационном периоде**
***Table 1.* VAS score of postoperative pain intensity**

Время после операции (часы)	ВАШ (среднее количество баллов)		
	основная группа (n=52)	контрольная группа (n=51)	уровень значимости, p
1	1,0 (0—2,0)*	3,2±1,37	0,000137
3	1,0 (0—3)*	3,0 (2—4)	0,000284
6	2,0±1,73*	4,0 (2—4)	0,00619
12	2,87±1,36*	4,47±1,06	0,0012
24	5 (3—6)	5,0±1,36	0,787
48	2,4±1,5*	4,0±1,19	0,0032
72	2,0 (0—3)*	3 (2—4)	0,003

Примечание. * — достоверное отличие от группы контроля, p<0,05.

***Таблица 2.* Оценка использование анальгетиков в послеоперационном периоде**
***Table 2.* Administration of analgesics in postoperative period**

Время после операции (час)	Шкала ВОЗ (среднее количество баллов)		
	основная группа (n=52)	контрольная группа (n=51)	уровень значимости, p
1	0 (0—0,5)*	0,33 (0—0,5)	0,0488*
3	0*	0,33 (0—0,5)	0,000622*
6	0 (0—0,33)	0,33 (0—0,5)	0,0649
12	0,33 (0—1,0)	0,66 (0—1,0)	0,78746
24	0,522±0,445*	0,842±0,337	0,0347*
48	0,33 (0—1)*	0,775±0,313	0,00659*
72	0 (0—0,5)*	0,51±0,28	0,029*

Примечание. * — достоверное отличие от группы контроля, p<0,05.

ного отклонения (M±s) при нормальном распределении и как медиана Me (10—90 процентилей) при ненормальном распределении. Соответствие распределения нормальному рассчитывалось с помощью критерия Шапиро-Уилка. Обработка результатов выполнена методами вариационной статистики с использованием t-критерия Стьюдента и критерия Манна-Уитни для независимых выборок. Различия считали достоверным при уровне значения p<0,05

Результаты

В основной группе отличные и хорошие результаты через 6 часов после операции зафиксированы у 100%; к концу первых суток — у 83%. В контрольной группе эти данные составляют 58,7 и 54,3%. На следующие после операции сутки и в основной, и в контрольной группах отмечается резкое увеличение интенсивности болевого синдрома (16,7 и 15,3% отличных и хороших результатов соответственно). К концу вторых суток после операции и далее мы опять отмечаем значительную разницу между основной и контрольной группами (73,5 и 50,2% отличных и хороших результатов). При этом надо отметить, что среднее количество баллов по протоколу потребления анальгетиков ВОЗ в основной группе было меньше в 2,2 раза (1,4 единиц ВОЗ в основной группе против 3,5 в контрольной).

Обсуждение

Анализ наших измерений показал, что в первые сутки после операции при соблюдении пациентами постельного режима отмечен очень низкий уровень боли по ВАШ у пациентов в основной группе. Усиление же болевого синдрома во вторые сутки после операции в обеих группах мы связываем с активизацией больных и резким увеличением нагрузки на зону послеоперационной раны с одновременным прекращением действия ропивакаина. В дальнейшем же, несмотря на окончание действия местной анестезии, мы также отмечаем значительное уменьшение болевого синдрома в основной группе, несмотря на двукратное снижение использования НПВС и наркотических анальгетиков.

Заключение

Использование в схеме мультимодальной анальгезии 0,25% раствора ропивакаина в виде однократной инфильтрации паравертебральных мышц, подкожно-жировой клетчатки и кожи периоперационно более чем в два раза (на 60%) снижает потребление опиоидных анальгетиков в раннем послеоперационном периоде при улучшении общего уровня обезболивания у пациентов с исходным хроническим болевым синдромом после операций на поясничном отделе позвоночника. Разработанная методика может быть рекомендована всем пациентам, особенно актуальна она для лиц, у которых использование НПВС и опиоидных анальгетиков связано с повышенным риском развития осложнений (пациенты с эрозивно-язвенными заболеваниями ЖКТ, с нарушениями функции печени и почек, пациенты старшего возраста, беременные).

Участие авторов:
Концепция и дизайн исследования — С.А.
Сбор и обработка материала — С.А., К.П., Э.Л.
Статистическая обработка — А.В., С.А.
Написание текста — С.А.
Редактирование — С.А., К.П.

Авторы заявляют об отсутствии конфликта интересов.
The authors declare no conflicts of interest.

ЛИТЕРАТУРА/REFERENCES

1. Эрдес Ш.Ф., Дубинина Т.В., Галушко Е.А. Частота и характер болей в нижней части спины среди амбулаторных больных в Москве. Сообщение I. *Научно-практическая ревматология*. 2007;2:12-20.
Erdes ShF, Duminina TV, Galushko EA. The frequency and nature of low back pain among outpatients in Moscow. Report I. *Scientific and Practical Rheumatology*. 2007;2:12-20. (In Russ.).
2. Парфенов В.А., Бойко А.Н., Костенко Е.В., Лебедева А.В. *Неспецифическая боль в нижней части спины (дифференциальная диагностика и комплексное лечение)*. Методические рекомендации №11 ДЗ Москвы, 2014.
Parfyonov VA, Boyko AN, Kostenko EV, Lebedeva AV. *Nonspecific low back pain (differential diagnosis and complex treatment)*. Guidelines №11 DZ of Moscow. 2014. (In Russ.).
3. Breivik H, Collett B, Ventafridda V, et al. Survey of chronic pain in Europe: prevalence, impact on daily life, and treatment. *Eur J Pain*. 2006;10(4):287-333.
4. Богачева Л.А. Современное состояние проблемы боли в спине по материалам 15 Всемирного Конгресса по болям. *Неврологический журнал*. 2010;3:59-63.
Bogacheva LA. The current state of the problem of back pain based on the materials of the 15th World Congress on Pain. *Neurological Journal*. 2010;3:59-63. (In Russ.).
5. Алексанян М.М., Аганесов А.Г. Хирургическое лечение дегенеративных стенозов поясничного отдела позвоночника с применением динамических имплантов. *Инновационная медицина Кубани*. 2017;7(3):34-37.
Aleksanyan MM, Aganesov AG. Surgical treatment of degenerative lumbar stenosis using dynamic implants. *Innovative medicine of the Kuban*. 2017;7(3):34-37. (In Russ.).
6. Аганесов А.Г., Хейло А.Л., Алексанян М.М., Макаров С.А. Хирургическое лечение повреждений позвоночника. *Хирургия. Журнал им. Н.И. Пирогова*. 2018;7:37-40.
Aganesov AG, Heylo AL, Aleksanyan MM, Makarov SA. Surgical treatment of spinal injuries. Surgery. *N.I. Pirogov Magazine*. 2018;7:37-40. (In Russ.).
7. Jirarattanaphochai K, Jung S, Thienthong S, Krisanaprakornkit W, Sumananont C. Peridural Methylprednisolone and Wound Infiltration With Bupivacaine for Postoperative Pain Control After Posterior Lumbar Spine Surgery. *Spine*. 2007;32:609-616.
8. Тимербаев В.Х., Генов П.Г., Долгашева Н.С., Ефанов А.А., Гринь А.А., Реброва О.Ю., Афонасьев М.Г. Выбор периоперационной мультимодальной схемы анальгезии у пациентов со стенозом позвоночного канала. *Анестезиология и реаниматология*. 2017;62(4):275-281.
Timerbaev VKh, Genov PG, Dolgasheva NS, Efanov AA, Grin AA, Rebrova OYu, Afonasyev MG. The choice of perioperative multimodal analgesia regimens in patients with spinal stenosis. *Russian Journal of Anaesthesiology and Reanimatology*. 2017;62(4):275-281. (In Russ.).
https://doi.org/ 10.18821/0201-7563-2017-62-4-275-281
9. Овечкин А.М., Политов М.Е. Послеоперационное обезболивание с точки зрения доказательной медицины. *Вестник интенсивной терапии им. А. Салтанова*. 2016;2:51-60.
Ovechkin AM, Politov ME. Postoperative analgesia in terms of evidence-based medicine. *Saltanov intensive care herald*. 2016;2:51-60. (In Russ.).
10. Gurbet A, Bekar A, Bilgin H, Korfali G, Yilmazlar S, Tercan M. Pre-emptive infiltration of levobupivacaine is superior to at-closure administration in lumbar laminectomy patients. *Eur Spine J*. 2008;17(9):1237-1241.
https://doi.org/10.1007/s00586-008-0676-z
11. Esmail F, Mohammad-Reza F, Homayoon T. Preemptive analgesia with local lidocaine infiltration for single-level open disc operation. *Pak J Biol Sci PJBS*. 2008;11:1868-1871.
12. Rahmanian A, Malekpour F, Rakei SM, Ghaffarpasand F, Mehrabani G. The Effects of Bupivacaine on Postoperative Back Pain After Lumbar Laminectomy: A Randomized Clinical Trial. *Neurosurg Quarterly*. 2014.
13. Mitra S, Purohit S, Sharma M. Postoperative Analgesia after Wound Infiltration with Tramadol and Dexmedetomidine as an Adjuvant to Ropivacaine for Lumbar Discectomies: A Randomized-controlled Clinical Trial. *Journal of Neurosurgical Anesthesiology*. 2017;29(4):433-438.
https://doi.org/10.1097/ANA.0000000000000422
14. Бывальцев В.А., Калинин А.А., Белых Е.Г., Голобородько В.Ю., Борисов В.Э. Анализ эффективности локального применения бупивакаина с эпинефрином при выполнении многоуровневых декомпрессивно-стабилизирующих вмешательств на пояснично-крестцовом отделе позвоночника. *Анестезиология и реаниматология*. 2018;63(1).
Byval'tsev VA, Kalinin AA, Belykh EG, Goloborodko VYu, Borisov VE. Analysis of the effectiveness of local use of bupivacaine with epinephrine when performing lumbar multilevel decompression-stabilizing interventions. *Russian Journal of Anaesthesiology and Reanimatology*. 2018;63(1). (In Russ.).
15. Swennen C, Bredin S, Eap C, Mensa C, Ohl X, Girard V. Local infiltration analgesia with ropivacaine in acute fracture of thoracolumbar junction surgery. *Orthop Traumatol Surg Res*. 2017;103(2):291-294.
https://doi.org/10.1016/j.otsr.2016.11.012

Поступила 07.11.2019
Received 07.11.2019
Принята к печати 27.01.2020
Accepted 27.01.2020