Российский журнал боли
2020, т. 18, № 3, с. 61-65
https://doi.org/10.17116/pain20201803161

Russian Journal of Pain
2020, vol. 18, no 3, pp. 61-65
https://doi.org/10.17116/pain20201803161

Синдром межреберно-плечевого нерва

© А.Ф. БЕЛЯЕВ[1, 2]

[1]ФГБОУ ВО «Тихоокеанский государственный медицинский университет» Минздрава России, Владивосток, Россия;
[2]Приморское краевое общественное учреждение «Приморский институт вертеброневрологии и мануальной медицины», Владивосток, Россия

РЕЗЮМЕ

Анализ современной научной литературы показал, что при достаточно подробном описании различных синдромов туннельных невропатий практически не встречается описание синдрома компрессии межреберно-плечевого нерва (МПН). Цель данной статьи — анализ клинических особенностей синдрома межреберно-плечевого нерва. Рассмотрены анатомо-топографические характеристики, необходимые практическому врачу для диагностики поражения МПН. Проведен анализ 5 случаев компрессии МПН, приведено подробное описание клинического случая пациентки с синдромом компрессии МПН. В результате анализа клинических случаев с синдромом МПН можно выделить диагностические признаки, встречающиеся практически у всех пациентов и являющиеся характерными для этого синдрома. К ним относятся боль по внутренней поверхности плеча; гипестезия на внутренней поверхности плеча; боль в межреберье на гомолатеральной стороне; болезненный спазм межреберных мышц; дисфункция ребер; боль в межреберье (по подмышечной линии) в месте выхода латеральной веточки МПН. Знание клиники этого заболевания позволит избежать ошибок в диагностике и назначить эффективное лечение. Наиболее частой причиной возникновения синдрома МПН является дисфункция ребер.

Ключевые слова: *межреберно-плечевой нерв, синдромы туннельных невропатий, реберные дисфункции.*

ИНФОРМАЦИЯ ОБ АВТОРЕ:
Беляев А.Ф. — https://orcid.org/0000-0003-0696-9966; e-mail: inmanmed.nauk@mail.ru
Автор, ответственный за переписку: Беляев А.Ф. — e-mail: inmanmed.nauk@mail.ru

КАК ЦИТИРОВАТЬ:
Беляев А.Ф. Синдром межреберно-плечевого нерва. *Российский журнал боли*. 2020;18(3):61–65. https://doi.org/10.17116/pain20201803161

Intercostal-brachial nerve syndrome

© A.F. BELYAEV[1, 2]

[1]Pacific State Medical University, Vladivostok, Russia;
[2]Primorsky Institute of Vertebral Neurology and Manual Medicine, Vladivostok, Russia

ABSTRACT

Objective. To describe clinical features of intercostal-brachial nerve syndrome.
Material and methods. The authors describe anatomical and topographic characteristics which are necessary to diagnose IBN syndrome. Five cases of IBN compression were analyzed and clinical case of a patient with IBN compression syndrome was described.
Results and discussion. Analysis of patients with intercostal-brachial syndrome reveals several diagnostic features occurring almost in all patients with intercostal-brachial nerve syndrome: hypoesthesia and pain on the inner side of shoulder; unilateral intercostal pain; painful spasm of the intercostal muscles; rib bone dysfunction; intercostal pain (within the axillary line) at the exit point of IBN branch.
Conclusion. Awareness of clinical features of this disease allows avoiding diagnostic mistakes and prescribing effective treatment. The most common cause of intercostal-brachial nerve syndrome is costal dysfunction.

Keywords: *intercostal-brachial nerve, tunnel neuropathy syndromes, costal dysfunctions.*

INFORMATION ABOUT THE AUTHOR:
Belyaev A.F. — https://orcid.org/0000-0003-0696-9966; e-mail: inmanmed.nauk@mail.ru
Corresponding author: Belyaev A.F. — e-mail: inmanmed.nauk@mail.ru

TO CITE THIS ARTICLE:
Belyaev AF. Intercostal-brachial nerve syndrome. *Russian Journal of Pain*. 2020;18(3):61–65. (In Russ.). https://doi.org/10.17116/pain20201803161

В современной научной литературе достаточно подробно описаны различные синдромы туннельных невропатий. При этом крайне редко упоминается синдром компрессии межреберно-плечевого нерва (МПН) [1—8].

В.И. Самойлов описывает синдром межреберного нерва в двух вариантах — в варианте раздражения (невралгии) и в варианте выпадения (неврита) на уровне от Th_{II} до Th_{XII} [9]. По мнению автора, такой синдром чаще всего возникает при патологии соответствующего межпозвонкового диска (протрузия диска, «диск-радикулярный конфликт»), при остеохондрозе позвоночника, опухоли спинного мозга и позвоночника, туберкулезном и травматиче-

ском спондилите, переломе ребер, а также при патологии внутренних органов (легких, плевры, печени, поджелудочной железы и т.д.) как отражение боли. Синдром МПН автор не рассматривает.

Значительное внимание МПН уделяется в литературе о блокадах плечевого сплетения при оперативных вмешательствах на верхней конечности [10]. Подчеркиваются сложности иннервации данного региона ветвями плечевого, поверхностного шейного сплетения (надключичными нервами) и особенно МПН. Отмечается, что высокая частота неадекватных анестезий при операциях в области плеча обусловлена недостаточным учетом роли МПН в иннервации руки [11] и что для адекватной анестезии верхней конечности необходима отдельная блокада МПН [12, 13].

Синдром поражения МПН описан при мастэктомии по поводу рака молочной железы. Боль по внутренней и задней поверхности плеча на стороне мастэктомии появляется через несколько часов или дней после операции. Боль тупая, ноющая или жгучая, иногда с периодическими вспышками яркой колющей боли, усиливается при движении плечевого пояса и растяжении послеоперационного рубца. При обострении боль захватывает всю руку, плечо и грудь; паттерн боли воспроизводится путем надавливания на точку чуть ниже второго ребра, рядом с передней подмышечной линией [14—16]. Наряду с этим R. Tait и соавт. считают, что интраоперационное повреждение МПН может не вызвать послеоперационный болевой синдром в руке [17].

Описание поражения любого периферического нерва прежде всего предполагает ознакомление с его анатомо-топографическими характеристиками, и с этой целью мы приводим только те данные, которые необходимы практическому врачу. МПН берет начало от грудных спинномозговых нервов [18—20]. Грудные спинномозговые нервы, выйдя из межпозвонкового отверстия, делятся на несколько ветвей, из которых нас в данном случае интересуют передние (вентральные, брюшные) ветви. Эти ветви направляются кпереди и ложатся между ребрами, образуя межреберные нервы. Межреберный нерв, располагаясь в соответствующем межреберном промежутке, проходит между наружной и внутренней межреберными мышцами, приближаясь к борозде ребра в сопровождении одноименных артерии и вены, лежащих выше него [19, 21].

От межреберных нервов отходят более толстые боковые (латеральные) кожные ветви (*rr. cutanei laterales* или *rr. cutanei pectorales*). В пределах подкрыльцовой линии в области груди они прободают наружные межреберные мышцы и фасцию, выходя между зубцами передней зубчатой мышцы.

Боковые (латеральные) кожные ветви второго, третьего и (реже) четвертого межреберных нервов следуют к коже плеча в виде межреберно-плечевых нервов (*nn. intercostobrachiales*), проходя сзади от подмышечной складки и внутрь от передней головки дельтовидной мышцы недалеко от длинной головки трехглавой мышцы. При этом ряд авторов считают, что МПН отходит и от первого межреберного нерва [12, 18, 20]. Перейдя на внутреннюю поверхность плеча, МПН иннервирует кожу в подмышечной ямке, медиальной поверхности плеча и частично заднемедиальной поверхности плеча, часто анастомозируя с медиальным кожным нервом плеча (C_8—Th_1). Г. Майер и И. Бюттнер дополнительно описывают зону иннервации МПН как полоску, выходящую овалом выше подмышечной ямки и на область по передней поверхности грудной

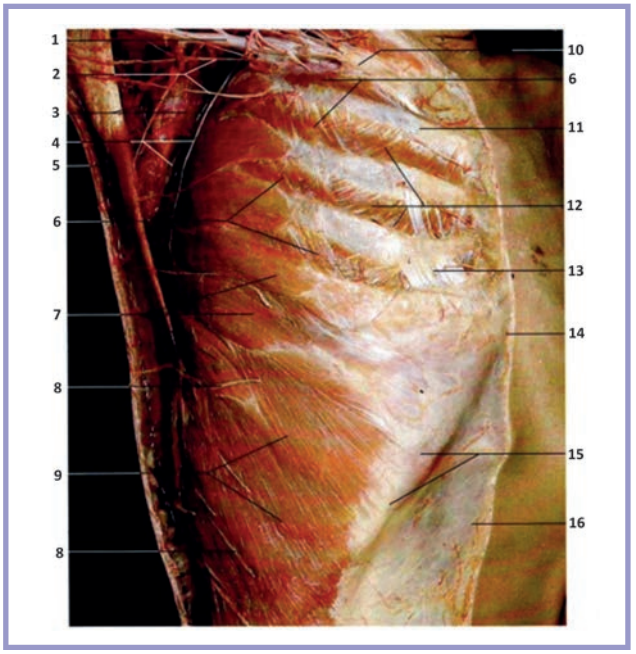

***Рис. 1.* Мышцы грудной клетки. Поверхностный слой (вид сбоку).**
Верхняя конечность поднята. Большая и малая грудные мышцы удалены [18].
1 — подкрыльцевая вена; 2 — межреберно-плечевые нервы; 3 — надлопаточная мышца и задний нерв грудной клетки; 4 — длинный грудной нерв, боковая грудная артерия и вена; 5 — широчайшая мышца спины; 6 — наружные межреберные мышцы; 7 — передняя зубчатая мышца; 8 — боковые кожные ветви межреберных нервов; 9 — наружная косая мышца живота; 10 — ключица (рассечена); 11 — второе ребро (реберно-хрящевой сустав); 12 — внутренние межреберные мышцы; 13 — внутренняя межреберная мембрана; 14 — расположение мечевидного отростка; 15 — реберная дуга или край; 16 — передний слой влагалища прямой мышцы.

***Fig. 1.* Chest muscles. External layer (lateral view). Upper extremity is lifted.**
Major and minor pectoral muscles are dissected [14].
1 — axillar vein; 2 — intercostal-brachial nerves; 3 — suprascapular muscle and posterior thoracic nerve; 4 — long thoracic nerve, lateral thoracic artery and vein; 5 — latissimus dorsi muscle; 6 — external intercostal muscles; 7 — anterior serratus muscle; 8 — lateral sensory branches of intercostal nerves; 9 — exterior oblique abdominal muscle; 10 — clavicle (dissected); 11 — second rib (costal-cartilage joint); 12 — internal intercostal muscles; 13 — internal intercostal membrane; 14 — xiphoid process; 15 — costal arch or edge; 16 — anterior lamina of rectus abdominis muscle sheath.

клетки выше молочной железы и латеральнее среднеключичной линии [12]. МПН анатомически не входит в состав плечевого сплетения (проходит вне его фасциального футляра) **(рис. 1)**.

Цель работы — описание клинических особенностей синдрома межреберно-плечевого нерва.

Лучше всего суть проблемы проясняют наглядные примеры.

Клиническое наблюдение № 1

Пациентка *Ш.*, 37 лет. Обратилась 30.03.20. В середине января текущего года после занятий в тренажерном зале (занималась на горизонтальных брусьях, руки находились в напряжении, подняты на уровень плеч) появилась боль в области наружной поверхности правого плеча, частично в подмышечной области. Боль была средней интенсивности, по визуальной аналоговой шкале (ВАШ) 5 баллов, постоянной, иногда незначительно усиливалась при отведении руки, существенно усиливалась во время ме-

сячных и тогда иррадиировала в латеральную часть правой молочной железы и периодически в верхнюю треть внутренней поверхности правого предплечья. Боль носила ноющий, иногда мозжащий характер. Отмечалось чувство тяжести и как будто слабости в правой руке. В настоящее время боль стала менее интенсивной (до 4 баллов по ВАШ). Свое состояние пациентка связывает с психоэмоциональной нагрузкой.

В анамнезе ушиб головного мозга в 2014 г., ожоги II—III степени на нижних конечностях.

Поскольку боль иррадиировала в молочную железу и усиливалась во время месячных, пациентка начала обследование. Осмотрена хирургом 15.02.20. Диагноз: Фиброзно-кистозная мастопатия. Исключить «туннельный синдром» справа. Рекомендовано: ультразвуковое исследование (УЗИ) молочных желез и консультация невролога.

УЗИ молочных желез проведено 21.02.20 на 8-й день менструального цикла. По данным УЗИ, справа лоцируется единичный подмышечный лимфоузел, в размерах не увеличен и не изменен, без патологической васкуляризации. Лимфоузлы в других регионарных зонах не лоцируются. Дополнительно: справа в подмышечной области по ходу нервно-мышечного пучка лоцируется участок пониженной эхогенности размерами 4,6×2,8 мм, аваскулярен в режиме цветового допплеровского картирования (исключить «туннельный синдром»). Заключение: Единичная киста левой молочной железы, единичные дуктэктазии обеих молочных желез. Исключить «туннельный синдром» справа. Рекомендовано: консультация маммолога, невролога в динамике.

Осмотрена неврологом дважды: 06.03.20 и 27.03.20. Заключение: Дорсалгия. Вертеброгенная цервикоторакалгия справа. Подострое течение. Плексопатия, шейно-плечевой синдром справа (?). Рекомендовано обследование: ренгенография шейного отдела позвоночника, электронейромиография (ЭНМГ).

Электронейромиография проведена 24.03.20. Заключение: Выявлены нормальные показатели проводимости по двигательным и чувствительным волокнам периферических нервов верхних конечностей с обеих сторон и основным нервным стволам плечевого сплетения справа (подмышечному, мышечно-кожному, лучевому нервам). Данных, подтверждающих плечевую плексопатию справа, нет. Данных, подтверждающих поражение переднероговых мотонейронов спинного мозга на уровне сегментов шейного утолщения, нет. Текущие нейрогенные (денервационные) нарушения мышечного электрогенеза и нейрогенные амиотрофии в проксимальных и дистальных отделах верхней конечности и мышцах плечевого пояса справа не выявлены. Спонтанная (денервационная) активность в мышцах и фасцикуляции не регистрируется.

Учитывая анамнез и клинику заболевания, нельзя исключить невропатию латеральных кожных ветвей от второго и третьего межреберных нервов, идущих в области подмышечного угла (в том числе *n. intercostobrachiales* и *r. mamarii laterales*), однако достоверное исследование функции этих нервных ветвей с помощью данного метода невозможно.

При объективном осмотре выявлено следующее. Состояние удовлетворительное, сознание ясное, положение активное. Артериальное давление 119/84 мм рт. ст., пульс 82 уд. в минуту. Правша. Менингеальные знаки отсутствуют, черепно-мозговые нервы без патологии. Сила и тонус мышц верхних и нижних конечностей без изменений. Сухожильные и периостальные рефлексы с верхних и нижних конечностей D=S, живые. Глубокая чувствительность на конечностях не нарушена. Поверхностная чувствительность на нижних конечностях и левой руке не нарушена, на правой руке отмечается гипестезия на внутренней поверхности плеча **(**рис. **2)**.



***Рис. 2.* Зоны боли на внутренней поверхности правого плеча и грудной клетки.**
Участок гипестезии на правой руке.

***Fig. 2.* Painful zones on the inner side of the right shoulder and chest.**
Focal hypoesthesia on the right arm.

В позе Ромберга устойчива, координаторные пробы выполняет уверенно. Гипергидроз в подмышечных впадинах. При пальпации шеи отмечается легкая болезненность остистых отростков и паравертебральных точек (без иррадиации), напряженность мышц надплечий, шейный лордоз незначительно сглажен. На ногах обширные рубцы от ожогов.

Локальный статус. Подмышечные лимфатические узлы не увеличены. В правой подмышечной области ближе к передней арке пальпируется уплотнение размером 4×5 мм кожной плотности, спаянное с подкожно-жировой клетчаткой, слегка болезненное при пальпации. При его более интенсивной пальпации воспроизводится характерный болевой паттерн (боль иррадиирует по внутренней поверхности плеча). При пальпации третьего межреберья справа по задне-, средне- и передне-подмышечным линиям (больше по средней линии) отмечается резкая болезненность (до 8—9 баллов по ВАШ), межреберные мышцы значительно напряжены, IV ребро смещено кверху, движение его ограничено. В месте выхода латеральной веточки межреберно-плечевого нерва (в третьем межреберье примерно между средне- и передне-подмышечной линиями), которое определяется в виде «ямочки», «западения» или «провала», при легкой пальпации определяется болезненность, при более сильной пальпации отмечаются боль и гипестезия на передней поверхности грудной клетки чуть выше молочной железы **(см. рис. 2)**. При одновременной пальпации (прижатии) места выхода нерва в межреберье и отведении руки определяются легкое ограничение отведения руки (напряжение мышц) и небольшое усиление боли на внутренней поверхности плеча. Диагноз: компрессионно-ишемическая туннельная невропатия межреберно-плечевого нерва (G56.8. Другие мононевропатии верхних конечностей). Соматическая дисфункция IV ребра справа.

Таким образом, пациентка связывала возникновение боли в руке с эмоциональным напряжением (а также

Диагностические признаки у пациентов с синдромом межреберно-плечевого нерва
Diagnostic signs in patients with intercostal-brachial nerve syndrome

Диагностические признаки	Пациент А.	Пациент Б.	Пациент В.	Пациент Г.	Пациент Д.
Боль по внутренней поверхности плеча	+	+	+	+	+
Гипестезия на внутренней поверхности плеча	+	+	+	+	+
Боль в межреберье на гомолатеральной стороне (чаще в третьем межреберье)	+	+	+	+	+
Болезненный спазм межреберных мышц	+	+	+	+	+
Дисфункция ребер (смещение ребра в одном из направлений и фиксация его в этом положении)	+	+	+	+	+
Боль в межреберье (по подмышечной линии) в месте выхода латеральной веточки межреберного нерва (межреберно-плечевого нерва)	+	+	+	+	+
Боль в межреберье во время вдоха (реже выдоха)	—	+	+	+	+
Боль в межреберье при движении в грудной клетке (повороты, боковые наклоны, сгибание, разгибание)	—	+	+	+	+
Ограничение подвижности грудной фасции в области туннеля	—	+	+	+	+
Ограничение подвижности межреберно-плечевого нерва (фиксация нерва в канале)	—	+	+	+	+
Наличие турникетного симптома, характерного для межреберно-плечевого нерва (растяжение нерва при отведении руки)	—	+	+	+	+
Наличие турникетного симптома, характерного для межреберно-плечевого нерва (при сдавлении нерва)	—	+	+	+	+
Иррадиация боли в область молочной железы, в подмышечную впадину, на переднюю поверхность грудной клетки	—	—	+	+	+
Боль в шейном отделе позвоночника	—	—	+	+	+
Легкое ограничение отведения плеча	—	—	+	+	+
Боль в области соответствующего ребру позвонка, усиливающаяся при движении и пальпации	—	—		+	+
Боль в плече, в области плечевого сустава	—	—	—	+	+
Иррадиация боли по внутренней поверхности предплечья	—	—	—	+	+
Иррадиация боли по задней поверхности плеча	—	—	—	+	+
Тяжесть в руке, ощущение слабости в руке (при объективно хорошей силе)	—	—	—	+	+
Дисфункция (смещение и ограничение подвижности) соответствующего ребру позвонка	—	—	—	+	+

с длительной работой в вынужденной позе на компьютере). После того как во время месячных появились боли в молочной железе, возникло тревожное состояние, и пациентка начала обследоваться, получив консультации хирурга, невролога (дважды), маммолога, выполнив УЗИ, ЭНМГ. Возможно, пациентка обследовалась бы и далее, усиливая тревогу и неся моральные и материальные издержки. Этих не всегда обоснованных обследований можно было бы избежать при первоначально правильной диагностике туннельной невропатии и проведении эффективного лечения.

Следует отметить особенности паттерна боли у нашей пациентки: кроме характерной иррадиации боли по внутренней поверхности плеча при более интенсивной пальпации нерва боль появлялась на передней поверхности грудной клетки. Особого внимания заслуживает также наличие болевого триггера в подмышечной области в виде подкожного уплотнения (считалось, что это фурункул или увеличенный лимфоузел, и проводилось соответствующее противовоспалительное лечение с учетом того, что в анамнезе в данном месте был фурункул). Нельзя исключить, что боль в области плечевого сустава и тяжесть в руке обусловлены возможными анастомозами между МПН и проходящим рядом подкрыльцовым нервом.

Клиническое наблюдение № 2

Мы наблюдали пациентку 58 лет с левосторонней локализацией компрессии МПН. Боль в левой половине грудной клетки с периодической иррадиацией в левую руку расценивалась как проявление кардиальной патологии, пациентка длительно обследовалась, лечилась, развилось тревожное состояние, начали появляться симптомы депрессии. При осмотре выявлена соматическая дисфункция ребра с компрессией МПН, проведенное лечение привело к исчезновению всех симптомов. Катамнез в течение 8,5 лет показывает отсутствие экзацербаций.

Несколько слов о соматических дисфункциях (СД). В Порядке оказания медицинской помощи населению по профилю «остеопатия» (приказ МЗ РФ №21н от 19.01.18) СД определяется как «обратимое структурно-функциональное нарушение соединительной ткани» [22]. В нашем случае отмечены СД ребер (реберные дисфункции) — это смещение ребра в различном направлении (вентрально, дорзально, краниально) и фиксация его в этом положении.

Небольшое количество наблюдений (5 случаев), в которых пациенты были разного возраста (от 23 до 59 лет), разного пола, профессий, естественно, не позволяет делать какие-либо выводы, основанные на статистических выкладках. При этом можно выделить симптомы (диагно-

стические признаки), которые встречаются практически у всех пациентов и являются характерными для синдрома межреберно-плечевого нерва **(см. таблицу)**.

Заключение

Таким образом, в работе описан недостаточно изученный в литературе синдром межреберно-плечевого нерва, являющийся, по сути, туннельной компрессионно-ишемической невропатией. Сформулированы основные диагностические признаки поражения межреберно-плечевого нерва, выделены признаки, на наш взгляд, встречающиеся обязательно (патогномоничные) и встречающиеся не у каждого пациента, но также очень важные в диагностике.

Установлено, что ведущей причиной возникновения синдрома межреберно-плечевого нерва являются дисфункции ребер. Знание клиники данного заболевания позволяет избежать ошибок в диагностике и назначить эффективное лечение.

Автор заявляет об отсутствии конфликта интересов.
The author declare no conflicts of interest.

ЛИТЕРАТУРА/REFERENCES

1. Хабиров Ф.А. *Клиническая неврология позвоночника*. Казань: Медицина; 2002.
Habirov FA. *Klinicheskaya nevrologiya pozvonochnika*. Kazan': Medicina; 2002. (In Russ.).
2. Жулев Н.М., Осетров Б.А., Жулев С.Н., Лалаян Т.В. *Невропатии: руководство для врачей*. Под ред. Жулева Н.М. СПб.: Издательский дом СПбМАПО; 2005.
Zhulev NM, Osetrov BA, Zhulev SN, Lalayan TV. *Nevropatii: rukovodstvo dlya vrachej*. Pod red. Zhuleva N.M. SPb.: Izdatel'skiy dom SPbMAPO; 2005. (In Russ.).
3. Кипервас И.П. *Туннельные синдромы. Монография*. М.: НЬЮДИАМЕД; 2010.
Kipervas IP. *Tunnel'nye sindromy*. Monografiya. M.: N'YuDIAMED; 2010. (In Russ.).
4. Широков В.А. *Боль в плече: патогенез, диагностика, лечение*. М: МЕД-пресс-информ; 2016.
Shirokov VA. *Bol' v pleche: patogenez, diagnostika, lechenie*. M: MEDpress-inform; 2016. (In Russ.).
5. Стефаниди А.В. *Туннельный синдром запястного канала. Мануальная диагностика и лечение с позиции клинической нейродинамики: монография*. Иркутск: РИО ГБОУ ДПО ИГМАПО; 2016.
Stefanidi AV. *Tunnel'nyj sindrom zapyastnogo kanala. Manual'naya diagnostika i lechenie s pozicii klinicheskoj nejrodinamiki: monografiya*. Irkutsk: RIO GBOU DPO IGMAPO; 2016. (In Russ.).
6. Барраль Ж.-П., Круабье А. *Мануальная терапия периферических нервов*. СПб.: Издательский дом: ООО «Институт клинической прикладной кинезиологии»; 2017.
Barral J-P, Croibier A. *Manual'naya terapiya perifericheskih nervov*. SPb.: Izdatel'skij dom: OOO «Institut klinicheskoj prikladnoj kineziologii»; 2017. (In Russ.).
7. Скоромец А.А. *Туннельные компрессионно-ишемические моно- и мультиневропатии*. М.: ГЭОТАР-Медиа; 2018.
Skoromec AA. *Tunnel'nye kompressionno-ishemicheskie mono- i mul'tinevropatii*. M.: GEOTAR-Media; 2018. (In Russ.).
8. Попелянский Я.Ю. *Ортопедическая неврология (вертеброневрология)*. М.: МЕДпресс-информ; 2020.
Popelyanskij YaYu. *Ortopedicheskaya nevrologiya (vertebronevrologiya)*. M.: MEDpress-inform; 2020. (In Russ.).
9. Самойлов В.И. *Синдромологическая диагностика заболеваний нервной системы. Руководство для врачей*. Т. I. СПб.: Специальная литература; 1997.
Samojlov VI. *Sindromologicheskaya diagnostika zabolevanij nervnoj sistemy*. Rukovodstvo dlya vrachej. T.I. SPb.: Special'naya Literatura; 1997. (In Russ.).
10. Мигачев С.Л., Свиридов С.В. Осложнения блокады плечевого сплетения. *Регионарная анестезия и лечение боли*. Тематический сборник. М.—Тверь; 2004;100-108.
Migachyov SL, Sviridov SV. Oslozhneniya blokady plechevogo spleteniya. *Regionarnaya anesteziya i lechenie boli*. Tematicheskij sbornik. M.—Tver'; 2004; 100-108. (In Russ.).
11. Дубиненков В.Б., Любошевский П.А., Ларионов С.В. Двухуровневые блокады плечевого сплетения при операциях на проксимальных отделах верхней конечности у пациентов старше 70 лет. *Региональная анестезия и лечение острой боли*. 2013;7(3);31-34.
Dubinenkov VB, Lyuboshevskiy PA, Larionov SV. Two-level brachial plexus block for operations on proximal parts of upper extremity in patient over 70 years old. *Regional'naya anesteziya i lechenie ostroj boli*. 2013;7(3);31-34. (In Russ.).
12. Майер Г., Бюттнер И. *Периферическая регионарная анестезия: атлас*. 2-е изд. Под ред. Камчатнова П.Р. М.: БИНОМ. Лаборатория знаний; 2015.
Meier G, Buettner J. *Perifericheskaya regionarnaya anesteziya: atlas*. 2-e izd. Pod red. Kamchatnova P.R. M.: BINOM. Laboratoriya znanij; 2015. (In Russ.).
13. Строкань А.Н., Шлапак И.П. *Периферическая регионарная анестезия: учебное пособие*. Киев: Рябина; 2014.
Strokan AN, Shlapak IP. *Perifericheskaja regionarnaja anestezija: uchebnoe posobie*. Kiev: Rjabina; 2014. (In Russ.).
14. Wood KM. Intercostobrachial nerve entrapment syndrome. *Southern Medical Journal*. 1978;71(6):662-663.
https://doi.org/10.1097/00007611-197806000-00016
15. Vecht CJ, Van de Brand HJ, Wajer OJ. Post-axillary dissection pain in breast cancer due to a lesion of the intercostobrachial nerve. *Pain*. 1989;38(2):171-176.
https://doi.org/10.1016/0304-3959(89)90235-2
16. Kokosis G, Chopra K, Darrach H, Dellon AL, Williams EH. Re-visiting post-breast surgery pain syndrome: risk factors, peripheral nerve associations and clinical implications. *Gland Surgery*. 2019;8(4):407-415.
https://doi.org/10.21037/gs.2019.07.05
17. Tait RC, Zoberi K, Ferguson M, Levenhagen K, Luebbert RA, Rowland K, Salsich GB, Herndon C. Persistent Post-Mastectomy Pain: Risk Factors and Current Approaches to Treatment. *The Journal of Pain: Official Journal of the American Pain Society*. 2018;19(12):1367-1383.
https://doi.org/10.1016/j.jpain.2018.06.002
18. Роен Й.В., Йокочи К., Лютьен-Дреколл Э. *Большой анатомический атлас*. М.: Астрель, АСТ; 2015.
Rohen JW, Yokochi C, Lütjen-Drecoll E. *Bol'shoj anatomicheskij atlas*. M: Astrel, AST; 2015. (In Russ.).
19. Синельников Р.Д. Атлас анатомии человека. В 4 т. Т. 4. *Учение о нервной системе и органах чувств [Электронный ресурс]. Учебное пособие*. 7-е изд. М.: Новая волна; 2018. Ссылка активна на 20.06.20.
Sinelnikov RD. Atlas anatomii cheloveka V 4 t. T 4. *Uchenie o nervnoi sisteme i organakh chuvstv [Elektronnyi resurs]*. Uchebnoe posobie. 7-e izd. M.: Novaia volna; 2018. Accessed June 20, 2020. (In Russ.).
https://www.books-up.ru/ru/book/atlas-anatomii-cheloveka-v-4-t-t-4-uchenie-o-nervnoj-sisteme-i-organah-chuvstv-7441904
20. Netter Frank H. *Atlas of human anatomy*. 6th ed. Enhanced International Edition: Elsevier — health sciences division; 2015.
21. Привес М.Г, Лысенков Н.К., Бушкович В.И. *Анатомия человека*. 12-е изд., перераб. и доп. СПб.: Издательский дом СПбМАПО; 2006.
Prives MG, Lysenkov NK, Bushkovich VI. *Anatomiya cheloveka*. 12-e izd., pererab. i dop. SPb.: Izdatelskij dom SPbMAPO; 2006. (In Russ.).
22. Приказ Министерства здравоохранения Российской Федерации № 21н от 19 января 2018 г. *«Об утверждении Порядка оказания медицинской помощи населению по профилю «остеопатия»*. Ссылка активна на 20.06.20.
Prikaz Ministerstva zdravoohraneniya Rossijskoj Federacii №21n ot 19 yanvarya 2018 g. *«Ob utverzhdenii Poryadka okazaniya medicinskoj pomoshchi naseleniyu po profilyu «osteopatiya»*. Accessed June 20, 2020. (In Russ.).
https://www.osteopathyofficial.ru/netcat_files/File/poryadok_osteopatia_minust.pdf

Поступила 06.05.2020
Received 06.05.2020
Принята к печати 14.07.2020
Accepted 14.07.2020